

CYTOLOGIE DU FROTTIS CONJONCTIVAL CHEZ LES CARNIVORES DOMESTIQUES :

ETUDE RETROSPECTIVE DE 206 CAS (2000-2002)

THESE
pour obtenir le grade de
DOCTEUR VETERINAIRE

DIPLOME D'ETAT

*présentée et soutenue publiquement en 2004
devant l'Université Paul-Sabatier de Toulouse*

par

Eric, Serge LAMOUILLE

Né, le 18 janvier 1973 à ANNEMASSE (Haute-Savoie)

Directeur de thèse : Mademoiselle le Docteur Catherine TRUMEL

JURY

PRESIDENT :
M. Francis LE GAILLARD

Professeur à l'Université Paul-Sabatier de TOULOUSE

ASSESSEUR :
Mlle Catherine TRUMEL
M. Alain REGNIER

Maître de Conférences à l'Ecole Nationale Vétérinaire de TOULOUSE
Professeur à l'Ecole Nationale Vétérinaire de TOULOUSE

Ministère de l'Agriculture et de la Pêche
ECOLE NATIONALE VETERINAIRE DE TOULOUSE

Année 2003-2004

Directeur : M. **P. DESNOYERS**
Directeurs honoraires : M. **R. FLORIO**
M. **J. FERNEY**
M. **G. VAN HAVERBEKE**
Professeurs honoraires : M. **A. BRIZARD**
M. **L. FALIU**
M. **C. LABIE**
M. **C. PAVAUX**
M. **F. LESCURE**
M. **A. RICO**
M. **A. CAZIEUX**
Mme **V. BURGAT**
M. **D. GRIESS**
M. **J. CHANTAL**
M. **JF. GUELF**

PROFESSEURS CLASSE EXCEPTIONNELLE

M. **CABANIE Paul**, *Histologie, Anatomie pathologique*
M. **DORCHIES Philippe**, *Parasitologie et Maladies Parasitaires*
M. **DARRE Roland**, *Productions animales*
M. **TOUTAIN Pierre-Louis**, *Physiologie et Thérapeutique*

PROFESSEURS 1° CLASSE

M. **AUTEFAGE André**, *Pathologie chirurgicale*
M. **BODIN ROZAT DE MANDRES NEGRE Guy**, *Pathologie générale, Microbiologie, Immunologie*
M. **BRAUN Jean-Pierre**, *Physique et Chimie biologiques et médicales*
M. **DELVERDIER Maxence**, *Anatomie Pathologique*
M. **EECKHOUTTE Michel**, *Hygiène et Industrie des Denrées alimentaires d'Origine animale*
M. **EUZEBY Jean**, *Pathologie générale, Microbiologie, Immunologie*
M. **FRANC Michel**, *Parasitologie et Maladies parasitaires*
M. **MARTINEAU Guy**, *Pathologie médicale du Bétail et des Animaux de Basse-cour*
M. **MILON Alain**, *Pathologie générale, Microbiologie, Immunologie*
M. **PETIT Claude**, *Pharmacie et Toxicologie*
M. **REGNIER Alain**, *Physiopathologie oculaire*
M. **SAUTET Jean**, *Anatomie*
M. **SCHELCHER François**, *Pathologie médicale du Bétail et des Animaux de Basse-cour*

PROFESSEURS 2° CLASSE

Mme **BENARD Geneviève**, *Hygiène et Industrie des Denrées alimentaires d'Origine animale*
M. **BERTHELOT Xavier**, *Pathologie de la Reproduction*
M. **CONCORDET Didier**, *Mathématiques, Statistique, Modélisation*
M. **CORPET Denis**, *Science de l'Aliment et Technologies dans les Industries agro-alimentaires*
M. **DUCOS DE LAHITTE Jacques**, *Parasitologie et Maladies parasitaires*
M. **ENJALBERT Francis**, *Alimentation*
M. **GUERRE Philippe**, *Pharmacie et Toxicologie*
Mme **KOLF-CLAUW Martine**, *Pharmacie-Toxicologie*
M. **LEFEBVRE Hervé**, *Physiologie et Thérapeutique*
M. **LIGNEREUX Yves**, *Anatomie*
M. **PICAVET Dominique**, *Pathologie infectieuse*

PROFESSEURS ASSOCIES

M. **HENROTEAUX Marc**, *Médecine des carnivores*

INGENIEUR DE RECHERCHE

M. **TAMZALI Youssef**, *Responsable Clinique Equine*

PROFESSEURS CERTIFIES DE L'ENSEIGNEMENT AGRICOLE

Mme **MICHAUD Françoise**, *Professeur d'Anglais*
M **SEVERAC Benoît**, *Professeur d'Anglais*

MAITRES DE CONFERENCES HORS CLASSE

M. **JOUGLAR Jean-Yves**, *Pathologie médicale du Bétail et des Animaux de Basse-cour*

MAITRES DE CONFERENCES (classe normale)

M. **ASIMUS Erik**, *Pathologie chirurgicale*
M. **BAILLY Jean-Denis**, *Hygiène et Industrie des Denrées alimentaires d'Origine animale*
Mme **BENNIS-BRET Lydie**, *Physique et Chimie biologiques et médicales*
M. **BERGONIER Dominique**, *Pathologie de la Reproduction*
M. **BERTAGNOLI Stéphane**, *Pathologie infectieuse*
Mme **BOUCLAINVILLE-CAMUS Christelle**, *Biologie cellulaire et moléculaire*
Mme **BOUCRAUT-BARALON Corine**, *Pathologie infectieuse*
Mle **BOULLIER Séverine**, *Immunologie générale et médicale*
Mme **BOURGES-ABELLA Nathalie**, *Histologie, Anatomie pathologique*
M. **BOUSQUET-MELOU Alain**, *Physiologie et Thérapeutique*
M. **BRUGER Hubert**, *Hygiène et Industrie des Denrées alimentaires d'Origine animale*
Mle **CADIERGUES Marie-Christine**, *Dermatologie*
Mle **DIQUELOU Armelle**, *Pathologie médicale des Equidés et des Carnivores*
M. **DUCOS Alain**, *Zootecnie*
M. **DOSSIN Olivier**, *Pathologie médicale des Equidés et des Carnivores*
M. **FOUCRAS Gilles**, *Pathologie du Bétail*
Mme **GAYRARD-TROY Véronique**, *Physiologie de la Réproduction, Endocrinologie*
M. **GUERIN Jean-Luc**, *Productions animales*
Mme **HAGEN-PICARD Nicole**, *Pathologie de la Reproduction*
M. **JACQUIET Philippe**, *Parasitologie et Maladies Parasitaires*
M. **JAEG Jean-Philippe**, *Pharmacie et Toxicologie*
M. **LYAZRHI Faouzi**, *Statistiques biologiques et Mathématiques*
M. **MAREDA Marc**, *Pathologie de la Reproduction*
M. **MATHON Didier**, *Pathologie chirurgicale*
Mme **MESSUD-PETIT Frédérique**, *Pathologie infectieuse*
M **MEYER Gilles**, *Pathologie des ruminants.*
Mme **MEYNAUD-COLLARD Patricia**, *Pathologie Chirurgicale*
M. **MONNEREAU Laurent**, *Anatomie, Embryologie*
Mme **PRIYMENKO Nathalie**, *Alimentation*
Mme **LETRON-RAYMOND Isabelle**, *Anatomie pathologique*
M. **SANS Pierre**, *Productions animales*
Mle **TRUMEL Catherine**, *Pathologie médicale des Equidés et Carnivores*
M. **VALARCHER Jean-François**, *Pathologie médicale du Bétail et des Animaux de Basse-cour*
M. **VERWAERDE Patrick**, *Anesthésie, Réanimation*

**MAITRES DE CONFERENCES
CONTRACTUEL**

M. **CASSARD Hervé**, *Pathologie du bétail*
M. **DESMAIZIERES Louis-Marie**, *Clinique Equine*
M. **LEON Olivier**, *Elevage et santé en productions avicoles et porcine*

MAITRES DE CONFERENCES ASSOCIE

M. **REYNOLDS Brice**, *Pathologie médicale des Equidés et Carnivores*

ASSISTANTS D'ENSEIGNEMENT ET DE RECHERCHE CONTRACTUELS

M. **CORBIERE Fabien**, *Pathologie des ruminants*
Mle **LACROUX Caroline**, *Anatomie Pathologique des animaux de rente*
M. **MOGICATO Giovanni**, *Anatomie, Imagerie médicale*
Mle **PALIERNE Sophie**, *Chirurgie des animaux de compagnie*
Mme **TROGELER-MEYNADIER Annabelle**, *Alimentation*

A NOTRE JURY DE THESE,

A Monsieur le Professeur

Qui nous a fait l'honneur d'accepter la présidence de notre jury de thèse,

Hommage respectueux.

A Mademoiselle le Docteur TRUMEL

Maître de conférences de l'Ecole Nationale Vétérinaire de Toulouse

Pathologie médicale des Equidés et des Carnivores

qui nous a soutenu et conseillé tout au long de ce travail,

qu'elle soit remerciée pour la patience, la bienveillance et l'amitié dont elle fait preuve,

qu'elle trouve ici le témoignage de ma plus grande reconnaissance.

A Monsieur le Professeur REGNIER

Professeur de l'Ecole Nationale Vétérinaire de Toulouse

Physiopathologie oculaire

qui nous a fait l'honneur d'accepter de participer à notre jury de thèse,

qu'il soit assuré de notre estime et de nos sincères remerciements.

A ma mère,

Pour l'amour, le soutien et la confiance dont elle a fait preuve.

A mon frère,

Pour son soutien; que tous ses souhaits se réalisent.

A Jacques,

Pour son aide précieuse.

A ma famille

A la mémoire de mon grand père, mon arrière grand mère et d'Ingrid.

A Jim et Michèle

A Brassine

Luc, Met, Cuad

A mes amis

A Lam, Stéphanie, les Claudettes (Blanchette, Mélanie, Momol, Pouge, Bernie), Bayonne (Nico, Skud, Tchass), Maya (Cluche, Esta), Véro, Djedje, Ston, Fabrice et Christelle, Marie Laure et Laurent, Rachel, Laurence, Charles, Bubble, Jean Luc, Cédric, Coco, Alex, Alexandra, Astrid, Cuck, Dass, Marie, Magali, Mose, Virginie...

Au service de médecine (Armelle, Olivier): un grand merci.

Au docteur Hubert

TABLE DES MATIERES

LISTE DES GRAPHIQUES
LISTE DES TABLEAUX
LISTE DES ANNEXES
LISTE DES ABREVIATIONS

INTRODUCTION

PREMIÈRE PARTIE : SYNTHÈSE BIBLIOGRAPHIQUE

1. **TECHNIQUES DE RÉALISATION DU FROTTIS CONJONCTIVAL**
 - 1.1. **Localisation du prélèvement**
 - 1.2. **Prélèvement**
 - 1.2.1. Matériel
 - 1.2.2. Modalités de prélèvement
 - 1.3. **Traitement de la lame cytologique**
 - 1.4. **Contrôle qualité**
2. **ÉTUDE ANALYTIQUE**
 - 2.1. **Cellules épithéliales**
 - 2.1.1. Cellules épithéliales normales
 - 2.1.1.1. *Cellules épithéliales superficielles*
 - 2.1.1.2. *Cellules épithéliales intermédiaires*
 - 2.1.1.3. *Cellules épithéliales basales*
 - 2.1.1.4. *Cellules épithéliales caliciformes*
 - 2.1.2. Modifications des cellules épithéliales
 - 2.1.2.1. *Inclusions intracellulaires*
 - 2.1.2.1.1. *Non spécifiques*
 - 2.1.2.1.2. *Spécifiques*
 - 2.1.2.2. *Cellules épithéliales géantes plurinuclées*
 - 2.1.2.3. *Cellules épithéliales macrophagiques*
 - 2.1.2.4. *Kératinisation*
 - 2.1.2.5. *Modifications néoplasiques*
 - 2.1.2.6. *Modifications artéfactuelles*
 - 2.2. **Cellules phagocytaires**
 - 2.2.1. Granulocytes neutrophiles (GNN)
 - 2.2.2. Macrophages
 - 2.3. **Cellules des réactions allergiques**
 - 2.3.1. Granulocytes éosinophiles (GNE)
 - 2.3.2. Mastocytes
 - 2.4. **Cellules de la réaction immunitaire spécifique**
 - 2.5. **Éléments non cellulaires**
 - 2.5.1. Parties d'éléments kératinisés
 - 2.5.2. Fibrine
 - 2.5.3. Mucus
3. **ÉTUDE SYNTHÉTIQUE**
 - 3.1. **Cytologie normale**
 - 3.2. **Cytologie modifiée par les affections inflammatoires infectieuses**
 - 3.2.1. Conjonctivites bactériennes
 - 3.2.1.1. *Conjonctivites bactériennes non spécifiques*
 - 3.2.3.2. *Conjonctivite associée à la Chlamydirose féline*

- 3.2.2. Conjonctivites virales
 - 3.2.2.1. *Conjonctivite associée à la maladie de Carré*
 - 3.2.2.2. *Conjonctivite associée l'Herpès virus félin*
- 3.2.3. Conjonctivite associée aux mycoplasmes félines
- 3.2.4. Conjonctivite parasitaire
- 3.3. Cytologie modifiée par les affections inflammatoires non infectieuses**
 - 3.3.1. Conjonctivite allergique
 - 3.3.2. Conjonctivite folliculaire
 - 3.3.3. Kérato-conjonctivite chronique superficielle du Berger Allemand
 - 3.3.4. Kérato-conjonctivite éosinophilique du chat
 - 3.3.5. Kérato-conjonctivite sèche
- 3.4. Cytologie modifiée par les affections néoplasiques**
 - 3.4.1. Carcinome épidermoïde
 - 3.4.2. Mastocytome
 - 3.4.3. Lymphome

CONCLUSION

DEUXIEME PARTIE: ETUDE RETROSPECTIVE

1. MATERIEL ET METHODE

1.1. Matériel

- 1.1.1. Cytobrosses
- 1.1.2. Colorants
- 1.1.3. Montage des lames
- 1.1.4. Microscope
- 1.1.5. Période d'étude
- 1.1.6. Animaux
 - 1.1.6.1. *Effectifs*
 - 1.1.6.2. *Répartition des races dans l'étude*
 - 1.1.6.3. *Répartition des sexes dans l'étude*
 - 1.1.6.4. *Répartition des âges dans l'étude*

1.2. Méthode

- 1.2.1. Prélèvement
- 1.2.2. Traitement de la lame cytologique
- 1.2.3. Montage des lames
- 1.2.4. Contrôle qualité
- 1.2.5. Lecture des lames

2. RÉSULTATS

2.1. Résultats dans l'espèce canine

- 2.1.1. Affections infectieuses générales
 - 2.1.1.1. *Nombre d'animaux, races, sexe, âges*
 - 2.1.1.2. *Motifs de consultation*
 - 2.1.1.3. *Répartition des résultats*
- 2.1.2. Affections inflammatoires infectieuses ou non infectieuses oculaires
 - 2.1.2.1. *Nombre d'animaux, races, sexe, âges*
 - 2.1.2.2. *Motifs de consultation*
 - 2.1.2.3. *Répartition des résultats*
 - 2.1.2.3.1. *Conjonctivites*
 - 2.1.2.3.2. *Kératites*
- 2.1.3. Affections néoplasiques
 - 2.1.3.1. *Nombre d'animaux, races, sexes, âges*
 - 2.1.3.2. *Motif de consultation*
 - 2.1.3.3. *Répartition des résultats*

2.2. Résultats dans l'espèce féline

2.2.1. Affections infectieuses générales, inflammatoires infectieuses ou non infectieuses oculaires

2.2.1.1. *Nombre d'animaux, races, sexe, âges*

2.2.1.2. *Motif de consultation*

2.2.1.3. *Répartition des résultats*

2.2.2. Affections néoplasiques

3. DISCUSSION

3.1. Dans l'espèce canine

3.2. Dans l'espèce féline

CONCLUSION et PERSPECTIVES

BIBLIOGRAPHIE

EN ANNEXE

Liste des abréviations

Liste des différents cas de l'étude rétrospective

LISTE DES GRAPHIQUES

Graphique 1 : répartition des âges des chiens de moins d'un an de l'étude rétrospective....

Graphique 2 : répartition des âges des chiens de plus d'un an de l'étude rétrospective.....

Graphique 3 : répartition des âges des chats de moins d'un an de l'étude rétrospective.....

Graphique 4 : répartition des âges des chats de plus d'un an de l'étude rétrospective.....

LISTE DES TABLEAUX

- Tableau 1 :** les races canines et leur effectif dans l'étude rétrospective.....
- Tableau 2 :** les races félines et leur effectif dans l'étude rétrospective.....
- Tableau 3 :** répartition des sexes des différentes races de l'étude rétrospective.....
- Tableau 4 :** répartition des sexes des différentes races félines de l'étude rétrospective.....
- Tableau 5 :** présentation des résultats cytologiques des cas pour lesquels une ou plusieurs masses conjonctivales sont notées à l'examen clinique.....

LISTE DES ANNEXES:

- **Les différents cas de l'étude rétrospective dans l'espèce canine**

- Annexe 1 :** Présentation des cas (n=8) dans l'espèce canine, suspects de maladie de Carré et pour lesquels la cytologie conjonctivale apporte le diagnostic d'une maladie de Carré (corps de Lentz présents).....
- Annexe 2 :** Présentation des cas (n=7) dans l'espèce canine, suspects de maladie de Carré et pour lesquels la cytologie conjonctivale est compatible avec une maladie de Carré. Le diagnostic de maladie de Carré est apporté par un autre examen complémentaire.....
- Annexe 3 :** Présentation des cas (n=10) dans l'espèce canine, suspects de maladie de Carré et pour lesquels la cytologie conjonctivale est compatible avec une maladie de Carré. Aucun autre examen complémentaire n'a été réalisé.....
- Annexe 4 :** Présentation des cas (n=2) dans l'espèce canine, suspects de maladie de Carré et pour lesquels la cytologie conjonctivale est normale. Un autre examen complémentaire conclue à une maladie de Carré.....
- Annexe 5 :** Présentation des cas (n=) dans l'espèce canine, suspects de maladie de Carré et pour lesquels la cytologie conjonctivale est normale.....
- Annexe 6 :** Présentation des cas (n=1) dans l'espèce canine, suspects de maladie de Carré et pour lesquels la cytologie conjonctivale révèle une autre maladies infectieuse.....
- Annexe 7 :** Présentation des cas (n=4) dans l'espèce canine, pour lesquels il existe une conjonctivite associée à d'autres symptômes et une cytologie conjonctivale normale.....
- Annexe 8 :** Présentation des cas (n=4) dans l'espèce canine, pour lesquels il existe une conjonctivite associée à d'autres symptômes à l'examen clinique et une hyperplasie est notée sur la cytologie conjonctivale.....
- Annexe 9 :** Présentation des cas (n=29) dans l'espèce canine, pour lesquels il existe une conjonctivite associée à d'autres symptômes à l'examen clinique et une infiltration lymphoplasmocytaire est notée sur la cytologie conjonctivale.....
- Annexe 10 :** Présentation des cas (n=35) dans l'espèce canine, pour lesquels il existe une conjonctivite associée à d'autres symptômes à l'examen clinique et une infiltration mixte (lymphoplasmocytaire et granulocytaire neutrophilique) est notée sur la cytologie conjonctivale.....
- Annexe 11 :** Présentation des cas (n=2) dans l'espèce canine, pour lesquels il existe une conjonctivite associée à d'autres symptômes à l'examen clinique et une infiltration granulocytaire éosinophilique est notée sur la cytologie conjonctivale.....
- Annexe 12 :** Présentation des cas (n=7) dans l'espèce canine, pour lesquels il existe une conjonctivite associée à d'autres symptômes à l'examen clinique et une infiltration granulocytaire neutrophilique est notée sur la cytologie conjonctivale.....

- Annexe 13 :** Présentation des cas (n=1) dans l'espèce canine, pour lesquels il existe une conjonctivite associée à d'autres symptômes à l'examen clinique et une infiltration granulomateuse est notée sur la cytologie conjonctivale.....
- Annexe 14 :** Présentation des cas (n=13) dans l'espèce canine, pour lesquels une kératite est notée à l'examen clinique.....
- Annexe 15 :** Présentation des cas (n=6) dans l'espèce canine, pour lesquels une ou plusieurs masses conjonctivales sont notées à l'examen clinique.....

Les différents cas de l'étude rétrospective dans l'espèce féline

- Annexe 16 :** Les différents cas (n=11) dans l'espèce féline pour lesquels une hyperplasie conjonctivale est notée sur la cytologie conjonctivale.....
- Annexe 17 :** Les différents cas (n=17) dans l'espèce féline pour lesquels une infiltration lymphoplasmocytaire est notée sur la cytologie conjonctivale.....
- Annexe 18 :** Les différents cas (n=22) dans l'espèce féline pour lesquels une infiltration mixte est notée sur la cytologie conjonctivale.....
- Annexe 19 :** Les différents cas (n=10) dans l'espèce féline pour lesquels une infiltration granulocytaire éosinophilique et/ou mastocytaire sont notées sur la cytologie conjonctivale.....
- Annexe 20 :** Les différents cas (n=7) dans l'espèce féline pour lesquels des inclusions compatibles avec une chlamydie sont notées sur la cytologie conjonctivale...

PREMIÈRE PARTIE :

SYNTHESE BIBLIOGRAPHIQUE

1. TECHNIQUES DE REALISATION DU FROTTIS CONJONCTIVAL

1.1. Localisation du prélèvement

Le prélèvement intéresse la conjonctive.

Elément constitutif de l'appareil de protection du globe oculaire avec les paupières et l'appareil lacrymal, la conjonctive (de *conjuguere*, en latin: réunir) est une membrane muqueuse fine qui couvre la surface postérieure de la paupière (conjonctive palpébrale) et la surface antérieure de la sclère (conjonctive bulbaire).[Maurin et al, 1989]

Elle se continue par la peau à la marge de la paupière, avec la cornée au niveau du limbe scléro-cornéen et avec l'épithélium des conduits lacrymaux aux points lacrymaux.

La conjonctive palpébrale et la conjonctive bulbaire se rejoignent au niveau des culs de sacs ou fornix conjonctivaux (supérieur et inférieur) et lors de l'occlusion des paupières se réfléchissent l'une sur l'autre délimitant une cavité virtuelle remplie de liquide lacrymal : la cavité conjonctivale.

1.2. Prélèvement

La qualité du prélèvement est primordiale et conditionne la réussite de l'examen.

1.2.1. Matériel

- Les instruments de prélèvement

Trois types d'instruments de prélèvement sont décrits en médecine vétérinaire:les tampons d'ouate de coton, les spatules et les cyto-brosses.

Contrairement aux tampons d'ouate de coton, les cyto-brosses et les spatules permettent de recueillir un grand nombre de cellules, mais les cyto-brosses ont l'avantage de mieux les répartir et les préserver. [Bauer et al, 1996; Willis et al, 1997]

En effet, les poils en Nylon des brosses repoussent les charges négatives des membranes plasmiques des cellules et permettent un transfert optimal de ces dernières sur la lame porte objet. [Willis et al, 1997]

Leur utilisation à usage unique, leur faible coût, le recueil de couches cellulaires plus profondes avec un effet traumatisant et irritatif limité et le faible risque de lésions cornéennes en cas de mauvaises manipulations sont les autres avantages de celles-ci.

- Le matériel de coloration
- Les lames porte objet
- Le stylo graveur de lames

1.2.2. Modalités de prélèvement

Certains facteurs influent sur la fiabilité des résultats cytologiques.

Le prélèvement doit être effectué avant tout traitement et en particulier toute corticothérapie.

Ce prélèvement est réalisé sur animal vigile en position debout, décubitus sternal ou latéral. La tête doit être fermement maintenue par un aide.

L'œil doit être nettoyé à l'aide d'une solution isotonique stérile afin de le débarrasser de toute présence de chassie ou de mucus.

L'utilisation d'un collyre anesthésique local (oxybuprocaine, Novesine 0.1% collyre ^{N.D.}) est rarement indispensable sauf en cas de douleur vive, conséquence d'une inflammation sévère. Son administration ne modifie pas l'interprétation du frottis.

Les paupières sont immobilisées et éversées. Le prélèvement doit être réalisé sur la conjonctive palpébrale supérieure et inférieure. En pratique, par commodité, seule la conjonctive palpébrale inférieure est couramment prélevée en cas de lésions diffuses, ainsi que toute zone conjonctivale présentant une lésion focale.

Il faut réaliser une rotation de la brosse sur la conjonctive (trois à quatre tours dans le même sens) en appuyant peu afin de réaliser une légère abrasion de celle-ci. La conjonctive ne doit en aucun cas saigner, en effet la cytologie ne serait pas interprétable.

Les cellules sont déposées sur une lame porte objet en verre préalablement dégraissée à l'alcool. Une rotation de la brosse (trois à quatre tours) dans le même sens que celui utilisé

pour le prélèvement est effectué en se déplaçant sur la longueur de la lame. Il est évident qu'une pression trop importante de la brosse sur la lame endommage les cellules.

Il est recommandé de réaliser au moins deux étalements par œil.

1.3. Traitement de la lame cytologique

Les lames sont séchées à l'air par simple agitation et identifiées par gravure (nom de l'animal ou du propriétaire, œil prélevé).

La coloration la plus fréquemment utilisée est le May-Grünwald-Giemsa, à défaut les colorations rapides sont utiles. D'autres colorations spécifiques sont employées ponctuellement.

Une coloration de GRAM et de type P.A.S. (Periodic acid Schiff) peuvent être utilisées respectivement lors de suspicion de maladie bactérienne ou de maladie fongique.

1.4. Contrôle qualité

Après coloration, la lecture des lames s'effectue dans un premier temps à un grossissement de x100 ou x200 afin d'apprécier la qualité de la lame cytologique. La richesse en cellules, un étalement cellulaire correct et l'intégrité cellulaire sont vérifiés. [Trumel et al, 2002]

2. ETUDE ANALYTIQUE

La conjonctive est constituée d'un épithélium et d'un chorion sous-jacent ou substantia propria. Dans les zones de transition entre la peau et la cornée, cette structure histologique se trouve modifiée. La muqueuse conjonctivale typique se situe au niveau de la partie tarsale et orbitaire de la conjonctive palpébrale, et de la partie sclérale de la conjonctive bulbaire. [Maurin et al, 1989]

Or lors d'un frottis conjonctival, la cytobrosse prélève principalement ces zones.

2.1. Cellules épithéliales

La conjonctive palpébrale, le fornix sont formés d'un épithélium pseudostratifié de type cylindrique, la conjonctive bulbaire est dotée d'un épithélium pavimenteux stratifié.

2.1.1. Cellules épithéliales normales

Quatre types de cellules épithéliales isolées ou en amas peuvent être présentes sur l'étalement :

Trois types cellulaires correspondent aux trois couches des épithéliums.

Les cellules superficielles, les cellules intermédiaires, les cellules basales, composées respectivement en une, plusieurs(quatre à six) et une rangée.

Des cellules à mucus ou caliciformes sont dispersées au sein de l'épithélium palpébral et du fornix, parfois isolées ou réunies en amas.

2.1.1.1. Cellules épithéliales superficielles

Ces cellules épithéliales superficielles d'origine bulbaire sont de grande taille(quinze à vingt-cinq micromètres), légèrement aplaties, peu colorées. Le cytoplasme est légèrement basophile et parfois acidophile. Le noyau, dont la structure est peu visible, situé à la base, est ovale ou rond, coloré en rose pâle. Chez les animaux pigmentés, les cellules épithéliales superficielles contiennent des grains de mélanine dans le cytoplasme se présentant comme des éléments cocciformes concentrés autour du noyau de couleur noire, marron ou verte.

Les cellules épithéliales superficielles d'origine palpébrale sont voisines morphologiquement mais sont cylindriques.

2.1.1.2. Cellules épithéliales intermédiaires

Les cellules épithéliales intermédiaires sont de taille légèrement inférieure aux cellules épithéliales superficielles.

2.1.1.3. Cellules épithéliales basale

Les cellules épithéliales profondes sont les cellules épithéliales les plus petites et cubiques. Le cytoplasme est très basophile et le noyau rond possède une structure fine.

2.1.1.4. Cellules épithéliales caliciformes

Les cellules à mucus, mucocytes ou « goblet cells » sont disposées isolément ou par groupe de quatre ou cinq au sein des couches intermédiaires et superficielles de l'épithélium et proviennent de cellules mères situées au niveau de la couche basale. Elles sont principalement présentes dans le fornix.

Leur morphologie varie suivant le contenu en mucine, la topographie et la localisation au sein de l'épithélium.

En début de cycle sécrétoire, le noyau est central, rond puis à mesure que la mucine s'accumule au pôle apical il est repoussé progressivement au pôle basal.

Selon leur topographie, les mucocytes diffèrent légèrement : ils sont cubiques, hauts dans la conjonctive palpébrale et s'aplatissent au niveau du fornix pour devenir plus sphériques et plus petits en région bulbaire.

Au sein de l'épithélium, leur taille augmente des couches intermédiaires aux couches superficielles par accumulation de mucine dans les vésicules cytoplasmiques.

Les cellules à mucus sont détruites en surface de l'épithélium après avoir libéré le contenu mucineux (glande amacrine). []

Au May-Grünwald-Giemsa, les vacuoles de mucine ne sont pas colorées.

2.1.2. Modifications des cellules épithéliales

2.1.2.1. Inclusions intracellulaires

Des éléments colorés visibles dans le cytoplasme ou le noyau sont nommés : inclusions

2.1.2.1.1. *Non spécifiques*

Après un traitement médicamenteux (comme la néomycine), des inclusions basophiles de taille variable (1 à 3 μm) quelquefois entourées d'un halo rougeâtre ou violacé sont souvent observées. [Lavach et al, 1977, Ramsey, 1994]

L'épinephrine en collyre peut engendrer des pigments voisins de la mélanine par oxydation.

2.1.2.1.2. *Spécifiques*

La coloration de May-Grünwald-Giemsa peut faire apparaître quelques éléments intracellulaires caractéristiques de certaines maladies virales ou bactériennes.

-Maladie de Carré

Des inclusions intracytoplasmiques, appelées Corps de Lentz, éosinophiles, à forme géométrique et bords nets sont visibles en phase débutante de cette maladie canine virale.

-Leishmaniose

La leishmanie, parasite protozoaire intracellulaire se présente comme un corpuscule ovalaire de 2 à 5 µm dans le cytoplasme.

-Chlamydie féline

Présentes dans les deux premières semaines de la maladie en faible nombre, deux types d'inclusions appelées corps de Prowaczek et Halberstaeder peuvent être retrouvés :

une inclusion rouge violacée unique volumineuse de quelques micromètres de diamètre correspondant à la forme infectante de la bactérie ou corps élémentaire.

des petites inclusions basophiles de 0.5 à 1 µm de diamètre regroupées autour du noyau correspondant à la forme de multiplication ou corps réticulé.

Des confusions sont possibles avec des granulations acidophiles des cellules épithéliales, une hernie chromatinienne du noyau, des granulations libres en superposition de mastocytes ou de polynucléaires éosinophiles. [Liotet, 1994]

-Mycoplasmosse féline

Des inclusions basophiles rarement observées en pratique peuvent être visibles en amas ou dispersées à la surface des cellules.

2.1.2.2. Cellules épithéliales géantes plurinuclées

Au cours d'atteinte virale (herpès virose, maladie de Carré) des cellules géantes plurinuclées ou cellules épithéliales syncytiales sont retrouvées. Elles proviennent soit de la fusion de plusieurs cellules soit d'aberration mitotique. [Lavach et al, 1977]

2.1.2.3. Cellules épithéliales macrophagiques

Au cours d'inflammations très sévères, certaines cellules épithéliales deviennent macrophagiques. Des vacuoles de digestion sont visibles dans le cytoplasme.

2.1.2.4. Kératinisation

Dans certaines pathologies (conjonctivite chronique, maladie de Carré, kérato-conjonctivite sèche...), des cellules épithéliales peuvent se kératiniser. Différents stades de kératinisation peuvent être observés. Dans la parakératose, la cellule devient polyédrique, le cytoplasme est plus large et rose pâle. Puis le noyau devient pycnotique et dégénère, les bords cellulaires se replient sur eux même au stade ultime de kératinisation.

2.1.2.5. Modifications néoplasiques

2.1.2.6. Modifications artéfactuelles

Des hernies de chromatine sont visibles au pôle du noyau par traumatisme des cellules épithéliales lors d'un prélèvement ou d'un étalement trop vigoureux. Ces filaments de chromatine peuvent ressembler à de la fibrine.

2.2. Cellules phagocytaires

2.2.1. Granulocytes neutrophiles (GNN)

Le polynucléaire neutrophile, cellule sanguine dont le diamètre est de 12 à 15 µm, possède un noyau peu volumineux, allongé, polylobé (2 à 5 lobes), acidophile. Le cytoplasme abondant est pâle, acidophile à faiblement basophile. Il contient des granulations azurophiles peu visibles (25 % des granulations) et des granulations neutrophiles légèrement acidophiles.

Peu présents au sein d'une conjonctive saine, les neutrophiles viennent du sang par diapédèse. [Lavach et al, 1977] Ils ont pour fonction essentielle la phagocytose des bactéries. Mais ils contribuent également à la destruction d'autres micro-organismes (parasites, mycoses...), de cellules infectées et représentent un des maillons de la réaction inflammatoire lors d'irritation conjonctivale physique, mécanique ou chimique. [Jegou et al, 1991]

Les granulocytes neutrophiles sont le plus souvent présents et en nombre important en cas de conjonctivite bactérienne aiguë ou chronique. Selon le germe en cause la proportion de

neutrophiles parmi les cellules inflammatoires varient, ils peuvent représenter 100% de la réponse cellulaire en cas de conjonctivite à Staphylocoques. [Lavach et al, 1977]

La dégénérescence de certains neutrophiles est un signe de chronicité. Cette remarque est surtout valable chez le chien car chez le chat la dégénérescence des neutrophiles est rarement rencontrée. [Prasse et al, 1998]

Chez le chien, les neutrophiles sont présents aussi en cas de conjonctivite leishmanienne, à médiation immune et de kératoconjonctivite sèche aiguë ou chronique.

Chez le chat, ils sont visibles dans les conjonctivites chlamydienne et à mycoplasmes. [Jongh, 1994]

Les granulocytes neutrophiles sont également majoritaires dans les phases de surinfections des inflammations virales (maladie de Carré, herpès virose féline).

L'absence de neutrophiles permet d'éliminer une infection bactérienne ou une irritation locale.

La guérison complète de la conjonctive peut être suivie par frottis car le taux de neutrophiles dépend directement de l'infection et non de la durée d'évolution de la maladie. [Francart, 1981]

2.2.2. Macrophages

Les macrophages qui naissent de la transformation des monocytes sanguins et les histiocytes, équivalent tissulaire des monocytes sanguins possèdent un noyau réniforme et un cytoplasme vacuolé contenant souvent des débris cellulaires. Certaines cellules épithéliales en cas de stimulation excessive deviennent macrophagiques.

2.3. Cellules des réactions allergiques

2.3.1. Granulocytes éosinophiles(GNE)

Le polynucléaire éosinophile est une cellule sanguine de diamètre compris entre 12 et 18 μm , dont le noyau est bilobé. Le cytoplasme possède des granulations éosinophiles homogènes rondes chez le chien, le cheval et en bâtonnet chez le chat.

Ce polynucléaire n'est pas présent sur une cytologie de conjonctive normale.

Chez le chien, ils sont généralement peu nombreux et sont rencontrés dans les conjonctivites atopiques. La découverte d'un seul GNE est significative. Son absence ne permet d'écarter une réaction allergique.[Jongh, 1994]

Chez le chat, la présence de GNE représente l'élément diagnostique des kérato-conjonctivites ou conjonctivites éosinophiliques. [Pentlarge, 1991]

Mais les GNE peuvent être rencontrés quelquefois lors d'évolution d'une herpès virose ou chlamydieuse .[Jegou et al, 1991]

2.3.2. Mastocytes

Les mastocytes sont regroupés dans la partie la plus externe du chorion. [Bloch-Michel, 1994]

Le mastocyte comme le GNE n'est pas présent sur un frottis de conjonctive saine.

Le mastocyte a un rôle central lors de la réaction allergique immédiate. [Bloch-Michel, 1994]. Sa présence est donc compatible avec un processus allergique.

Les mastocytes sont parfois associés à l'infiltration éosinophilique de la conjonctive chez le chat et peuvent aussi accompagner les GNE lors d'herpès virose ou chlamydieuse.

Une infiltration massive de mastocytes est compatible avec un mastocytome.

Parfois les GNE et les mastocytes ne sont pas visualisés directement mais seules leurs granulations sont retrouvées à l'état libre sur le frottis.

2.4. Cellules de la réaction immunitaire spécifique

La substantia propria ou chorion conjonctival est caractérisé par sa richesse à l'état normal en lymphocytes et en plasmocytes qui s'organisent en véritables follicules. Ces derniers, particulièrement abondants dans les fornix sont assimilés au système immunologique commun des muqueuses(MALT: mucosal associated lymphoid tissue). [Eichenbaum, 1987]

Les petits et grands lymphocytes, cellules arrondies dont le noyau est volumineux à chromatine dense et le cytoplasme bleu clair, sont le plus souvent observés. Ils peuvent être présents en faible quantité sur un frottis de conjonctive saine. Mais leur présence en grand

nombre ainsi que celle, parfois, des autres cellules de la série lymphocytaire - lymphoblastes, plasmocytes et immunoblastes - témoigne d'une stimulation antigénique importante. Les lymphoblastes

Les immunoblastes sont des cellules volumineuses (15 à 30 µm) dites en « œil de bœuf ». Le noyau est central, nucléolé et le cytoplasme est basophile. Les immunoblastes B sont à l'origine des plasmocytes, cellules qui synthétisent les anticorps. Les plasmocytes ont une forme ovale, un noyau excentré, dense et hétérogène avec une chromatine en mottes dite en « écaille de tortue ». Leur cytoplasme présente un arcoplasme (bande de cytoplasme non coloré à la périphérie du noyau correspondant à l'appareil de Golgi de la cellule).

Ces cellules de la réaction immunitaire spécifique sont les témoins de maladies virales (herpès virose, maladie de Carré), de conjonctivites bactériennes (chlamydie), parasitaires (leishmaniose), à médiation immune (kérato-conjonctivites lymphoplasmocytaires, conjonctivite folliculaire, allergie).[Jegou et al, 1991]

2.5. Éléments non cellulaires

Différents éléments non cellulaires peuvent être retrouvés sur un frottis de conjonctive.

2.5.1. Parties d'éléments kératinisés

Des morceaux de poils, de cils sont souvent visibles

2.5.2. Fibrine

Elle est colorée en rouge foncé.

2.5.3. Mucus

Le mucus apparaît non coloré ou bleu très clair car il accepte difficilement la coloration.

3. ETUDE SYNTHETIQUE

Quels sont les critères de reconnaissance d'un frottis de conjonctive normale, quelles sont les modifications cellulaires engendrées par différentes pathologies générales ou oculaires.

3.1. Cytologie normale

Un frottis de conjonctive saine contient de nombreuses cellules épithéliales superficielles isolées ou regroupées. Les cellules épithéliales pavimenteuses (de la conjonctive bulbaire) sont plus nombreuses que les cellules épithéliales cylindriques (de la conjonctive palpébrale). A l'état normal des cellules kératinisées peuvent être observées si le prélèvement a concerné le bord palpébral. L'étalement comporte aussi des cellules épithéliales intermédiaires et basales en nombre plus faible et quelques mucocytes.

Quelques granulocytes neutrophiles, macrophages, lymphocytes peuvent parfois être présents. Les lymphocytes et les mucocytes sont plus nombreux si le prélèvement a concerné le fornix. Les granulocytes éosinophiles et les mastocytes sont absents. Des bactéries sont parfois visibles à la surface des cellules épithéliales et constitue la flore conjonctivale. Quelques éléments fongiques sont exceptionnellement visibles (même si environ 4 % des chiens sains sont porteurs).(bactéries gram positif le plus souvent) [Gerding et al, 1993]

Quelques éléments non cellulaires peuvent être observés : noyaux nus (noyaux libres par destruction cellulaire liée à l'étalement), débris kératinisés, mucus.

3.2. Cytologie modifiée par les affections inflammatoires infectieuses

3.2.1. Conjonctivites bactériennes

3.2.1.1. Conjonctivites bactériennes non spécifiques

- Aiguë:

Les granulocytes neutrophiles dominent sur le frottis. Quelques cellules macrophagiques sont présentes. Des cellules épithéliales dégénèrent par caryolyse (mort du noyau). Des bactéries intra et extra-cellulaires sont souvent visibles.

- Chronique:

Les granulocytes neutrophiles prédominent. De nombreuses cellules mononuclées sont visibles. De nombreuses cellules épithéliales dégénèrent ou se kératinisent. Les cellules caliciformes peuvent abonder. Les bactéries ne sont pas systématiquement découvertes. Du mucus et de la fibrine sont généralement présents.

3.2.3.1.2. Conjonctivite associée à la Chlamydiae féline

Les granulocytes neutrophiles prédominent. Des macrophages, les cellules de la lignée lymphoïde (lymphocytes, lymphocytes activés, lymphoblastes, immunoblastes, plasmocytes) et parfois des cellules géantes multinuclées sont présents. Les inclusions intracytoplasmiques paranucléaires caractéristiques sont retrouvées en phase initiale de la maladie (à partir du sixième jour lors d'infection expérimentale) jusqu'à deux semaines environ. Ensuite il est plus difficile de les voir.[Lavach et al, 1977]

3.2.2. Conjonctivites virales

3.2.2.1. Conjonctivite associée à la maladie de Carré

Le frottis est variable suivant la phase de la maladie. Au début de celle-ci, les cellules géantes plurinuclées et les cellules mononuclées dominent. Puis avec l'évolution de la maladie, suit une augmentation des granulocytes neutrophiles, des cellules caliciformes, de cellules épithéliales kératinisées et du mucus. La présence des granulocytes neutrophiles est souvent liée souvent aux surinfections bactériennes secondaires et celle des cellules caliciformes et des cellules kératinisées à la diminution de la sécrétion lacrymale.

Les inclusions caractéristiques ou Corps de Lentz sont observés précocement dans les cellules épithéliales ou les neutrophiles dès le quatrième jour de l'infection puis deviennent rares au-delà de dix jours.

3.2.2.2. Conjonctivite associée l'Herpès virus félin

Le frottis est variable suivant la phase de l'infection. En phase précoce, les petits et grands lymphocytes, les cellules géantes plurinuclées prédominent. Quelques éosinophiles ou mastocytes sont quelquefois présents. Ensuite avec l'évolution de la maladie, les granulocytes neutrophiles dominant en conséquence de la nécrose ou de surinfections bactériennes secondaires. Aucune inclusion n'est visible en coloration de May-Grünwald-Giemsa mais en coloration de Papanicolaou ou de Shorr (inclusions intranucléaires acidophiles).

3.2.3. Conjonctivite associée aux mycoplasmes félins

Sur un frottis de conjonctive atteinte par des mycoplasmes, micro-organismes immobiles Gram négatif, les granulocytes neutrophiles prédominent. Quelques cellules lymphocytaires sont présentes. Les inclusions basophiles cocciformes en amas ou disséminés sur les membranes cellulaires sont difficilement observables.

3.2.4. Conjonctivite parasitaire

Le diagnostic de certitude se base sur la mise en évidence de Leishmanies dans les macrophages ou dans certaines cellules épithéliales macrophagiques qui dominent sur le frottis.

3.3. Cytologie modifiée par les affections inflammatoires non infectieuses

3.3.1. Conjonctivite allergique

Les granulocytes éosinophiles sont nombreux associés éventuellement à des mastocytes et parfois des granulocytes basophiles. La présence de granulocytes neutrophiles peut être marquée.

3.3.2. Conjonctivite folliculaire

Les lymphocytes sont très nombreux seuls ou associés à des granulocytes neutrophiles. Les petits lymphocytes dominent sur les grands lymphocytes.

3.3.3. Kérato-conjonctivite chronique superficielle du Berger Allemand

Elle se traduit par la présence de petits et grands lymphocytes, de lymphocytes activés, de lymphoblastes et de plasmocytes.

3.3.4. Kérato-conjonctivite éosinophilique du chat

Cette kérato-conjonctivite se caractérise par l'accumulation anormale de granulocytes éosinophiles que l'on retrouve sur le frottis en quantité importante, parfois associée à des granulocytes neutrophiles et quelques mastocytes.

3.3.5. Kérato-conjonctivite sèche

Elle se traduit par la présence de nombreuses cellules en parakératose ou en kératinisation. Les cellules caliciformes sont abondantes en début d'évolution puis inexistantes. Les granulocytes neutrophiles dominent sur le frottis. La réaction lymphocytaire est variable mais peut être intense. Les macrophages ou cellules épithéliales macrophagiques sont présents. Des colonies bactériennes sont souvent en quantité anormalement élevée. Du mucus et de la fibrine sont parfois abondants.

3.4. Cytologie modifiée par les affections néoplasiques

3.4.1. Carcinome épidermoïde

Le carcinome épidermoïde est une tumeur épithéliale malpighienne.

Ses principales caractéristiques sont :

- une cellularité élevée
- des cellules jointives

-Une augmentation du rapport nucléoplasmique

-une anisocaryose

-des nucléoles volumineux

-une dédifférentiation nucléoplasmique

[Fournel-Fleury et al, 1994]

3.4.2. Mastocytome

le mastocytome est une infiltration des tissus par des mastocytes.

de grade I

les principales caractéristiques sont:

-la présence de cellules contenant de nombreux grains cytoplasmiques basophiles (couleur violacée au May-Grünwald-Giemsa)

de grade II et III

les principales caractéristiques sont:

-la présence d'un faible nombre de grains cytoplasmiques basophiles que dans certaines cellules

-noyau fortement nucléolé

[Fournel-Fleury et al, 1994]

3.4.3. Lymphome

Le lymphome est une infiltration par des cellules lymphoïdes. la principale caractéristique est la présence de nombreuses cellules lymphoïdes de même type et présentant les mêmes atypies cellulaires. [Fournel-Fleury et al, 1994]

CONCLUSION

DEUXIEME PARTIE:

ETUDE RETROSPECTIVE

1. MATERIEL ET METHODE

1.1. Matériel

1.1.1. Cytobrosses

Les cytobrosses utilisées proviennent de LABO MODERNE, 37 rue Dombasle 75015 PARIS sous la référence BROS 7/1.

1.1.2. Colorants

La coloration appliquée est le May-Grünwald-Giemsa fabriqué par Réactifs RAL, Bordeaux Technopolis 33650 MARTILLAC.

1.1.3. Montage des lames

Afin de conserver les lames et de faciliter la lecture, celles ci sont dégraissées avec le solvant LMR-SOL puis montées avec la laque LMR HISTOLAQUE, disponibles chez LABO MODERNE, 37 rue Dombasle 75015 PARIS.

1.1.4. Microscope

Le microscope utilisé est un NIKON JAPAN Eclipse E400.

1.1.5. Période d'étude

L'étude comprend les lames de frottis conjonctivaux effectuées au cours de deux années scolaires complètes : années 2000-2001 et 2001-2002.

1.1.6. Animaux

La population étudiée correspond aux chiens et aux chats admis en consultation dans différents services de la clinique de l'Ecole Nationale Vétérinaire de Toulouse et sur lesquels des frottis conjonctivaux sont effectués lors de maladie oculaire ou de maladie générale.

1.1.6.1. Effectifs

Les frottis conjonctivaux de 139 chiens et 67 chats sont analysés.

1.1.6.2. Répartition des races dans l'étude

dans l'espèce canine :

39 races sont représentées.(tableau 1)

Tableau 1 : les races canines et leur effectif dans l'étude rétrospective.

RACES	EFFECTIFS
Alaskan Malamute	1
American Staffordshire Terrier	1
Basset Hound	2
Berger allemand	8
Berger de Beauce	2
Bichon Maltais	6
Braque allemand	2
Bouledogue anglais	1
Bouledogue français	2
Bouvier Bernois	1
Boxer	9
Bull Terrier	2
Caniche	16
Cavalier King Charles	1
Chien nu du Mexique	2
Cocker américain	6
Colley	1
Dogue allemand	2
Épagneul Breton	1
Épagneul Japonais	1
Fox Terrier	2
Golden Retriever	1
Griffon	1
Jagd Terrier	3
Korthals	2
Labrador Retriever	9
Labrit	2
Malinois	1
Pékinois	1
Pointer	2
Rottweiler	7
Setter Gordon	5
Sharpei	1
Siberian Husky	1
Shi-Tzu	2
Tervueren	1
Yorkshire Terrier	6
West Highland White Terrier	1
Croisé	24

dans l'espèce féline:

6 races sont représentées.(tableau 2)

Tableau 2 : les races félines et leur effectif dans l'étude rétrospective.

RACE	EFFECTIF
Chartreux	1
Chat Van	1
Européen	52
Exotique	1
Persan	10
Siamois	2

1.1.6.3. Répartition des sexes dans l'étude

dans l'espèce canine :

76 mâles et 63 femelles sont présents.(tableau 3)

Tableau 3 : répartition des sexes des différentes races canines de l'étude rétrospective.

RACE	SEXE		EFFECTIF
	Mâle	Femelle	
Alaskan Malamute	1	0	1
American Staffordshire Terrier	1	0	1
Basset Hound	1	1	2
Berger allemand	4	4	8
Berger de Beauce	2	0	2
Bichon Maltais	3	3	6
Braque allemand	2	0	2
Bouledogue anglais	0	1	1
Bouledogue français	1	1	2
Bouvier Bernois	1	0	1
Boxer	4	5	9
Bull Terrier	0	2	2
Caniche	5	11	16
Cavalier King Charles	1	0	1
Chien nu du Mexique	2	0	2
Cocker américain	3	3	6
Colley	0	1	1
Dogue allemand	1	1	2
Épagneul Breton	1	0	1
Épagneul Japonais	0	1	1
Fox Terrier	2	0	2
Golden Retriever	0	1	1
Griffon	1	0	1
Jagd Terrier	0	3	3
Korthals	1	1	2
Labrador Retriever	8	1	9
Labrit	1	1	2

Malinois	0	1	1
Pékinois	0	1	1
Pointer	1	1	2
Rottweiler	4	3	7
Setter Gordon	4	1	5
Sharpei	0	1	1
Siberian Husky	1	0	1
Shi-Tzu	1	1	2
Tervueren	1	0	1
Yorkshire Terrier	3	3	6
West Highland White Terrier	1	0	1
Croisé	14	10	24

dans l'espèce féline :

40 mâles et 27 femelles sont présents.(tableau 4)

Tableau 4 : répartition des sexes des différentes races félines de l'étude rétrospective.

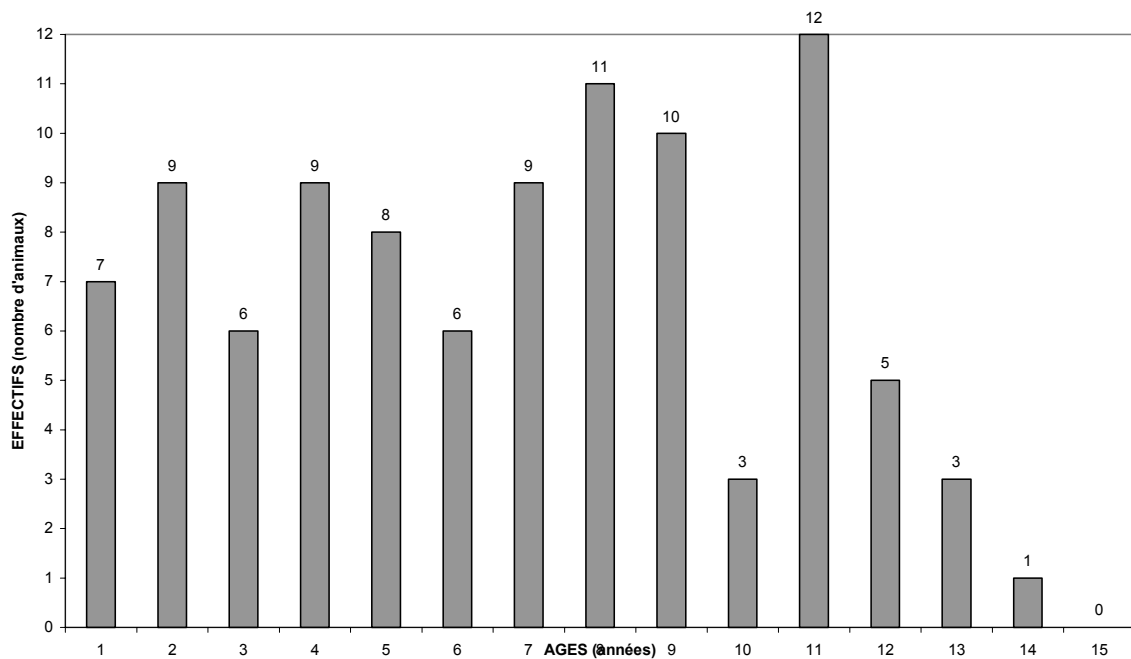
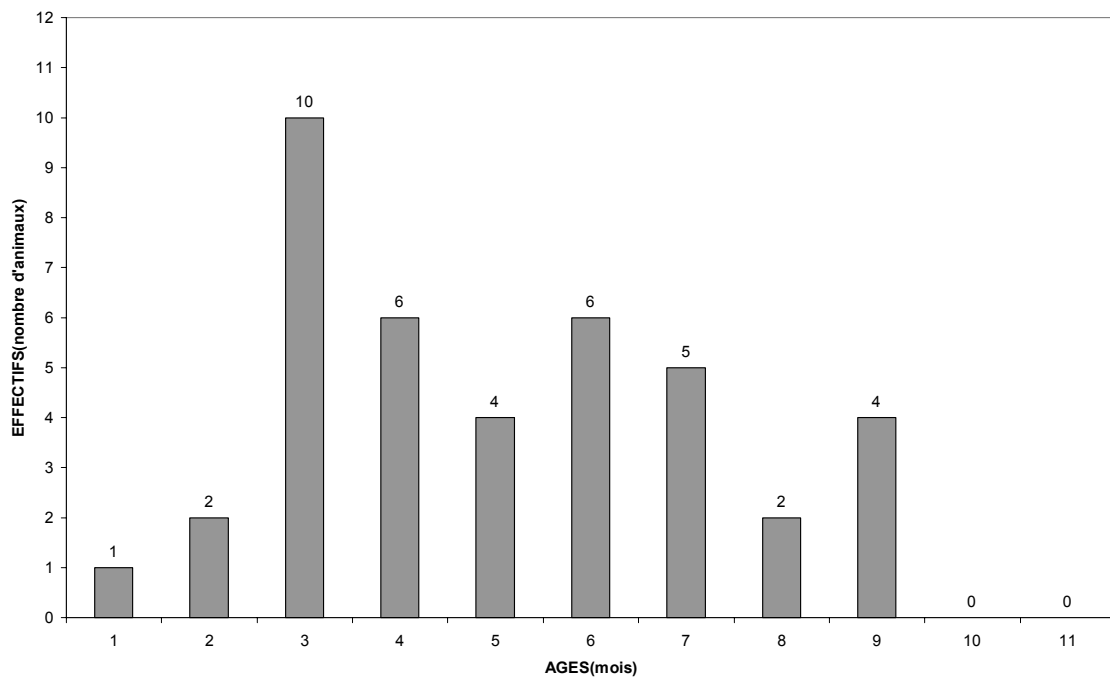
RACE	SEXE		EFFECTIF
	Mâle	Femelle	
Chartreux	1	0	1
Chat Van	1	0	1
Européen	31	21	52
Exotique	0	1	1
Persan	6	4	10
Siamois	1	1	2

1.1.6.4. Répartition des âges dans l'étude

dans l'espèce canine :

Les âges varient de 1 mois à 14 ans (graphiques 1 et 2).

Graphique 1 : répartition des âges des chiens de moins d'un an de l'étude rétrospective.

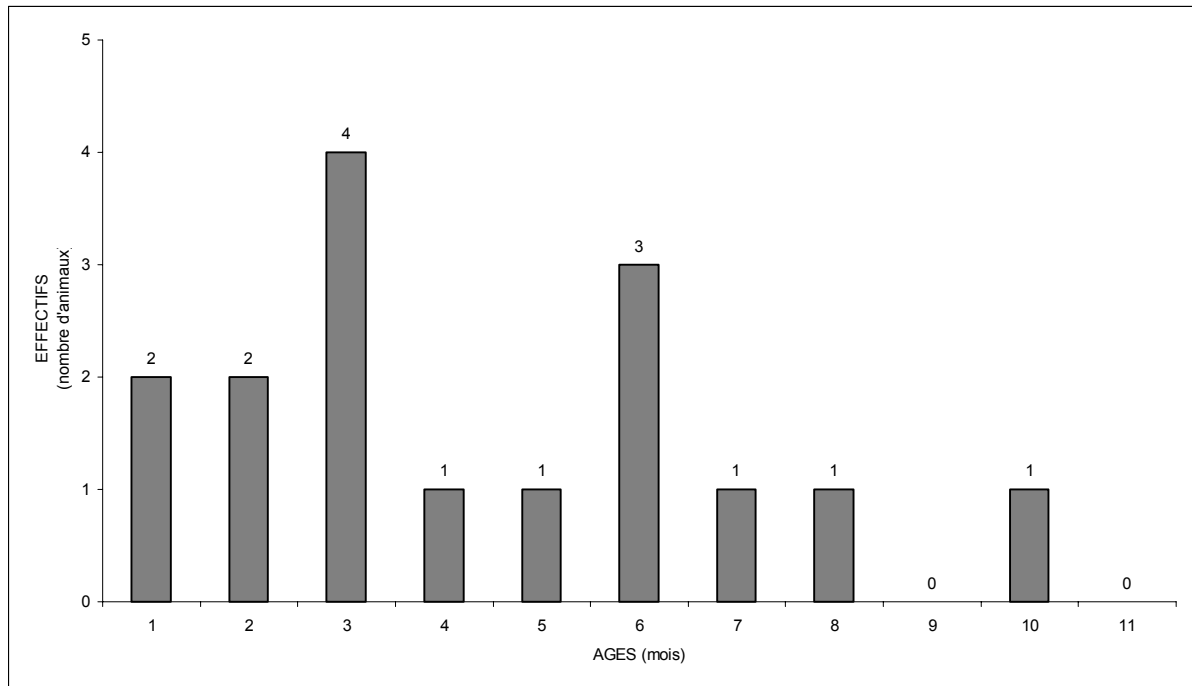


Graphique 2 : répartition des âges des chiens de plus d'un an de l'étude rétrospective.

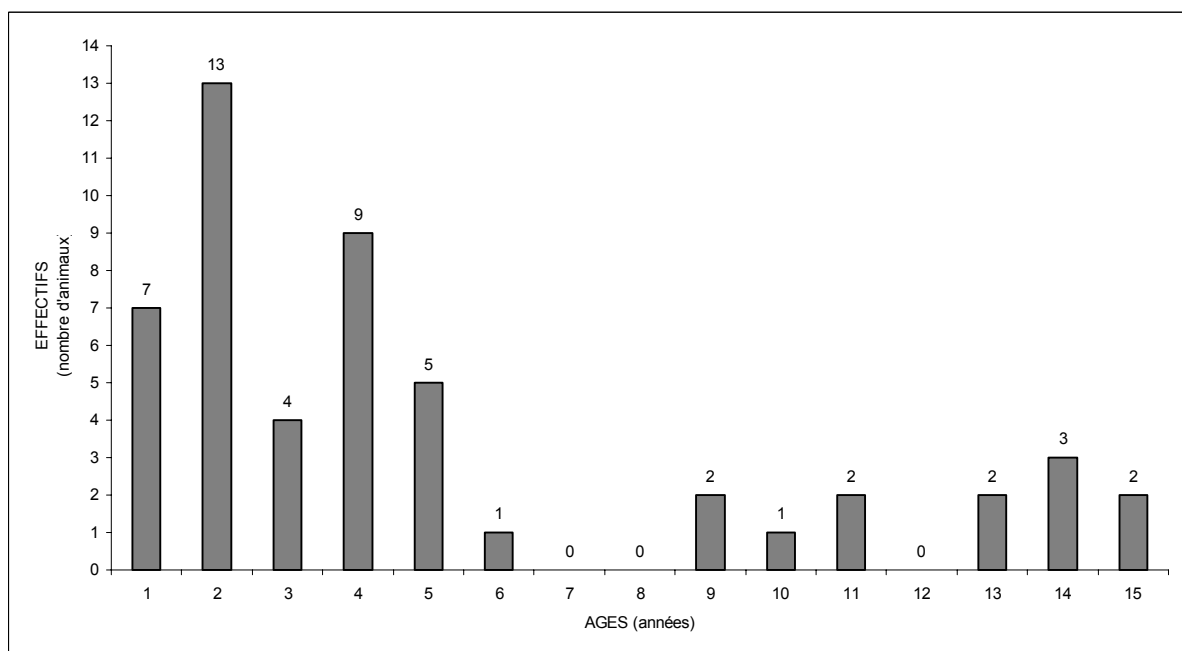
dans l'espèce féline :

Les âges varient de 1 mois à 15 ans (graphiques 3 et 4).

graphique 3 : répartition des âges des chats de moins d'un an de l'étude rétrospective.



graphique 4 : répartition des âges des chats de plus d'un an de l'étude rétrospective.



1.2. Méthode

1.2.1. Prélèvement

Le prélèvement est effectué avant tout traitement et en particulier toute corticothérapie.

Ce prélèvement est réalisé sur animal vigile en position debout ou décubitus sternal. La tête est fermement maintenue par un aide.

L'œil est nettoyé à l'aide d'une solution isotonique stérile afin de le débarrasser de toute présence de chassie ou de mucus.

Un collyre anesthésique local (oxybuprocaine, Novesine 0.1% collyre ^{N.D.}) est rarement utilisé sauf en cas de douleur vive mais son administration ne modifie pas l'interprétation cytologique.

Les paupières sont immobilisées et éversées. Par commodité, seule les conjonctives palpébrales et bulbaires inférieures sont prélevées en cas de lésions diffuses, mais toute zone conjonctivale présentant une lésion focale fait l'objet d'un frottis.

Tous les prélèvements sont réalisés à l'aide d'une cytobrosse. Une rotation de la brosse sur la conjonctive est effectuée (trois à quatre tours dans le même sens) en appuyant peu afin de réaliser une légère abrasion de celle-ci.

Les cellules sont déposées sur une lame porte-objet en verre préalablement dégraissée à l'alcool. Une rotation de la brosse (trois à quatre tours) dans le même sens que celui utilisé pour le prélèvement est effectuée en se déplaçant sur la longueur de la lame et en évitant d'exercer une pression trop importante de la brosse sur la lame.

Les prélèvements sont effectués systématiquement sur les deux yeux de chaque animal et deux étalements par œil sont réalisés.

1.2.2. Traitement de la lame cytologique

Les lames sont séchées à l'air par simple agitation manuelle et identifiées au crayon à papier (nom de l'animal ou du propriétaire, orientation de l'œil prélevé).

La coloration utilisée est le May-Grünwald-Giemsa.

Le protocole de coloration consiste à:

-Plonger la lame cinq minutes dans le May-Grünwald.

-Rincer à l'eau courante de distribution de la ville de Toulouse.

-Plonger cinq minutes dans le Giemsa dilué au un dixième avec de l'eau pour préparation injectable.

-Rincer à l'eau courante.

-Sécher à l'air libre par simple agitation manuelle.

1.2.3. Montage des lames

Pour faciliter la lecture et éviter la détérioration du frottis, les lames sont montées à l'aide d'une lamelle et du fixateur LMR Histolaque.

1.2.4. Contrôle qualité

Après coloration, la lecture des lames s'effectue dans un premier temps à un grossissement de x100 ou x200 afin d'apprécier la qualité de la lame cytologique. La richesse en cellules, un étalement cellulaire correct et l'intégrité cellulaire sont vérifiés. Tout frottis trop pauvre en cellules a été écarté pour éviter les erreurs d'interprétation.

1.2.5. Lecture des lames

La lecture des lames est effectuée le lendemain du prélèvement. Au cours de l'étude, elle a toujours été effectuée par la même personne.

2. RÉSULTATS

2.1. Résultats dans l'espèce canine

2.1.1. Affections infectieuses générales

2.1.1.1. Nombre d'animaux, races, sexe, âges

Les frottis de 36 chiens ont été analysés.

35 cytologies conjonctivales concernent une recherche d'inclusions de Maladie de Carré (corps de Lentz) et une seule une recherche directe de leishmanies.

Ces 36 chiens dont 22 mâles et 14 femelles appartiennent à 11 races et croisés.

Leur âge varie de 1 mois à 12 ans.

81 % des chiens ont moins d'un an.

86% des chiens ont moins d'un an et plus de 10 ans.

2.1.1.2. Motifs de consultation

Tous ces animaux sont présentés en consultation pour des signes cliniques généraux avec parfois des signes oculaires associés.

2.1.1.3. Répartition des résultats

Dans notre étude, une seule demande de recherche de leishmanies apparaît sur un Husky Sibérien mâle de 4 ans souffrant d'une blépharoconjonctivite avec ulcérations. Le frottis était riche en GNN, plasmocytes, macrophages, cellules épithéliales réactionnelles et de nombreuses cellules étaient riches en leishmanies.(cas répertorié en **annexe 6**)

Mais pour le diagnostic de maladie infectieuse générale, la demande principale est la recherche de corps de Lentz sur frottis conjonctival pour le diagnostic de la maladie de Carré.

Les résultats sont divisés en cinq groupes :

Groupe I : la cytologie apporte le diagnostic (corps de Lentz présents) (8cas). Les cas sont répertoriés en **annexe 1**.

Groupe II : la cytologie est compatible avec une maladie de Carré qui a été confirmée par une autre analyse (PCR, corps de Lentz sur frottis sanguin) (7cas). Les cas sont répertoriés en **annexe 2**.

Groupe III : la cytologie est compatible avec une maladie de Carré mais aucun autre examen complémentaire n'a été réalisé (10 cas). Les cas sont répertoriés en **annexe 3**.

Groupe IV : la cytologie est normale mais une autre analyse conclue à une maladie de Carré (2 cas). Les cas sont répertoriés en **annexe 4**.

Groupe V : la cytologie est normale, le diagnostic ne correspond pas à une maladie de Carré (8 cas). Les cas sont répertoriés en **annexe 5**.

Pour tous les groupes, le motif de la demande de l'analyse cytologique est « recherche des corps de Lentz ». Tous ces chiens présentent des signes cliniques compatibles avec une maladie de Carré : abattement, anorexie, hyperthermie, troubles respiratoires (toux, pneumonie), troubles digestifs (vomissements, diarrhée avec ou sans méléna) ou troubles neurologiques (ataxies, tremblements, parésie, paralysie ascendante). Ces symptômes évoluent depuis 1 jour à 4 mois suivant les animaux.

Les groupes I, II, IV soit 17 chiens sont avec certitude des animaux atteints de maladie de Carré.

8 cytologies sur 17 ont donc apporté le diagnostic (soit 47% des cas).

A noter que sur 3 frottis, la recherche d'inclusions est rendue extrêmement difficile par l'abondance de pus, de nécrose et de mucus.

Des corps de Lentz sont retrouvés sur 3 frottis plus de 15 jours après l'apparition des signes cliniques.

Les critères cytologiques retrouvés sur les frottis des groupes I, II sont :

- Des cellules épithéliales nombreuses réactionnelles (basophilie marquée, noyau très volumineux avec nucléoles) (10 frottis) ou kératinisées (11 frottis)
- Des cellules épithéliales plurinuclées (7 frottis)
- Des cellules épithéliales macrophagiques (4 frottis)
- Des cellules à mucus (12 frottis)
- Des lymphocytes (9 frottis)
- Des granulocytes neutrophiles (13 frottis)
- Des germes (7 frottis)
- Des granulocytes éosinophiles (1 frottis)
- Des mastocytes (2 frottis)

Des signes cytologiques compatibles avec un déficit lacrymal sont notés sur frottis.

2.1.2. Affections inflammatoires infectieuses ou non infectieuses oculaires

2.1.2.1. Nombre d'animaux, races, sexe, âges

Les frottis conjonctivaux de 96 chiens ont été analysés, dont 55 mâles et 41 femelles. 36 races sont représentées. Les âges varient de 5 mois à 14 ans.

2.1.2.2. Motifs de consultation

Cliniquement, les conjonctivites (inflammation de la conjonctive) seront distinguées des kératites (inflammation de la cornée) et sont les symptômes oculaires les plus courants.

Les caractères cliniques des conjonctivites regroupent des symptômes physiques et fonctionnels qui dépendent de l'intensité de la réaction inflammatoire et de sa durée d'évolution. Une conjonctivite peut être caractérisée cliniquement par sa symptomatologie prédominante (conjonctivites catarrhales, mucopurulente, purulente, folliculaire) et par son évolution (conjonctivite aiguë ou chronique).

2.1.2.3. Répartition des résultats

Les résultats sont répartis suivant la clinique en deux groupes: les conjonctivites et les kératites ou kératoconjonctivites.

2.1.2.3.1. Conjonctivites

Dans le groupe des conjonctivites, des sous groupes (sg) sont créés selon les caractéristiques de la cytologie: **sg1-cytologie normale, sg2-hyperplasie conjonctivale, sg3-infiltration lymphoplasmocytaire, sg4-infiltration mixte, sg5- infiltration éosinophilique, sg6-infiltration neutrophilique, sg7- infiltration granulomateuse.**

Le **sous-groupe 1-** est constitué par 4 frottis conjonctivaux pour lesquels la cytologie est normale malgré une atteinte clinique oculaire.

Les cas sont répertoriés en **annexe 7**.

L'examen clinique montre :

- une conjonctivite bilatérale (4 cas)

- un épiphora (3 cas)
- une sténose des voies lacrymales (3 cas)
- une rhinite chronique (1 cas)

Ces symptômes sont chroniques.

Les hypothèses du clinicien sont:

- une conjonctivite allergique (1 cas)
- une conjonctivite catarrhale liée à un défaut d'évacuation des larmes (3 cas)

Les critères cytologiques retrouvés sur les frottis de ce sous groupe sont:

- Des cellules épithéliales superficielles, intermédiaires et profondes (4 frottis)
- Des cellules à mucus (1 frottis)
- Du mucus (3 frottis)

Sur ces 4 frottis, la cytologie est normale. Ce résultat est compatible avec les trois hypothèses de sténose des voies lacrymales. Pour le chien qui présente une conjonctivite et une rhinite chronique, l'hypothèse de conjonctivite allergique n'est pas vérifiée.

Le **sous-groupe 2-** est constitué par 4 frottis conjonctivaux pour lesquels seule une hyperplasie épithéliale est notée.

Les cas sont répertoriés en **annexe 8**.

L'examen clinique montre :

- une conjonctivite bilatérale (4 cas)
- un épiphora (2 cas)
- des follicules (1 cas)

Ces symptômes sont chroniques (2 cas) et non datés (2 cas).

L'hypothèse du clinicien est: une conjonctivite allergique (4 cas).

Les critères cytologiques retrouvés sur les frottis de ce sous groupe sont :

-Des cellules épithéliales superficielles, intermédiaires et profondes (4 frottis) dont certaines sont kératinisées (1 frottis)

-Des cellules à mucus (1 frottis)

-Du mucus (1 frottis)

Sur ces 4 frottis, la cytologie est en faveur d'une conjonctivite liée à une hyperplasie conjonctivale sans cause identifiée et pour 1 cas associée à des signes de déficit lacrymal (valeur du test de Schirmer : D11, G13).

Pour les 4 cas, le résultat ne vérifie pas l'hypothèse clinique.

Le **sous-groupe 3-** est constitué par 29 frottis conjonctivaux pour lesquels seule une infiltration lymphoplasmocytaire est notée.

Les cas sont répertoriés en **annexe 9**.

L'examen clinique montre:

- une conjonctivite unilatérale (2 cas)
- une conjonctivite bilatérale (27 cas)
- un épiphora (9 cas)
- des follicules (16 cas)
- une dépigmentation du bord libre de la membrane nictitante (2 cas)
- une blépharite (2 cas)
- des symptômes généraux et respiratoires (2 cas)
- une meibomite (1 cas)
- une otite (1 cas)
- un ectropion (1 cas)

- un distichiasis (1 cas)
- des séquelles d'uvéite leishmanienne (1 cas)
- une rhinite bilatérale purulente (1 cas)
- une arthrite non septique du coude (1 cas)

Ces symptômes sont aigus (6 cas), chroniques (15 cas) et non datés (8 cas).

Les hypothèses du clinicien sont:

- une conjonctivite allergique (18 cas)
- une conjonctivite allergique avec surinfection bactérienne (1 cas)
- une conjonctivite lymphoplasmocytaire (2 cas)
- une conjonctivite lymphoplasmocytaire ou une histiocytose maligne (1 cas)
- une conjonctivite lymphoplasmocytaire ou une réaction allergique médicamenteuse (1 cas)
- une conjonctivite bactérienne (1 cas)
- une conjonctivite leishmanienne (1 cas)
- Aucune hypothèse (4 cas)
-

Les critères cytologiques retrouvés sur les frottis de ce sous groupe sont:

- Des cellules épithéliales superficielles, intermédiaires et profondes (29 frottis) dont certaines sont réactionnelles (11 frottis), kératinisées (11 frottis), avec des anomalies cytonucléaires marquées (1 frottis)
- Des cellules cylindriques (6 frottis)
- Des cellules à mucus (11 frottis)
- Des lymphocytes, des lymphoblastes, des plasmocytes (5 frottis)
- Des lymphocytes, des plasmocytes (10 frottis)
- Des petits et/ou moyens lymphocytes seulement (14 frottis)
- Du mucus (6 frottis)
- Des hématies (2 frottis)

Ces 29 frottis caractérisés par un infiltrat lymphoplasmocytaire associé à d'autres modifications sont compatibles avec un processus à médiation immune, éventuellement une hypersensibilité de type I (27 cas), avec une réaction médicamenteuse (1 cas) ou avec une inflammation non spécifique (1 cas).

Pour 22 cas, les hypothèses cliniques d'allergie ou d'infiltration lymphoplasmocytaire sont confirmées par le résultat cytologique.

Pour 3 cas, le résultat cytologique ne valide pas l'hypothèse clinique :

-Pour un cas, le résultat cytologique compatible avec une conjonctivite liée à un processus à médiation immune ne confirme pas l'hypothèse clinique de conjonctivite bactérienne.

-Pour un cas, l'hypothèse clinique de Leishmaniose n'est pas vérifiée par le résultat cytologique.

-Pour un cas, le résultat cytologique en faveur d'une inflammation non spécifique ne valide pas l'hypothèse clinique d'infiltration lymphoplasmocytaire.

Deux biopsies conjonctivales ont été effectuées pour 2 cas:

Cas 1- L'histologie et la cytologie ne fournissent pas des résultats similaires. La cytologie montre un infiltrat lymphoplasmocytaire et est donc en faveur d'une conjonctivite liée à une réaction à médiation immune. La biopsie conjonctivale montre une composante granulocytaire neutrophilique.

Cas 2- L'histologie et la cytologie ne fournissent pas des résultats similaires. La cytologie montre un infiltrat lymphoplasmocytaire associé à des anomalies cytonucléaires majeures confirmant l'hypothèse clinique d'une conjonctivite liée à une réaction médicamenteuse. La biopsie conjonctivale montre uniquement une infiltration lymphoplasmocytaire nodulaire et diffuse.

Des signes cytologiques compatibles avec un déficit lacrymal sont notés sur 4 frottis.

Le **sous-groupe 4-** est constitué par 35 frottis conjonctivaux pour lesquels une infiltration mixte (lymphoplasmocytaire et neutrophilique) est notée, compatible avec un processus à médiation immune avec surinfection bactérienne, une conjonctivite bactérienne primaire ou secondaire.

Les cas sont répertoriés en **annexe 10**.

L'examen clinique montre :

- une conjonctivite bilatérale (35 cas)
- un épiphora (6 cas)
- une chassie (13 cas)
- des follicules (6 cas)
- un ulcère cornéen épithélial à bords décollés (1 cas)
- une dépigmentation du bord libre de la membrane nictitante (4 cas)
- un distichiasis (1 cas)
- un entropion (1 cas)
- une blépharite (4 cas)
- une « verrue » palpébrale (1 cas)
- un « granulome » conjonctival (1 cas)
- des symptômes généraux (1 cas)
- des symptômes cutanés (2 cas)
-

Ces symptômes sont aigus (5 cas), chroniques (21 cas) et non datés (9 cas).

Les hypothèses du clinicien sont:

- une conjonctivite allergique (14 cas)
- une conjonctivite allergique ou bactérienne (2 cas)
- une conjonctivite allergique ou liée à une réaction médicamenteuse (2 cas)
- une conjonctivite lymphoplasmocytaire (6 cas)
- une conjonctivite allergique ou lymphoplasmocytaire (1 cas)
- une conjonctivite bactérienne (3 cas)
- une conjonctivite leishmanienne (1 cas)
- une conjonctivite d'origine mécanique (2 cas)
- aucune hypothèse (4 cas)
-

Les critères cytologiques retrouvés sur les frottis de ce sous groupe sont :

- Des cellules épithéliales superficielles, intermédiaires et profondes (35 frottis) dont certaines sont réactionnelles (16 frottis), macrophagiques (10 frottis), kératinisées (20 frottis), en voie de transformation en cellules à mucus (2 frottis) ou fortement chargées de mélanine (2 frottis)
- Des cellules cylindriques (12 frottis)
- Des cellules à mucus (17 frottis)
- Des lymphocytes, des lymphoblastes, des plasmocytes (3 frottis)
- Des lymphocytes, des lymphoblastes (4 frottis)
- Des lymphocytes, des plasmocytes (20 frottis)
- Des petits et/ou moyens lymphocytes seulement (7 frottis)
- Des plasmocytes seulement (1 frottis)
- Des granulocytes neutrophiles (35 frottis)
- Des macrophages (2 frottis)
- Des bactéries phagocytées (5 frottis)
- Du mucus (7 frottis)
- De la nécrose (10 frottis)
- Des hématies (2 frottis)

Ces 35 frottis caractérisés par un infiltrat mixte associé à d'autres modifications sont compatibles avec un processus à médiation immune (21 cas), doublé d'une surinfection bactérienne (10 cas), avec une inflammation bactérienne (1 cas) ou avec une inflammation non spécifique (3 cas).

Pour 25 cas l'hypothèse clinique est confirmée par le résultat cytologique :

- Pour 22 cas, les hypothèses cliniques d'allergie ou d'infiltration lymphoplasmocytaire sont confirmées par le résultat cytologique.
- Pour 3 cas, le résultat cytologique confirme l'hypothèse clinique d'atteinte bactérienne.

Pour 6 cas, le résultat cytologique ne valide pas l'hypothèse clinique :

- Pour 2 cas, l'hypothèse clinique est une conjonctivite liée à une irritation mécanique. Le résultat cytologique est compatible avec une conjonctivite liée à un processus à médiation immune.

-Pour un cas, l'hypothèse clinique de Leishmaniose n'est pas vérifiée par le résultat cytologique.

-Le résultat cytologique en faveur d'une inflammation non spécifique ne valide pas l'hypothèse clinique d'allergie pour 2 cas et l'hypothèse clinique de conjonctivite bactérienne pour un cas.

Des signes cytologiques compatibles avec un déficit lacrymal sont notés sur 17 frottis.

Le **sous-groupe 5-** est constitué par 2 frottis conjonctivaux pour lesquels une infiltration éosinophilique est notée.

Les cas sont répertoriés en **annexe 11**.

L'examen clinique montre:

- une conjonctivite bilatérale (2 cas)
- un épiphora (1 cas)
- une chassie (1 cas)
- des follicules (1 cas)

Ces symptômes sont aigus (1 cas) et non datés (1 cas).

Les hypothèses du clinicien sont:

- une conjonctivite allergique (1 cas)
- une conjonctivite allergique avec surinfection bactérienne ou conjonctivite bactérienne (1 cas)

Les critères cytologiques retrouvés sur les frottis de ce sous groupe sont:

-Des cellules épithéliales superficielles, intermédiaires et profondes (2 frottis) dont certaines sont réactionnelles (1 frottis) ou kératinisées (1 frottis)

- Des cellules à mucus (1 frottis)
- Des lymphocytes, des plasmocytes (1 frottis)
- Des granulocytes neutrophiles (2 frottis)
- Des granulocytes éosinophiles (2 frottis)
- Du mucus (1 frottis)

Sur ces 2 frottis, la cytologie caractérisée notamment par une infiltration éosinophilique confirme les hypothèses cliniques d'hypersensibilité.

Le **sous-groupe 6-** est constitué par 7 frottis conjonctivaux pour lesquels une infiltration neutrophilique est notée.

Les cas sont répertoriés en **annexe 12**.

L'examen clinique montre:

- une conjonctivite unilatérale (1 cas)
- une conjonctivite bilatérale (6 cas)
- un épiphora (1 cas)
- une chassie (3 cas)
- une blépharite (2 cas)
- une exophtalmie unilatérale (1 cas)
-

Ces symptômes sont aigus (2 cas), chroniques (2 cas) et non datés (3 cas).

Les hypothèses du clinicien sont:

- une conjonctivite allergique (1 cas)
- une conjonctivite chronique éosinophilique (1 cas)
- une conjonctivite bactérienne (3 cas)
- aucune hypothèse (2 cas)

Les critères cytologiques retrouvés sur les frottis de ce sous groupe sont:

- Des cellules épithéliales superficielles, intermédiaires et profondes (7 frottis) dont certaines sont réactionnelles (3 frottis), macrophagiques (1 frottis) ou kératinisées (3 frottis)
- Des cellules cylindriques (2 frottis)
- Des cellules à mucus (4 frottis)
- Des granulocytes neutrophiles (7 frottis)
- Du mucus (2 frottis)
- Des bactéries phagocytées (3 frottis)
- De la nécrose (2 frottis)

Sur ces 7 frottis, la cytologie caractérisée par un infiltrat neutrophilique associé à d'autres modifications est compatible avec une conjonctivite bactérienne (3 cas), une inflammation non spécifique (4 cas).

Pour 4 cas, l'hypothèse clinique et le résultat cytologique sont différents:

- trois résultats cytologiques compatibles avec une inflammation non spécifique ne confirment pas les hypothèses cliniques de conjonctivite chronique éosinophilique ou de conjonctivite bactérienne (2 cas).
- un résultat cytologique compatible avec une conjonctivite bactérienne ne vérifie pas l'hypothèse clinique de conjonctivite allergique.

Dans un cas, l'hypothèse clinique de conjonctivite bactérienne est vérifiée par le résultat cytologique.

Des signes cytologiques compatibles avec un déficit lacrymal sont notés sur 3 frottis.

Le **sous-groupe 7-** est constitué par un frottis conjonctival pour lequel une infiltration granulomateuse est notée. Cette dernière est compatible avec un processus inflammatoire chronique.

Les cas sont répertoriés en **annexe 13**.

L'examen clinique montre :

- une conjonctivite bilatérale
- une chassie
- une blépharite à Malassezias

Ces symptômes sont chroniques.

L'hypothèse du clinicien est une conjonctivite liée à la présence de Malassezias.

Les critères cytologiques retrouvés sur les frottis de ce sous groupe sont :

- Des cellules épithéliales superficielles, intermédiaires et profondes dont certaines sont réactionnelles, macrophagiques ou kératinisées
- Des macrophages
- Du mucus

Sur ce frottis, la cytologie caractérisée par une infiltration granulomateuse est compatible avec une conjonctivite liée à un processus inflammatoire chronique non spécifique. Le résultat cytologique ne permet pas de confirmer l'hypothèse clinique.

2.1.2.3.2. *Kératites*

Le groupe des kératites comprend 13 cas. La cytologie révèle une infiltration surtout mixte (12 cas) et neutrophilique (1 cas).

Les cas sont répertoriés en **annexe 14**.

L'examen clinique montre:

- une kératoconjonctivite sèche (8 cas)
- une kératite bilatérale (5 cas)
- un ulcère cornéen (1 cas)
- un granulome inflammatoire cornéen (1 cas)
- une chassie (3 cas)
- un ulcère épithélial conjonctival (1 cas)

- un entropion (2 cas)
- une blépharite (1 cas)
- une rhinite chronique (1 cas)

Ces symptômes sont aigus (1 cas), chroniques (6 cas) et non datés (6 cas)

Les hypothèses du clinicien sont:

- une origine mécanique ou une hypersensibilité (2 cas)
- une hypersensibilité (2 cas)
- une kératoconjonctivite sèche primaire ou une hypersensibilité (8 cas)
- aucune hypothèse (1 cas)

Les critères cytologiques retrouvés sur les frottis de ce groupe sont:

- Des cellules épithéliales superficielles, intermédiaires et profondes (13 frottis) dont certaines sont réactionnelles (7 frottis), macrophagiques (1 frottis), kératinisées (9 frottis), en voie de transformation en cellules à mucus (1 frottis)
- Des cellules cylindriques (1 frottis)
- Des cellules à mucus (9 frottis)
- Des lymphocytes, des lymphoblastes, des plasmocytes (4 frottis)
- Des lymphocytes, des lymphoblastes (1 frottis)
- Des lymphocytes, des plasmocytes (7 frottis)
- Des granulocytes neutrophiles (13 frottis)
- Des bactéries phagocytées (6 frottis)
- Du mucus (3 frottis)
- De la nécrose (10 frottis)
- Des hématies (1 frottis)

Ces 13 frottis caractérisés par un infiltrat mixte associé à d'autres modifications sont compatibles avec un processus à médiation immune (5 cas), doublé d'une surinfection bactérienne (5 cas), une inflammation bactérienne (2 cas) ou avec une inflammation non spécifique (1 cas).

Pour 11 cas l'hypothèse clinique est confirmée par le résultat cytologique :

-Pour 9 cas, le résultat cytologique est compatible avec l'hypothèse clinique d'allergie.

-Pour 2 cas, l'hypothèse clinique de KCS primaire est compatible avec le résultat cytologique.

Pour 1 cas, le résultat cytologique en faveur d'une inflammation non spécifique ne vérifie pas l'hypothèse clinique d'allergie.

Des signes cytologiques compatibles avec un déficit lacrymal sont notés sur 10 frottis. Les valeurs des tests de Schirmer correspondants sont D20, G12 – D10, G8 - D12, G5 – D0, G7 – D11, G2 – D10, G7 – D0, G20 – D5, G18 et deux cas pour lesquels celles-ci sont non déterminées.

Corrélation entre le test de Schirmer et les signes cytologiques de déficit lacrymal.

Le principe du test de Schirmer repose sur une mesure du degré d'imbition d'un papier absorbant millimétré mis au contact du lac lacrymal dans le cul de sac conjonctival inférieur pendant 1 minute. Le test de Schirmer primaire est utilisé pour apprécier de façon semi-quantitative la sécrétion lacrymale basale et la sécrétion lacrymale réflexe secondaire à l'irritation produite par la bandelette de papier. Les valeurs usuelles sont chez le chien de 21 ± 5 mm/min. Tout résultat inférieur à 5 mm/min est envisagé comme diagnostique d'une insuffisance lacrymale. Tout résultat compris entre 5 mm et 10 mm est considéré comme douteux.

Les valeurs du test de Schirmer sont présentes pour 87 chiens.

Une comparaison entre les valeurs du test et la cytologie est effectuée:

- 41 chiens ont un test de Schirmer normal et une cytologie ne présentant pas d'anomalie compatible avec un déficit lacrymal.
- 15 chiens ont un test de Schirmer normal et une cytologie présentant des anomalies compatibles avec un déficit lacrymal.
- 7 chiens ont un test de Schirmer anormal (valeur inférieure ou égale à 5 mm) et une cytologie ne présentant pas d'anomalie compatible avec un déficit lacrymal.
- 9 chiens ont un test de Schirmer anormal (valeur inférieure ou égale à 5 mm) et une cytologie présentant des anomalies compatibles avec un déficit lacrymal.

- 7 chiens ont un test de Schirmer douteux (valeur supérieure à 5 mm et inférieure ou égale à 10 mm) et une cytologie ne présentant pas d'anomalie compatible avec un déficit lacrymal.
- 8 chiens ont un test de Schirmer douteux (valeur supérieure à 5 mm et inférieure ou égale à 10 mm) et une cytologie présentant des anomalies compatibles avec un déficit lacrymal.

2.1.3. Affections néoplasiques

2.1.3.1. Nombre d'animaux, races, sexes, âges

Les frottis conjonctivaux de 6 chiens ont été analysés.

Ces 6 chiens dont 2 mâles et 4 femelles appartiennent à 6 races différentes. Les âges varient de 4 ans à 12 ans.

Les cas sont répertoriés en **annexe 15**.

2.1.3.2. Motif de consultation

Les motifs de consultation sont variés :

- masse présente sur la conjonctive : 4 cas dont 2 cas sur la conjonctive palpébrale et 2 cas sur la conjonctive de la membrane nictitante.
- Ulcère conjonctival important
- Granulomes nombreux sur la face interne de la membrane nictitante associé à une adénopathie périphérique.

2.1.3.3. Répartition des résultats

Sur les 6 cytologies, 4 ont donné un diagnostic.

Les résultats sont répartis dans le tableau n°5

Tableau 5 : présentation des résultats cytologiques des cas pour lesquels une ou plusieurs masses conjonctivales sont notées à l'examen clinique.

Animal	Motif de consultation	Résultats cytologiques

Berger allemand	Masse conjonctive palpébrale de diamètre 1cm	Granulome éosinophilique ou mastocytome
Boxer	Conjonctivite et ulcère de la conjonctive palpébrale	Compatible avec un carcinome épidermoïde
Dogue allemand	Granulomes nombreux sur face interne membrane nictitante, adénoopathie périphérique, suspicion de lymphome.	Lymphome à cellules moyennes de haut grade de malignité (conjonctive et nœuds lymphatiques)
Khorthals	Néoformation depuis 2 mois sur la conjonctive de la face externe de la membrane nictitante de diamètre 4 mm, chassie	Fortement compatible avec un carcinome épidermoïde
Labrador retriever	Néoformation depuis 1 an sur la conjonctive de la face externe de la membrane nictitante de diamètre 3 mm.	Absence de cellules suspectes, pas de conclusions.
Shi-Tzu	Néoformation depuis 1 an sur la conjonctive palpébrale de diamètre 5 mm	Absence de cellules suspectes, pas de conclusions.

Aucune biopsie et analyse histologique n'ont été effectuées, donc aucune analyse complémentaire permet de valider les résultats cytologiques

2.2. Résultats dans l'espèce féline

2.2.1. Affections infectieuses générales, inflammatoires infectieuses ou non infectieuses oculaires

La cytologie du frottis conjonctival peut permettre d'envisager ou de diagnostiquer certaines maladies générales regroupées sous le terme coryza du chat comme l'herpes virose, la chlamydie ou mycoplasmoses.

2.2.1.1. Nombre d'animaux, races, sexe, âges

Les frottis conjonctivaux de 67 chats ont été analysés, dont 40 mâles et 27 femelles.

6 races sont représentées. Les âges varient de 1 mois à 15 ans.

2.2.1.2. Motif de consultation

Les animaux sont présentés à la consultation pour des symptômes oculaires aigus ou chroniques (conjonctivite, chémosis, chassie, épiphora, blépharospasme, blépharite,...) associés ou non à des symptômes généraux (hyperthermie, éternuements, toux, jetage,...)

2.2.1.3. Répartition des résultats

Un diagnostic cytologique est posé lors de l'observation d'inclusions caractéristiques de chlamydia ou de mycoplasmes.

Aucune inclusion de mycoplasmes n'est présente sur l'ensemble des frottis.

Un premier groupe est constitué de 7 frottis conjonctivaux pour lesquels la visualisation d'inclusions permet de conclure à une chlamydie.

Les cas sont répertoriés en **annexe 20**.

L'examen clinique montre :

- une conjonctivite unilatérale (5 cas)
- une conjonctivite bilatérale (2 cas)
- une chassie (4 cas)
- un épiphora (2 cas)
- un chémosis (4 cas)
- une procidence de la membrane nictitante (1 cas)
- un blépharospasme (2 cas)
- une blépharite (1 cas)
- des symptômes généraux respiratoires (2 cas)

Ces atteintes sont aiguës, les symptômes ayant débuté de un jour à une semaine avant la consultation.

Les hypothèses du clinicien sont :

- chlamydie (3 cas)
- chlamydie ou herpès virose (2 cas)
- herpès virose (1 cas)
- chlamydie, herpès virose ou atteinte bactérienne (1 cas)

Les critères cytologiques retrouvés sur les frottis de ce groupe sont:

-Des cellules épithéliales superficielles, intermédiaires et profondes (7 frottis) dont certaines sont réactionnelles (2 frottis) et macrophagiques (2 frottis). Des morulas chlamydiennes sont présentes dans leur cytoplasme (7 frottis).

-Des cellules cylindriques (1 frottis)

-Des cellules à mucus (1 frottis)

-Des lymphocytes, des plasmocytes (2 frottis)

-Des lymphocytes, des lymphoblastes, des plasmocytes (3 frottis)

-Des granulocytes neutrophiles (7 frottis)

-Des germes (2 frottis)

-De la nécrose (2 frottis)

Aucune autre analyse complémentaire n'a été effectuée pour confirmer le diagnostic.

Le résultat cytologique apporte le diagnostic et confirme l'hypothèse clinique pour 6 cas.

Un deuxième groupe est constitué par 11 frottis conjonctivaux pour lesquels seule une hyperplasie est notée.

Les cas sont répertoriés en **annexe 16**.

L'examen clinique montre :

- une conjonctivite unilatérale (2 cas)
- une conjonctivite bilatérale (8 cas)
- un épiphora (7 cas)
- des follicules (1 cas)
- un symblépharon (1 cas)
- un entropion bilat. (1 cas)
- une kératite (3 cas)
- un ulcère cornéen (2 cas)
- un séquestre cornéen (1 cas)
- des ulcères conjonctivaux (1 cas)
- une procidence de la membrane nictitante (2 cas)

- des symptômes généraux ou respiratoires (3 cas)
-

Ces symptômes sont aigus (6 cas) et chroniques (5 cas).

Les hypothèses du clinicien sont

- herpès virose (6 cas)
- chlamydie ou herpès virose (4 cas)
- herpès virose ou séquestre cornéen (1 cas)

Les critères cytologiques de ce groupe sont :

-Des cellules épithéliales superficielles, intermédiaires et profondes (11 frottis) dont certaines sont réactionnelles (5 frottis), modifiées pour devenir des cellules à mucus (1 cas) et contiennent des grains de mélanine (2 cas) .

-Des cellules cylindriques (1 frottis)

-Des cellules à mucus (4 frottis)

-Quelques rares lymphocytes (5 cas)

-Du mucus (1 frottis)

Sur ces 11 frottis, la cytologie caractérisée par une hyperplasie épithéliale est compatible avec une herpès virose. Dans les 11 cas, le clinicien a envisagé l'herpès virose.

Dans 3 cas la PCR effectuée sur les cellules conjonctivales et cornéennes est négative. Pour le premier cas aucun diagnostic n'est posé, pour le deuxième cas il s'agit d'un séquestre cornéen et pour le troisième cas d'ulcères cornéens non herpétiques.

Des signes cytologiques compatibles avec un déficit lacrymal sont notés sur 2 frottis.

Un troisième groupe est constitué par 17 frottis conjonctivaux pour lesquels seule une infiltration lymphoplasmocytaire est notée.

Les cas sont répertoriés en **annexe 17**.

L'examen clinique montre:

- une conjonctivite unilatérale (4 cas)
- une conjonctivite bilatérale (13 cas)
- un épiphora (11 cas)
- une chassie (2 cas)
- des follicules (6 cas)
- un symblépharon (2 cas)
- une kératite (2 cas)
- un séquestre cornéen (1 cas)
- un chémosis (1 cas)
- une blépharite (1 cas)
- des symptômes généraux (1 cas)
- des symptômes respiratoires (7 cas)
-

Ces symptômes sont aigus (2 cas), chroniques (7 cas) et non datés (8 cas).

Les hypothèses du clinicien sont :

- herpès virose (8 cas)
- chlamydie (1 cas)
- chlamydie ou herpès virose (4 cas)
- herpès virose ou atteinte bactérienne (2 cas)
- herpès virose ou phénomène allergique (1 cas)
- herpès virose ou séquestre cornéen (1 cas)

Les critères cytologiques retrouvés sur les frottis de ce groupes sont:

- Des cellules épithéliales superficielles, intermédiaires et profondes (17 frottis) et réactionnelles (8 frottis)
- Des cellules cylindriques (2 frottis)
- Des cellules à mucus (3 frottis)
- Des lymphocytes, des lymphoblastes, des plasmocytes (6 frottis)
- Des lymphocytes, des lymphoblastes (1 frottis)
- Des lymphocytes, des plasmocytes (1 frottis)
- Des petits lymphocytes seulement (9 frottis)

-Du mucus (1 frottis)

Sur ces 17 frottis, la cytologie caractérisée par un infiltrat lymphoplasmocytaire est compatible avec une herpès virose ou plus généralement avec un processus à médiation immune. Le clinicien a envisagé l'herpès virose dans 16 cas.

Une seule PCR FHV1 positive confirme le diagnostic.

Des signes cytologiques compatibles avec un déficit lacrymal sont notés sur 1 frottis.

Un quatrième groupe est constitué par 22 frottis conjonctivaux pour lesquels une infiltration lymphoplasmocytaire et neutrophilique sont notées.

Les cas sont répertoriés en **annexe 18**.

L'examen clinique montre :

- une conjonctivite unilatérale (5 cas)
- une conjonctivite bilatérale (17 cas)
- un épiphora (5 cas)
- une chassie (13 cas)
- des follicules (4 cas)
- un chémosis (4 cas)
- des ulcères épithéliaux conjonctivaux (1 cas)
- un ulcère cornéen (2 cas)
- une procidence de la membrane nictitante (2 cas)
- une blépharite (1 cas)
- un blépharospasme (1 cas)
- des symptômes généraux respiratoires (7 cas)
- des symptômes respiratoires (10 cas)
- une otite (1 cas)

Ces symptômes sont aigus (6 cas), chroniques (7 cas) et non datés (9 cas).

Les hypothèses du clinicien sont:

- herpès virose (4 cas)
- chlamydiose (1 cas)
- chlamydiose ou herpès virose (10 cas)
- herpès virose ou atteinte bactérienne (3 cas)
- chlamydiose ou atteinte bactérienne (1 cas)
- atteinte bactérienne (1 cas)
- hypersensibilité (1 cas)
- sans hypothèse clinique (1 cas)

Les critères cytologiques retrouvés sur les frottis de ce groupe sont :

- Des cellules épithéliales superficielles, intermédiaires et profondes (22 frottis) dont certaines sont réactionnelles (10 frottis), macrophagiques (1 frottis) ou kératinisées (1 frottis)
- Des cellules cylindriques (4 frottis)
- Des cellules à mucus (3 frottis)
- Des lymphocytes, des lymphoblastes, des plasmocytes (1 frottis)
- Des lymphocytes, des lymphoblastes (1 frottis)
- Des lymphocytes, des plasmocytes (7 frottis)
- Des petits lymphocytes seulement (9 frottis)
- Des granulocytes neutrophiles (22 frottis)
- Des bactéries phagocytées (5 frottis)
- Du mucus (1 frottis)
- De la nécrose (6 frottis)

Sur ces 22 frottis, la cytologie est en faveur d'une herpès virose (10 cas), d'une herpès virose, chlamydiose ou mycoplasmosse (8 cas), d'une chlamydiose ou phénomène allergique (1 cas), d'une herpès virose ou phénomène allergique (1 cas) et d'une atteinte bactérienne (1 cas). Aucune conclusion n'est donnée pour un cas en l'absence de modifications importantes.

Pour 16 cas le résultat cytologique est compatible avec l'hypothèse clinique (13 cas en faveur d'une herpès virose et 3 cas en faveur d'une chlamydiose)

Pour 5 cas, le résultat cytologique ne valide pas l'hypothèse clinique :

-pour un cas, l'hypothèse clinique est une herpès virose, le résultat cytologique est compatible avec une conjonctivite bactérienne.

-pour un cas, l'hypothèse clinique est une conjonctivite allergique. Le résultat cytologique est compatible avec une herpès virose.

-pour un cas, le résultat cytologique en faveur d'une inflammation non spécifique ne valide pas l'hypothèse clinique d'herpès virose.

-pour un cas, l'hypothèse clinique est une conjonctivite bactérienne, le résultat cytologique est compatible avec une conjonctivite infectieuse (chlamydie ou herpès virose).

-pour un cas, l'hypothèse de chlamydie n'est pas vérifiée.

Aucune autre analyse complémentaire n'a été effectuée pour confirmer le diagnostic.

Un cinquième groupe est constitué par 10 frottis conjonctivaux pour lesquels une infiltration éosinophilique et/ou mastocytaire sont notées.

Les cas sont répertoriés en **annexe 19**.

L'examen clinique montre :

- une conjonctivite unilatérale (6 cas)
- une conjonctivite bilatérale (4 cas)
- une chassie (1 cas)
- un épiphora (6 cas)
- un chémosis (3 cas)
- un ulcère cornéen stromal (2 cas)
- des ulcères épithéliaux conjonctivaux (1 cas)
- une kératite (4 cas)
- une blépharite (1 cas)
- des kystes palpébraux (1 cas)
- des symptômes généraux (1 cas)
- des symptômes respiratoires (3 cas)
- une otite (1 cas)

-

Ces symptômes sont aigus (3 cas), chroniques (3 cas) et non datés (4 cas).

Les hypothèses du clinicien sont :

- herpès virose (1 cas)
- chlamydie (1 cas)
- herpès virose ou chlamydie (2 cas)
- herpès virose, chlamydie ou hypersensibilité (1 cas)
- herpès virose, chlamydie ou atteinte mycosique (1 cas)
- kératoconjonctivite ou conjonctivite éosinophilique (2 cas)
- kératoconjonctivite éosinophilique ou herpès virose (1 cas)
- polykystose ou adénomes (1 cas)

Les critères cytologiques retrouvés sur les frottis de ce groupe sont :

- Des cellules épithéliales superficielles, intermédiaires et profondes (10 frottis) et réactionnelles (3 frottis), kératinisées (1 frottis)
- Des cellules cylindriques (3 frottis)
- Des cellules à mucus (3 frottis)
- Des lymphocytes, des plasmocytes (7 frottis)
- Des lymphocytes (2 frottis)
- Des monocytes, des macrophages (3 frottis)
- Des granulocytes neutrophiles (7 frottis)
- Des granulocytes éosinophiles (8 frottis)
- Des mastocytes (8 frottis)
- Des bactéries phagocytées (2 frottis)
- Des hématies (1 frottis)
- Du mucus (3 frottis)
- De la nécrose (1 frottis)

Sur ces 10 frottis, la cytologie est en faveur d'une conjonctivite infectieuse, herpès virose le plus probable (4 cas) dont un cas présente une surinfection bactérienne, d'une hypersensibilité (2 cas) dont un cas présente une surinfection bactérienne, et d'une kératoconjonctivite ou conjonctivite éosinophilique (4 cas).

Pour 7 cas l'hypothèse clinique est confirmée par le résultat cytologique :

-Pour 4 cas, le résultat cytologique est compatible avec les hypothèses cliniques d'herpès virose ou de chlamydiose.

-Pour 3 cas, le résultat cytologique est compatible avec les hypothèses de conjonctivite et kératoconjonctivite éosinophilique.

Pour 3 cas, le résultat cytologique ne valide pas l'hypothèse clinique :

-pour un cas, l'hypothèse clinique est une chlamydiose. Le résultat cytologique est compatible avec une conjonctivite liée à un processus à médiation immune.

-pour un cas, l'hypothèse clinique est une polykystose. Le résultat cytologique est en faveur d'une conjonctivite éosinophilique.

-pour un cas, le résultat cytologique en faveur d'un processus allergique ne valide pas l'hypothèse d'herpès virose ou chlamydiose.

Aucune autre analyse complémentaire n'a été effectuée pour confirmer le diagnostic.

Corrélation entre le test de Schirmer et les signes cytologiques de déficit lacrymal.

La valeur usuelle normale du test de Schirmer I chez le chat est de 16 +/- 4mm/min.

Tout résultat inférieur à 5 mm/min est considéré comme diagnostique d'une insuffisance lacrymale.

Les valeurs du test de Schirmer sont présentes pour 41 chats.

Une comparaison entre les valeurs de test et les répercussions sur la cytologie est effectuée :

- 24 chats ont un test de Schirmer normal et une cytologie ne présentant pas d'anomalie compatible avec un déficit lacrymal.
- 6 chats ont un test de Schirmer anormal (valeur inférieure ou égale à 5 mm) et une cytologie ne présentant pas d'anomalie compatible avec un déficit lacrymal.
- 2 chats ont un test de Schirmer anormal (valeur inférieure ou égale à 5 mm) et une cytologie présentant des anomalies compatibles avec un déficit lacrymal.

- 8 chats ont un test de Schirmer anormal (valeur supérieure à 5 mm et inférieure ou égale à 10 mm) et une cytologie ne présentant pas d'anomalie compatible avec un déficit lacrymal.
- 1 chat a un test de Schirmer anormal (valeur supérieure à 5 mm et inférieure ou égale à 10 mm) et une cytologie présentant des anomalies compatibles avec un déficit lacrymal.

Aucun frottis conjonctival réalisé sur un œil dont le test de Schirmer est normal ne présente de modification cytologique compatible avec un déficit lacrymal.

2.2.2. Affections néoplasiques

Aucun frottis conjonctival concernant une affection néoplasique n'a été réalisé chez l'espèce féline au cours de la période étudiée.

3. DISCUSSION

Cette étude avait pour objectif de vérifier l'intérêt de la cytologie conjonctivale chez le chat et le chien pour le clinicien. Pour atteindre cet objectif, nous avons dans tous les groupes vérifier la corrélation entre hypothèse clinique et conclusion cytologique. Lorsque les conclusions étaient différentes, nous avons d'une part essayé d'en comprendre la signification et d'autre part vérifier tout l'intérêt d'avoir recours à l'examen cytologique. Enfin, nous avons vérifié si les résultats cytologiques obtenus étaient comparables à ceux de la littérature.

L'étude rétrospective offre cependant certaines limites par rapport aux études prospectives. En effet, la collection d'informations cliniques est parfois incomplète, réalisés par différents cliniciens. Les cas entrants dans l'étude dépendent du choix du clinicien à réaliser ou non un frottis conjonctival (dépendent de l'examen clinique et de la suspicion clinique). L'étude ne permet pas d'établir la fréquence des différentes pathologies oculaires.

En dépit de ces limites, il n'y a pas eu d'études comparables réalisées, et nous a permis de fournir quelques éléments précis sur les indications, l'intérêt et les limites de la cytologie conjonctivale.

3.1. Dans l'espèce canine

Cette étude comprend l'analyse de frottis conjonctivaux de 139 chiens.

Seuls quelques éléments nouveaux sont développés.

➤ Corrélation hypothèse clinique et conclusion cytologique

- La corrélation entre hypothèse clinique et conclusion cytologique est de **75 %**.

- La dichotomie réalisée au cours de notre étude pour la présentation des cas distinguant les conjonctivites des kératites est inutile et n'apporte rien. En effet, en cytologie, les types d'infiltration sont identiques et cette séparation n'est donc pas justifiée.

- Cette étude ne permet pas d'évaluer la fiabilité des résultats cytologiques car peu d'examen complémentaires ont été réalisés pour confirmer le diagnostic. Toutefois une comparaison entre la cytologie et l'histologie sur deux cas permet d'entrevoir que les résultats de ces deux analyses peuvent être différents.

Pour un cas, les modifications cytologiques (anomalies cytonucléaires marquées des cellules épithéliales associées à une infiltration lymphoplasmocytaire) sont beaucoup plus importantes que les modifications histologiques où seule l'infiltration lymphoplasmocytaire est notée. Pour ce cas, avec de telles anomalies, la cytologie apporte un élément supplémentaire et est compatible avec une conjonctivite liée à une réaction médicamenteuse.

Pour l'autre cas, les types d'infiltration observée en cytologie et en histologie sont différents: infiltration lymphoplasmocytaire en cytologie et granulocytaire neutrophilique en histologie.

Les différences observées entre les deux types d'examen complémentaires peuvent éventuellement s'expliquer: le prélèvement cytologique s'effectue sur une grande surface de la conjonctive, alors que le prélèvement histologique est plus ponctuel.

En conclusion, dans ces deux situations, la cytologie a été plus informative pour le clinicien que l'histologie.

➤ Corrélation résultats cytologiques et bibliographie

- La présence de mastocytes et de granulocytes éosinophiles est observée sur des frottis présentant des corps de Lentz. Donc comme chez le chat avec l'herpès virale, chez le chien, la présence de mastocytes et de granulocytes éosinophiles peut être associée à une atteinte virale (virus de la maladie de Carré)(3 cas)

- Des corps de Lentz sont retrouvés sur les frottis conjonctivaux plus de 15 jours et jusqu'à un mois après l'apparition des premiers symptômes donc pour la confirmation d'une atteinte par le virus de la maladie de Carré, il est possible d'utiliser la cytologie conjonctivale pour le diagnostic même tardivement.

➤ **Une corrélation existe t-elle entre les valeurs du test de Schirmer et les signes cytologiques observés?**

Sur les 88 chiens sur lesquels un test de Schirmer est réalisé :

- 49% des chiens ont un test de Schirmer normal et une cytologie ne présentant pas d'anomalie compatible avec un déficit lacrymal.(groupe I)
- 15% des chiens ont un test de Schirmer normal et une cytologie présentant des anomalies compatibles avec un déficit lacrymal.(groupe II)
- 14% des chiens ont un test de Schirmer anormal (valeur inférieure ou égale à 5 mm) et une cytologie ne présentant pas d'anomalie compatible avec un déficit lacrymal.(groupe III)
- 4% des chiens ont un test de Schirmer anormal (valeur inférieure ou égale à 5 mm) et une cytologie présentant des anomalies compatibles avec un déficit lacrymal.(groupe IV)
- 11% des chiens ont un test de Schirmer anormal (valeur supérieure à 5 mm et inférieure ou égale à 10 mm) et une cytologie ne présentant pas d'anomalie compatible avec un déficit lacrymal.(groupe V)
- 7% des chiens ont un test de Schirmer anormal (valeur supérieure à 5 mm et inférieure ou égale à 10 mm) et une cytologie présentant des anomalies compatibles avec un déficit lacrymal (groupe VI).
- Il est possible d'avoir des signes cytologiques compatible avec une altération de la sécrétion lacrymale et une valeur du test de Schirmer normale (groupe II).
- Inversement, une valeur du test de Schirmer anormale n'accompagne pas systématiquement une cytologie compatible avec des signes de déficit lacrymal (groupe III). Le pourcentage du groupe III est même supérieur au groupe IV.
- Une analyse quantitative des larmes est peut être insuffisante et devrait s'accompagner d'une approche de la qualité des larmes, en réalisant éventuellement un temps de rupture du film lacrymal (break up time). Mais, en synthèse et selon notre étude, les signes cytologiques classiquement décrits pour décrire un déficit lacrymal sont non

spécifiques et non sensibles. En conclusion, la cytologie conjonctivale est un mauvais moyen d'apprécier les déficits lacrymaux mais peut par contre présenter un intérêt pour identifier la cause de ce déficit ou vérifier éventuellement une surinfection bactérienne.

3.2. Dans l'espèce féline

Cette étude comprend l'analyse de frottis conjonctivaux de 67 chats.

➤ Corrélation hypothèse clinique et conclusion cytologique :

- La corrélation entre hypothèse clinique et conclusion cytologique est de **85 %**.
- Les frottis conjonctivaux caractérisés par une hyperplasie épithéliale ou une infiltration lymphoplasmocytaire sont compatibles avec une herpès virose, ce qui correspond effectivement dans ces cas à la suspicion clinique dans **96%** de cas. Mais la cytologie caractérisée par une infiltration mixte est plus difficile à aborder, en effet les hypothèses diagnostiques pour de telles modifications sont plus nombreuses (conjonctivite herpétique, chlamydienne, mycoplasmique, bactérienne primaire, bactérienne secondaire ou à médiation immune). Les hypothèses cliniques sont aussi plus variées. Ainsi, dans ces situations les corrélations sont médiocres et ne permettent pas d'aider le clinicien. Le recours aux examens complémentaires est alors nécessaire pour un diagnostic plus précis.
- Une cytologie caractérisée par une infiltration éosinophilique est compatible avec un diagnostic d'herpès virose ou une conjonctivite éosinophilique. Ainsi, la cytologie est insuffisante et des examens complémentaires sont nécessaires pour le diagnostic étiologique (PCR).

➤ Corrélation résultats cytologiques et bibliographie :

- Dans le cas de l'herpès virose, nous avons pu observer de nombreux cas caractérisés par une simple hyperplasie conjonctivale et d'autres cas moins fréquents avec présence de mastocytes et ou de GNE. Si cette dernière observation est en totale corrélation avec la bibliographie, il n'a encore jamais été fait mention de la possibilité d'une simple hyperplasie. Notre étude est cependant incomplète dans la mesure où des PCR n'ont pas été effectuées et ne permettent donc pas de confirmer notre observation mais les conclusions cytologiques d'hyperplasie était toujours corrélées avec une hypothèse clinique d'herpès virose

➤ **Une corrélation existe-t-elle entre les valeurs du test de Schirmer et les signes cytologiques observés?**

sur les 41 chats sur lesquels un test de Schirmer est réalisé :

- 59% des chats ont un test de Schirmer normal et une cytologie ne présentant pas d'anomalie compatible avec un déficit lacrymal.
- 15% des chats ont un test de Schirmer anormal (valeur inférieure ou égale à 5 mm) et une cytologie ne présentant pas d'anomalie compatible avec un déficit lacrymal.
- 5% chats ont un test de Schirmer anormal (valeur inférieure ou égale à 5 mm) et une cytologie présentant des anomalies compatibles avec un déficit lacrymal.
- 19% des chats ont un test de Schirmer anormal (valeur supérieure à 5 mm et inférieure ou égale à 10 mm) et une cytologie ne présentant pas d'anomalie compatible avec un déficit lacrymal.
- 2% des chats ont un test de Schirmer anormal (valeur supérieure à 5 mm et inférieure ou égale à 10) et une cytologie présentant des anomalies compatibles avec un déficit lacrymal.
- Il est, comme chez le chien, possible d'observer des signes cytologiques de déficit lacrymal avec une valeur du test de Schirmer normal. Mais aucun frottis conjonctival réalisé sur un œil de chat dont le test de Schirmer est normal ne présente de modification cytologique compatible avec un déficit lacrymal. ???.
-
-
-

CONCLUSION et PERSPECTIVES

Cette étude permet de confirmer les principales indications de la cytologie conjonctivale.

- elle permet le diagnostic de certaines maladies infectieuses générales (chez le chien : maladie de Carré, leishmaniose ; chez le chat : chlamydie, mycoplasmoses) mais dans un nombre de cas très modeste (15 cas dans l'étude)
- elle aboutit au diagnostic de certaines maladies oculaires : conjonctivite bactérienne, processus néoplasiques (mastocytome, lymphome, carcinome épidermoïde...).

- elle peut aider le clinicien à orienter le diagnostic : herpès virose, cytologie en faveur d'une hypersensibilité de type I ou plus largement d'un processus à médiation immune...

Mais cette étude apporte quelques éléments de réflexion :

- La cytologie apparaît être un mauvais moyen d'apprécier les altérations de la sécrétion lacrymale mais peut aider à l'identification de la cause des déficits lacrymaux.

Ces remarques ne constitue qu'une approche et il serait intéressant d'entreprendre une étude dynamique au cours d'une période donnée en comparant les valeurs du test de Schirmer lors de certaines affections oculaires ou générales et l'évolution de la cytologie conjonctivale.

- La cytologie est finalement rarement diagnostique mais le plus souvent elle aide le clinicien à orienter le diagnostic, éventuellement en confirmant ou infirmant des hypothèses cliniques. Il est important pour le clinicien et le cytologiste de bien poser ces hypothèses.

Ainsi, la cytologie conjonctivale doit être suivie dans de nombreux cas par la réalisation d'autres examens complémentaires (PCR de maladies infectieuses, biopsie conjonctivale...).

Une étude confrontant la cytologie, la biopsie conjonctivale et les PCR permettrait d'appréhender plus précisément les modifications cytologiques en fonction de la pathologie.

BIBLIOGRAPHIE

ADENIS J.P. , SALOMON J.L. , SAINT-BLANCAT P. Conjonctivites bactériennes. Encyclopédie Médico-Chirurgicale, Paris: Ed. Techniques, 1994. Ophtalmologie, **21-130-B-20**, 7p.

ALLGOEWER I. , SCHAFFER E.H. , STOCKHAUS C. , VOGTLIN A. Feline eosinophilic conjunctivitis. *Veterinary Ophthalmology*, 2001, **4**, 69-74.

ANDREW S.E. Ocular manifestations of feline herpes virus. *J. Fél. Med. Surg.* , 2001; **3**, 9-19.

BAUER G.A. , SPIESS B.M. , LUTZ H. Exfoliative cytology of conjunctiva and cornea in domestic animals: a comparison of four collecting techniques. *Veterinary and Comparative Ophthalmology*, 1996; **6**, 3, 6p.

BEDFORD P.G.C. Kératoconjonctivite/ kératite chronique éosinophilique ou proliférative. *Prat. Med. Chir. Anim. Comp.* , 1992; **27**, supplém. n° 3 : ophtalmologie du chat, 415-419.

BIELORY L. , GOODMAN P.E. , FISHER E.M. Allergic ocular disease. *Clinical Reviews in Allergy and Immunology*, 2001; **20**, 183-199.

BLEUER-ELSNER S. Renseignements fournis par la cytologie oculaire chez les carnivores domestiques. Th. : Med. Vet. : Lyon, faculté de médecine: 1992. 142 p.

BLOCH-MICHEL E. , HELLEBOID L. Conjonctivites allergiques. Encyclopédie Médico-Chirurgicale, Paris: Ed. Techniques, 1994. Ophtalmologie, **21-130-E-10**, 8p.

BONINI Se. , MAGRINI L. , ROTIROTI G. , LAMBIASE A. , TOMASSINI M. , RUMI C. , BONINI St. The eosinophil and the eye. *Allergy*, 1997; **52**, 34, 44-47.

BREZIN A.P. , NUSSENBLATT R.B. Applications de l'amplification génique (réaction en chaîne à la polymérase) à la détection d'agents infectieux en ophtalmologie. *J. Fr. Ophthalmol.* , 1991; **14**, 8-9, 488-495.

CAMPBELL L.A. , FOX J.G. , SNYDER S.B. Ocular bacteria and mycoplasma of clinically normal cats. *Feline Practice*, 1973; **3**, 10-12.

DENIS J. Conjunctivites virales. Encyclopédie Médico-Chirurgicale, Paris: Ed. Techniques, 1982. Ophtalmologie, **21-130-D-10**, 4p.

DENIS J. Les conjunctivites à Chlamydiae, non trachomateuses. Encyclopédie Médico-Chirurgicale, Paris: Ed. Techniques, 1982. Ophtalmologie, **21-130-D-20**, 3p.

ELNIFRO E.M. , COOPER R.J. , KLAPPER P.E. , BAILEY A.S. , TULLO A.B. Diagnosis of viral and chlamydial keratoconjunctivitis: which laboratory test? *Br. J. Ophthalmol.* 1999; **83**, 622-627.

ERNO A. On the diagnostic of distemper with special reference to the intra-vital demonstration of cytoplasmic inclusion bodies in the third eyelid. *Nord. Vet. Med.* , 1964; **16**, 522.

ESPINOLA M.B. , LILENBAUM W. Prevalence of bacteria in the conjunctival sac and on the eyelid margin of clinically normal cats. *J. Small Anim. Pract.* , 1996; **37**, 364-366.

FOURNEL-FLEURY C. , GUELFY J.F. , MAGNOL J.P. Atlas en couleur de cytologie du cancer. Editions P.M.C.A.C. , Paris, 1994, 423 p.

FRANCART S. , CLERC B. Le frottis conjonctival chez le chien: étude cytologique. *Le Point Vétérinaire*, 1981; **12**, 58, 20-24.

FRANCART S. Les frottis conjonctivaux chez le chien. Th. : Med. Vet. : Créteil, faculté de médecine: 1981. 56 p.

GARCHER C. , BRON A. , ROYER J. Techniques récentes d'exploration de la surface conjonctivale. Encyclopédie Médico-Chirurgicale, Paris: Ed. Techniques, 1996. Ophthalmologie, **21-130-B-15**, 4p.

HAKANSON N.W. , ARNESSON K. Temporal variations in tear production in normal beagles dogs as determined by Schirmer tear test. *Vet. Comp. Ophthalm.* , 1997, **7**, 196-203.

HOANG-XUAN T. , ROBIN H. Pathologie immunologique de la conjonctive (en dehors de l'allergie). Encyclopédie Médico-Chirurgicale, Paris: Ed. Techniques, 1996. Ophthalmologie, **21-130-E-15**, 5p.

JEGOU J.P. , LIOTET S. Intérêt du frottis conjonctival dans le diagnostic biologique des conjonctivites chez le chien et le chat. *Prat. Med. Chir. Anim. Comp.* , 1991; **26**, 6, 567-580.

JEGOU J.P. Les conjonctivites du chat. *Prat. Med. Chir. Anim. Comp.* , 1992; **27**, supplém. n° 3 : ophtalmologie du chat, 351-360.

JOHNSON B.W. , BRIGHTMAN A.H. , WHITELEY H.E. conjunctival mast cell tumor in two dog. *J. Am. Vet. Med. Assoc.*,1988; **24**, 439-442.

JONGH O. , CLERC B. Immunopathologie en ophtalmologie des animaux de compagnie: première partie. *Le Point Vétérinaire*, 1992; **23**, 142, 1055-1061.

JONGH O. , CLERC B. Immunopathologie en ophtalmologie des animaux de compagnie: deuxième partie. *Le Point Vétérinaire*, 1992; **24**, 143, 41-48.

JONGH O. , CLERC B. Œil et cancer. Encyclopédie vétérinaire. Paris, 1992. Cancérologie 2900, 7p.

JONGH O. Intérêt des examens cytologiques en ophtalmologie. *Le Point Vétérinaire*, 1994; **26**, n° spécial biologie clinique des carnivores domestiques, 539-547.

JONGH O. Les tumeurs oculaires. *Prat. Med. Chir. Anim. Comp.* , 1997 ; n° spécial ophtalmologie du chien; 225-232.

JONGH O. Pathologie de la conjonctive et de la membrane nictitante. *Prat. Med. Chir. Anim. Comp.* , 1997 ; n° spécial ophtalmologie du chien; 65-74.

LAROCCA R.D. Eosinophilic conjunctivitis, herpes virus and mast cell tumor of the third eyelid in a cat. *Veterinary Ophthalmology*, 2000; **3**, 221-225.

LAVACH J.D. , THRALL M.A. , BENJAMIN M.M. , SEVERIN G.A. Cytology of normal and inflamed conjunctivas in dogs and cats. *J. Am. Vet. Med. Assoc.* , 1977; **170**, 7, 722-727.

LIOTET S. Diagnostic biologique des conjonctivites. Encyclopédie Médico-Chirurgicale, Paris: Ed. Techniques, 1994. Ophtalmologie, **21-130-B-10**, 17p.

LIGNEREUX Y. , SAUTET J.Y. Anatomie de l'œil, la tunique conjonctive. Cours C.E.S. d'ophtalmologie vétérinaire de l'Ecole Nationale Vétérinaire de Toulouse, session 2001, 2002, 20p.

McDONALD P.J. , WATSON D.J. Microbial flora of normal canine conjunctivae. *J. Small Anim. Pract.*, 1976; **17**, 809-812.

MAURIN J.F. , RENARD J.P. Anatomie de la conjonctive. Encyclopédie Médico-Chirurgicale, Paris: Ed. Techniques, 1989. Ophtalmologie, 21004³⁰, 4p.

NASISSE M.P. , GUY J.S. , STEVENS J. B. , ENGLISH R.V. , DAVIDSON M.G. Clinical and laboratory findings in chronic conjunctivitis in cats: 91 cases (1983-1991). *J. Am. Vet. Med. Assoc.* , 1993; **203**, 6, 834-837.

PACAU F. Contribution à l'étude des cellules à mucus de la conjonctive de l'œil du lapin. Th. : Med. Vet. : Créteil, faculté de médecine: 1986. 40p.

PENTLARGE V.W. Eosinophilic conjunctivitis in five cats. *J. Am. Anim. Hosp. Assoc.* , 1991; **27**, 21-28.

PRASSE K.W. , WINSTON S.M. The eyes and associated structures. In: **COWELL R.L. , TYLER R.D. , MEINKOTH J.H.** Diagnostic cytology and hematology of the dog and cat. Second edition. St Louis: Mosby, 1998; 68-82.

RAMSEY D.T. Cytologic examination of the eye. *Veterinary Technician*, 1994; 131-139.

RIVAS L. , RODRIGUEZ J.J. , ALVAREZ M.I. , OROZA M.A. , DEL CASTILLO J.M. Correlation between impression cytology and tear function parameters in Sjögren's syndrome. *Acta Ophthalmologica*, 1993; **71**, 353-359.

SAMUELSON D.A. , ANDRESEN T.L., GWIN R.M. Conjunctival fungal in horses, cattle, dogs and cats. *J. Am. Vet. Med. Assoc.* , 1984, **184**, 10, 1240-1242.

SCHMIDT-MORAND D. Affections de la glande nictitante, de la membrane nictitante et de la conjonctive. Encyclopédie vétérinaire, Paris, 1996. Ophtalmologie 2200, 18p.

TRUMEL C. , DOSSIN O. La cytologie conjonctivale. Cours C.E.S. d'ophtalmologie vétérinaire de l'Ecole Nationale Vétérinaire de Toulouse, session 2001-2002, 8p

WILLIS M. , BOUNOUS D.I. , HIRSH S. , KASWAN R. , STILES J. , MARTIN C. , RAKICH P. , ROBERTS W. Conjunctival brush cytology: evaluation of a new cytological collection technique in dogs and cats with a comparison to conjunctival scraping. *Veterinary and Comparative Ophthalmology*, 1997; **7**, 2, 74-81.

WYMAN M. , GILGER B., MUELLER P., NORRIS K. Clinical evaluation of a new tear test in the dog. *Vet. Comp. Ophthalm.* , 1995; **5**, 211-214.

EN ANNEXE

Liste des abréviations

A : aiguë
blépharosp. : blépharospasme
bilat. : bilatérale
c : castré(e)
conj. : conjonctivite
FHV1 : feline herpes virus type 1
D : droit
G : gauche
HV : Herpès virose
K : chronique
KCS : kératoconjonctivite sèche
mb : membrane
MI : médiation immune
ND : non déterminé(e)
OD : œil droit
OG : œil gauche
P : plasmocytes
PCR : Polymerase Chain Reaction
Signes DL : signes d'un déficit lacrymal
sympt. resp. : symptômes respiratoires
unilat. : unilatérale

CC : cellules cylindriques
CE : cellules épithéliales
CEK : cellules épithéliales kératinisées
CEMa : cellules épithéliales macrophagiques
CEMu : cellules épithéliales devenant des cellules à mucus
CEm : cellules épithéliales chargées de mélanine
CER : cellules épithéliales réactionnelles
CMu : cellules à mucus
Ge : germes phagocytés par les GNN
GNN : granulocytes polynucléaires neutrophiles
GNE : granulocytes polynucléaires éosinophiles
H : hématies
L : lymphocytes
Lb : lymphoblastes
Ma : macrophages
Mc : mastocytes
Mn : monocytes
Mu : mucus
Ne : nécrose

Les différents cas de l'étude rétrospective dans l'espèce canine

Annexe 1 :

Présentation des cas (n=8) dans l'espèce canine, suspects de maladie de Carré et pour lesquels la cytologie conjonctivale apporte le diagnostic d'une maladie de Carré (corps de Lentz présents).

Animal Race, sexe, âge	Examen clinique	Durée d'évolution	Test de Schirmer (mm)	Cytologie	Hypothèses cliniques	Résultats
Labrador ♂ 3 mois	-épiphora -sympt.digestifs -sympt. resp.	A	ND	-CE +++ -corps de Lentz	Maladie de CARRE	Maladie de CARRE
Tervueren ♂ 3 mois	-sympt.généraux -sympt. resp.	A	D4, G8	-CE, CER, CEK +++ -corps de Lentz -GNN + -Ge	Maladie de CARRE	Maladie de CARRE
Croisé ♂ 5 mois	-épiphora -sympt. cutanés -sympt.digestifs -sympt. resp.	A	D0, G0	-CE, CER, CEMa, CEK +++ -corps de Lentz -quelques CMu -GNN ++ -GNE ++	Maladie de CARRE	Maladie de CARRE <i>Corps de Lentz sur frottis sanguin</i>
Croisé ♂ 2 mois	-sympt.généraux -sympt.digestifs	A	D9, G12	-CE, CEMu, CEK ++, -corps de Lentz -quelques CMu -L, P + -GNN +	Maladie de CARRE	Maladie de CARRE
Croisé ♂ 3 mois	-chassie -sympt.généraux -sympt.digestifs	K	D21, G14	-CE, CER, CEMa, CEMu, CEK +++ -corps de Lentz -L,P + -GNN ++++ -Mc + -Ge	Maladie de CARRE	Maladie de CARRE <i>Corps de Lentz sur frottis sanguin</i>

Annexe 1 (suite)

Animal Race, sexe, âge	Examen clinique	Durée d'évolution	Test de Schirmer (mm)	Cytologie	Hypothèses cliniques	Résultats
Croisé ♀ 6 mois	-conj. bilat. -sympt. généraux -sympt.digestifs -sympt. respiratoires	A	D10, G8	-CE, CER, CEK + -corps de Lentz -CMu + -GNN +++ -Ge	Maladie de CARRE	Maladie de CARRE <i>Corps de Lentz sur frottis sanguin</i>
Croisé ♂ 7 mois	-épiphora -sympt. généraux -sympt.digestifs -sympt. respiratoires	A	D2, G3	-CE, CER, CEMa, CEK +++ -corps de Lentz -quelques CMu -rares L, P -GNN ++ -H ++ -Mu ++	Maladie de CARRE	Maladie de CARRE <i>PCR virus Carré positive</i>
Rottweiler ♀ 1 an	-sympt. généraux -sympt.digestifs	A	D9, G4	-CE, CER, CEK +++ -corps de Lentz -CMu ++ -GNN + -Ne	Maladie de CARRE	Maladie de CARRE <i>PCR parvovirose positive</i>

Annexe 2 :

Présentation des cas (n=7) dans l'espèce canine, suspects de maladie de Carré et pour lesquels la cytologie conjonctivale est compatible avec une maladie de Carré. Le diagnostic de maladie de Carré est apporté par un autre examen complémentaire.

Animal Race, sexe, âge	Examen clinique	Durée d'évolution	Test de Schirmer (mm)	Cytologie	Hypothèses cliniques	Résultats
Croisé ♂ 4 mois	KCS -sympt. généraux -sympt. resp.	A	ND	-CE, CEMu CEK + -L, P ++ -GNN +++	Maladie de CARRE	En faveur d'une maladie virale (carré) <i>PCR virus Carré positive</i>
Croisé ♂ 3 mois	-sympt. digestifs -sympt. resp.	A	ND	-CE + -L, P + -GNN ++++ -Ge -Ne	Maladie de CARRE	Conj. bactérienne compatible avec une surinfection sur maladie virale <i>PCR virus Carré positive</i>
Berger allemand ♀ 4 mois	-KCS -chassie -sympt. généraux -sympt. digestifs -sympt. resp.	A	D7, G5	-CE ++ -CMu ++ -GNN +++ -Mc + -Ge	Maladie de CARRE	En faveur d'une KCS d'origine virale avec surinfection bactérienne <i>PCR virus Carré positive</i>
Croisé ♂ 4 mois	-KCS -chassie -sympt. généraux -sympt. digestifs -sympt. resp.	A	D2, G5	-CE, CER, CEK + -CMu ++ -L, P + -GNN +++ -Ge	Maladie de CARRE	En faveur d'une KCS d'origine virale avec surinfection bactérienne <i>PCR virus Carré positive</i>
Croisé ♂ 5 mois	-conj. bilat. -épiphora -sympt. resp.	K	D5, G7	-CE, CER, CMa, CEK +++ -CC + -CMu + -L, P ++ -GNN ++ -Mu -Ne	Maladie de CARRE	Conj. chronique (KCS probable) compatible avec maladie de Carré <i>PCR virus Carré positive</i>

Annexe 2 (suite)

Animal Race, sexe, âge	Examen clinique	Durée d'évolution	Test de Schirmer (mm)	Cytologie	Hypothèses cliniques	Résultats
Labrador ♂ 3 mois	-conj. bilat. -sympt.digestifs -sympt. resp.	A	ND	-CE, CEK +++ -CMu + -Mu +++	Maladie de CARRE	En faveur d'une conj. chronique voire KCS, compatible avec maladie de Carré <i>PCR virus Carré positive</i>
Croisé ♂ 6 mois	-Sympt.généraux -Sympt.digestifs -Sympt. resp.	A	D1, G1	-CE, CER, CEK +++ -CMu + -L, P + -GNN + -Mu	Maladie de CARRE	Compatible avec maladie de Carré <i>PCR virus Carré positive</i>

Annexe 3 :

Présentation des cas (n=10) dans l'espèce canine, suspects de maladie de Carré et pour lesquels la cytologie conjonctivale est compatible avec une maladie de Carré. Aucun autre examen complémentaire n'a été réalisé.

Animal Race, sexe, âge	Examen clinique	Durée d'évolution	Test de Schirmer (mm)	Cytologie	Hypothèses cliniques	Résultats
Croisé ♂ 4 ans	-conj. bilat. -sympt. resp.	A	D5, G6	-CE ++ -L, P + -Mu -Levures	Maladie de CARRE	Compatible avec une maladie virale (Carré probable)
Malinois ♀ 4 mois	-épiphora -sympt. généraux -sympt.resp. -sympt. digestifs	A	ND	-CE ++ -L, P + -GNN ++ -Mu +	Maladie de CARRE	Compatible avec une maladie virale (Carré probable) PCR parvo positive

Annexe 3 (suite)

Animal Race, sexe, âge	Examen clinique	Durée d'évolution	Test de Schirmer (mm)	Cytologie	Hypothèses cliniques	Résultats
Croisé ♂ 4 ans	-KCS -sympt.resp.	A	ND	-CE, CEK ++ -CMu + -Ma ++ -GNN +++ -Mu	Maladie de CARRE	Compatible KCS avec surinfection bactérienne (origine virale possible)
Croisé ♀ 3 mois	-épiphora -sympt. généraux -sympt. resp. -sympt. digestifs	A	D6, G10	-CE, CEK +++ -rares CC -L, P + -GNN + -quelques Mc -Mu	Maladie de CARRE	Compatible avec une maladie virale (Carré probable)
Yorkshire ♂ 7 mois	-sympt. resp.	K	ND	-CE, CEK + -CMu + -L, P ++ -Mu	Maladie de CARRE	Compatible avec une maladie virale (Carré probable)
Bichon ♀ 6 mois	-épiphora -sympt. généraux -sympt. digestifs	A	D15, G7	-CE, CER, CEMa, CEK +++ -CMu + -L, P ++ -GNN ++ -Ge	Maladie de CARRE	Compatible KCS avec surinfection bactérienne (origine virale possible)
Basset ♂ 7 ans	-KCS -sympt. généraux -sympt. respiratoires -sympt. digestifs	K	ND	-CE, CEK +++ -CC +++ -CMu +++ -L, P + -GNN +++ -Ge -Mu	Maladie de CARRE	Compatible KCS avec surinfection bactérienne (origine virale possible)
Bichon ♂ 4 mois	-conj. bilat. -épiphora -KCS -sympt. généraux	K	D7, G7	-CE, CEK +++ -CMu + -GNN +	Maladie de CARRE	Compatible avec une maladie virale (Carré probable)

Annexe 3 (suite)

Animal Race, sexe, âge	Examen clinique	Durée d'évolution	Test de Schirmer (mm)	Cytologie	Hypothèses cliniques	Résultats
Setter ♂ 11 ans	-épiphora -KCS -sympt. généraux	A	D8, G12	-CE +++ -CMu ++ -L, P ++ -GNN +	Maladie de CARRE	Compatible KCS (origine virale possible)
Croisé ♂ 3 mois	-sympt. généraux -sympt. respiratoires -sympt. digestifs	A	ND	-CE +++ -L +	Maladie de CARRE	Compatible avec une maladie virale (Carré probable)

Annexe 4 :

Présentation des cas (n=2) dans l'espèce canine, suspects de maladie de Carré et pour lesquels la cytologie conjonctivale est normale. Un autre examen complémentaire conclue à une maladie de Carré.

Animal Race, sexe, âge	Examen clinique	Durée d'évolution	Test de Schirmer (mm)	Cytologie	Hypothèses cliniques	Résultats
Beauceron ♂ 3 mois	-sympt. digestifs	A	D25, G12	-CE +++ -Mu	Maladie de CARRE	Cytologie normale <i>PCR virus Carré positive</i>
Croisé ♀ 7 mois	-sympt. généraux -sympt. nerveux	A	ND	-CE ++ -Mu	Maladie de CARRE	Cytologie normale <i>PCR virus Carré positive</i>

Annexe 5 :**Présentation des cas (n=8) dans l'espèce canine, suspects de maladie de Carré et pour lesquels la cytologie conjonctivale est normale.**

Animal Race, sexe, âge	Examen clinique	Durée d'évolution	Test de Schirmer (mm)	Cytologie	Hypothèses cliniques	Résultats
Croisé ♀ 4 mois	-sympt. digestifs	K	D6, G7	-CE ++	Maladie de CARRE	Cytologie normale
Berger allemand ♂ 12 ans	-sympt. généraux -sympt. respiratoires	A	ND	-CE++	Maladie de CARRE	Cytologie normale <i>PCR virus Carré négative</i>
Croisé ♀ 2 mois	-sympt. digestifs	A	D10, G12	-CE++	Maladie de CARRE	Cytologie normale <i>PCR Carré négative</i> <i>PCR virus Parvovirose positive</i>
Caniche ♀ 6 mois	-épiphora -sympt. nerveux -sympt. respiratoires	A	ND	-CE ++	Maladie de CARRE	Cytologie normale
Rottweiler ♀ 5 mois	-conj. bilat. -sympt. respiratoires -sympt. digestifs	A	ND	-CE +++	Maladie de CARRE	Cytologie normale
Caniche ♀ 3 mois	-sympt. généraux -sympt. nerveux -sympt. digestifs	A	ND	-CE +++	Maladie de CARRE	Cytologie normale
Boxer ♀ 3 mois	-chassie -sympt. respiratoires	A	D13, G13	-CE +++	Maladie de CARRE	Cytologie normale
Rottweiler ♀ 1 mois	-sympt. généraux -sympt. digestifs	A	D17, G17	-CE +++	Maladie de CARRE	Cytologie normale <i>Coccidiose</i>

Annexe 6 :**Présentation des cas (n=1) dans l'espèce canine, suspects de maladie de Carré et pour lesquels la cytologie conjonctivale révèle une autre maladies infectieuse.**

Animal Race, sexe, âge	Examen clinique	Durée d'évolution	Test de Schirmer (mm)	Cytologie	Hypothèses cliniques	Résultats
Husky ♂ 4 ans	-conj. bilat. -blépharite -ulcérations des muqueuses	K	ND	-CE, CER ++ -P ++ -Ma ++ -GNN +++ -leishmanies intracellulaires	Maladie de CARRE	Leishmaniose

Annexe 7 :**Présentation des cas (n=4) dans l'espèce canine, pour lesquels il existe une conjonctivite associée à d'autres symptômes et une cytologie conjonctivale normale.**

Animal Race, sexe, âge	Examen clinique	Durée d'évolution	Test de Schirmer (mm)	Cytologie	Hypothèses cliniques	Résultats
Caniche ♀ 9 ans	-conj. bilat. -épiphora -sténose canaux lacrymaux	K	D12, G10	-CE -quelques CMu -Mu	Sténose canaux lacrymaux	Cytologie normale
Shih-tzu ♀ 1 an	-conj. bilat. -rhinite .	K	D20, G18	-CE +++ -Mu	Hypersensibilité	Cytologie normale
Caniche ♀ 7 ans	-conj. bilat. -épiphora -sténose canaux lacrymaux	K	D11, G11	-CE +	Sténose canaux lacrymaux	Cytologie normale
Labrador ♀ 2 ans	-conj. bilat. -épiphora -sténose canaux lacrymaux	K	D15, G20	-CE +++ -Mu ++	Sténose canaux lacrymaux	Cytologie normale

Annexe 8 :

Présentation des cas (n=4) dans l'espèce canine, pour lesquels il existe une conjonctivite associée à d'autres symptômes à l'examen clinique et une hyperplasie est notée sur la cytologie conjonctivale.

Animal Race, sexe, âge	Examen clinique	Durée d'évolution	Test de Schirmer (mm)	Cytologie	Hypothèses cliniques	Résultats
American staffforshire terrier ♂ 1an	-conj. bilat. -épiphora -follicules	K	ND	-CE +++ -Mu ++	Hypersensibilité	Hyperplasie conjonctivale
Beauceron ♂ 5 ans	- conj. bilat.	ND	ND	-CE +++	Hypersensibilité	Hyperplasie conjonctivale
Caniche ♂ 2 ans	-conj. bilat.	K	D11, G13	-CE, CEK +++ -CMu ++	Hypersensibilité	Hyperplasie conjonctivale d'évolution chronique avec signes de déficit lacrymal
Caniche ♀ 8 ans	-conj. bilat. -épiphora	ND	D10, G15	-CE +++	Hypersensibilité	Hyperplasie conjonctivale

Annexe 9 :

Présentation des cas (n=29) dans l'espèce canine, pour lesquels il existe une conjonctivite associée à d'autres symptômes à l'examen clinique et une infiltration lymphoplasmocytaire est notée sur la cytologie conjonctivale.

Animal Race, sexe, âge	Examen clinique	Durée d'évolution	Test de Schirmer (mm)	Cytologie	Hypothèses cliniques	Résultats
Boxer ♂ 3 ans	-conj. bilat.	ND	D20, G23	-CE, CEK ++ -CMu + -L +	ND	Conj. liée à un processus à MI (allergique possible)
Caniche ♀ c 14 ans	-conj. bilat. -arthrite non septique du coude	ND	D17, G15	-CE +++ -CMu + -L, P +	ND	Conj. liée à un processus à MI

Annexe 9 (suite)

Animal Race, sexe, âge	Examen clinique	Durée d'évolution	Test de Schirmer (mm)	Cytologie	Hypothèses cliniques	Résultats
Bichon maltais ♂ 9 ans	-conj. bilat.	ND	ND	-CE +++ -CMu + -L, P +	Conj. bactérienne sur fond allergique	Conj. liée à un processus à MI
Caniche ♀ c 11 ans	-conj. bilat. -blépharite -rhinite bilatérale	K	D11, G11	-CE, CER, CEK +++ -L, Lb, P +	Conj. bactérienne	Conj. liée à un processus à MI
Bichon maltais ♀ 7 mois	-conj. bilat.	K	ND	-CE, CER +++ -quelques CMu -L +	ND	Conj. liée à un processus à MI
Croisé ♀ c 7 ans	-conj. bilat. -épiphora -sympt. généraux, resp.	K	D30, G15	-CE +++ -L, P ++	ND	Conj. liée à un processus à MI
Boxer ♂ 7 ans	-conj. bilat. -otite	K	D19, G22	-CE, CEK ++ -CC +++ -CMu ++ -L +	Hypersensibilité	Conj. chronique liée à un processus à MI (allergique possible) évoluant vers la KCS
Labrador retriever ♂ 2 ans	-conj. bilat. -follicules	K	D20, G22	-CE, CER +++ -L + -Mu +++	Hypersensibilité	Conj. liée à un processus à MI (compatible avec hypothèse d'hypersensibilité)
Jagdt terrier ♀ 5 ans	-conj. bilat. -épiphora	K	D14, G13	-CE, CER + -L, P +	Hypersensibilité	Conj. liée à un processus à MI
Jagdt terrier ♀ 8 mois	-conj. bilat. -épiphora -follicules	K	D14, G12	-CE + -L + -Mu	Hypersensibilité	Conj. liée à un processus à MI
Croisé ♀ 1 an	-conj. bilat. -blépharite -follicule	K	ND	-CE +++ -CC + -L, Lb, P +++	Hypersensibilité	Conj. liée à un processus à MI
Labrit ♀ 11 ans	-conj. bilat. -épiphora -follicules	A	D26, G25	-CE ++ -CC + -L ++	Hypersensibilité	Conj. liée à un processus à MI

Annexe 9 (suite)

Animal Race, sexe, âge	Examen clinique	Durée d'évolution	Test de Schirmer (mm)	Cytologie	Hypothèses cliniques	Résultats
Epagneul breton ♂ 8 ans	-conj. bilat. -épiphora -follicules -meibomite	K	D22, G22	-CE ++++ -rares CMu -L, Lb, P +	Hypersensibilité	Conj. liée à un processus à MI <i>Biopsie conjonctivale: conj. chronique superficielle d'intensité légère avec composante granulocytaire neutrophilique. lésions peu spécifiques ne permettant pas d'exclure l'existence de phénomène allergique.</i>
Rottweiler ♂ 2 ans	-conj. bilat. -ectropion bilat. -sympt. généraux, resp.	K	D20, G18	-CE, CEK +++ -L +	Hypersensibilité	Conj. chronique liée à un processus à MI
Boxer ♀ 6 mois	-conj. bilat. -épiphora -follicules -distichiasis	ND	ND	-CE, CER, CEK +++ -CC ++ -CMu ++ -quelques L, P -H -Mu +++	Hypersensibilité	Conj. chronique liée à un processus à MI (allergie possible). Signes débutant de déficit lacrymal
Bichon maltais ♀ 6 mois	-conj. bilat. -follicules	ND	D19, G18	-CE + -L, P +	Hypersensibilité	Conj. liée à un processus à MI
Golden retriever ♀ 3 ans	-conj. bilat. -épiphora -follicules	K	D25, G20	-CE, CEK +++ -L +++	Hypersensibilité	Conj. liée à un processus à MI
Setter gordon ♀ 2 ans	-conj. bilat. -follicules	A	D28, G24	-CE +++ -CC + -L, Lb, P +++	Hypersensibilité	Conj. liée à un processus à MI
Bouvier bernois ♂ 8 ans	-conj. bilat. -follicules	K	ND	-CE +++ -L, P ++	Infiltration lymphoplasmocytaire ou histiocytose maligne	Conj. liée à un processus à MI
Caniche ♀ 9 ans	-conj. bilat. -follicules	ND	ND	-CE, CER +++ -L, Lb, P ++	Hypersensibilité	Conj. liée à un processus à MI
Boxer ♂ 4 ans	-conj. bilat. -épiphora -follicules	ND	D30, G24	-CE, CER, CEK ++ -L + -Mu	Hypersensibilité	Conj. chronique liée à un processus à MI

Annexe 9 (suite)

Animal Race, sexe, âge	Examen clinique	Durée d'évolution	Test de Schirmer (mm)	Cytologie	Hypothèses cliniques	Résultats
Labrador retriever ♂ 3 ans	-conj. bilat. -follicules	A	ND	-CE ++ -CMu + -L +++	Hypersensibilité	Conj. liée à un processus à MI
Pointer ♂ 4 ans	-conj. unilat. -follicules	A	D16, G22	-CE ++ -L, P +++	Hypersensibilité	Conj. liée à un processus à MI
Rottweiler ♂ 3 ans	-conj. unilat. -follicules	A	D21, G18	-CE, CER, CEK +++ -L + -Mu +++	Hypersensibilité	Conj. liée à un processus à MI
Bull terrier ♀ 9 mois	-conj. bilat. -follicules	ND	ND	-CE, CER, CEK +++ -L ++	Hypersensibilité	Conj. liée à un processus à MI
Labrador retriever ♂ 8 ans	-conj. bilat. -épiphora -séquelle uvéite leishmanienne	K	D19, G10	-CE +++ -L +	Leishmaniose	Conj. liée à un processus à MI
Bouledogue français ♂ 2 ans	-conj. bilat. -dépigmentation du bord libre de la mb nictitante	A	D11, G12	-CE, CER, CEK, anomalies cytonucléaires marquées +++ -CC + -CMu + -L, P ++ -H +++	Infiltration lymphoplasmocytaire ou réaction allergique médicamenteuse	En faveur d'une réaction médicamenteuse violente d'origine immunologique. Signes d'insuffisance lacrymale. <i>Biopsie conjonctivale: conj. chronique évolutive d'intensité légère à modérée, de type lymphoplasmocytaire nodulaire et diffuse</i>
Colley ♀ 11 ans	-conj. bilat. -dépigmentation du bord libre de la mb nictitante	K	D26, G24	-CE, CER ++ -CMu ++ -quelques L -Mu +++	Infiltration lymphoplasmocytaire	Signes d'inflammation. signes d'altération de la sécrétion lacrymale. Pas d'éléments pour confirmer l'hypothèse clinique
Bouledogue anglais ♀ 1 an	-conj. bilat.	K	D21, G11	-CE, CEK +++ -CMu + -L, P ++	Infiltration lymphoplasmocytaire	Conj. liée à un processus à MI

Annexe 10 :

Présentation des cas (n=35) dans l'espèce canine, pour lesquels il existe une conjonctivite associée à d'autres symptômes à l'examen clinique et une infiltration mixte (lymphoplasmocytaire et granulocytaire neutrophilique) est notée sur la cytologie conjonctivale.

Animal Race, sexe, âge	Examen clinique	Durée d'évolution	Test de Schirmer (mm)	Cytologie	Hypothèses cliniques	Résultats
Cocker américain ♀ 11 ans	-conj. bilat. -chassie	K	D12, G13	-CE, CER, CEK ++++ -CC + -CMu ++++ -L, P + -GNN ++	Hypersensibilité	En faveur d'une KCS compatible avec un processus à MI
Berger allemand ♂ 6 ans	-conj. bilat. -dépigmentation bord libre de la mb nictitante	ND	D25, G22	-CE, CER, CEMa, CEm, CEK ++ -CC + -L, Lb, P ++ -GNN ++ -H +++	Infiltration lymphoplasmocytaire	Infiltration lymphoplasmocytaire compatible avec un processus à MI
Berger allemand ♀ 11 ans	-conj. bilat. -épiphora	ND	ND	-CE, CER, CEm, CEK +++ -L, Lb ++ -quelques GNN	Hypersensibilité ou début d'infiltration lymphoplasmocytaire	Début d'infiltration lymphoplasmocytaire pouvant évoquer un début de kératite pigmentaire
West Highland white terrier ♂ 7 ans	-conj. bilat.	K	ND	-CE -L, P ++ -GNN +	Infiltration lymphoplasmocytaire	Confirmation de l'hypothèse d'infiltration lymphoplasmocytaire
Berger allemand ♂ 9 ans	-conj. bilat. -dépigmentation bord libre de la mb nictitante	K	D22, G21	-CE, CER, CEMa +++ -CMu + -L, P ++ -GNN + -Ne + -Mu ++	Infiltration lymphoplasmocytaire	Confirmation de l'hypothèse d'infiltration lymphoplasmocytaire
Boxer ♀ c 7 ans	-conj. bilat.	K	ND	-CE + -quelques L, P -quelques GNN	Infiltration lymphoplasmocytaire	Compatible avec une infiltration lymphoplasmocytaire

Annexe 10 (suite)

Animal Race, sexe, âge	Examen clinique	Durée d'évolution	Test de Schirmer (mm)	Cytologie	Hypothèses cliniques	Résultats
Berger allemand ♂ 9 ans	-conj. bilat. -chassie -dépigmentation bord libre de la mb nictitante	K	D20, G8	-CE, CER, CEMa, CEK ++ -CMu + -L +, P ++ -GNN ++ -Ne ++ -Mu ++	Infiltration lymphoplasmocytaire	Conj. chronique liée à une infiltration lymphoplasmocytaire avec surinfection bactérienne. Signes de déficit lacrymal
Croisée ♀c 8 ans	-conj. bilat.	K	D11, G12	-CE, CER, CEMu, quelques CEK ++ -CC + - rares CMu -L, P +++ -GNN +++ -Ge -Ne ++	Hypersensibilité ou réaction médicamenteuse	Conj. chronique liée à une infiltration lymphoplasmocytaire avec surinfection bactérienne. Signes de déficit lacrymal
Braque allemand ♂ 9 ans	-conj. bilat.	ND	ND	-CE -L +, P +++ -GNN ++	Hypersensibilité	Compatible avec une conj. virale, lymphoplasmocytaire, allergique
Fox terrier ♂ 5 ans	-conj. bilat. -épiphora -distichiasis unilat.	K	D22, G18	-CE, CEMa +++ -CC + -CMu + -L + -GNN +	Hypersensibilité	Infiltration lymphoplasmocytaire modérée
Caniche ♂c 10 ans	-conj. bilat.(surtout à gauche) -chassie -verruve palpébral	K	D15, G18	-CE, CEK ++ -L, Lb, P +++ -GNN ++ -Ne -Mu	Origine mécanique	Conj. chronique avec surinfection bactérienne compatible avec une hypersensibilité
Berger allemand ♀c 10 ans	-conj. bilat. -ulcères cornéens épithéliaux à bord décollés	K	D24, G25	-CE, CEK ++ - rares L, P -GNN + -Ne -Mu	ND	Absence d'élément d'orientation

Annexe 10 (suite) :

Animal Race, sexe, âge	Examen clinique	Durée d'évolution	Test de Schirmer (mm)	Cytologie	Hypothèses cliniques	Résultats
Cavalier king Charles ♂ 8 ans	-conj. bilat. -chassie -follicules	K	D12, G16	-CE, CER, CEK +++ -quelques CMu -L, P + -quelques GNN	Hypersensibilité	Conj. liée à une infiltration lymphoplasmocytaire en faveur d'un processus à MI. Signes de perturbation de la sécrétion lacrymale
Dogue allemand ♂ 2 ans	-conj. bilat. -épiphora	ND	D20, G17	-CE, CER, CEK +++ -CC + -L ++ -GNN + -Mu +++	Hypersensibilité	En faveur d'une conj. secondaire à un processus à MI
Labrit ♂ 9 ans	-conj. bilat.	A	D15, G20	-CE +++ -L + -GNN + -Ma + phagocytant H et hémossidérine -H ++	Hypersensibilité	Conj. avec hémorragies chroniques compatible avec un processus à MI
Yorkshire terrier ♂ 8 ans	-conj. bilat.	ND	D7, G15	-CE, CEK +++ -CC ++ -L, Lb ++ -GNN +	Hypersensibilité	En faveur d'une conj. chronique à MI
Yorkshire terrier ♀ 11 ans	-conj. bilat. -chassie	A	D13, G15	-CE, CEK +++ -CC ++ -CMu ++ -L, P ++ -GNN ++	Atteinte bactérienne ou hypersensibilité	En faveur d'une conj. chronique à MI. Signes de déficit lacrymal
Cocker américain ♀ 5 ans	-conj. bilat. -chassie	K	D13, G20	-CE, CER +, CEK + -L, Lb ++ -GNN +++ -Ne -Ge	Conj. bactérienne	Conj. liée à un processus à MI avec surinfection bactérienne. Signes évoquant un déficit lacrymal

Annexe 10 (suite)

Animal Race, sexe, âge	Examen clinique	Durée d'évolution	Test de Schirmer (mm)	Cytologie	Hypothèses cliniques	Résultats
Croisé ♂ 8 ans	-conj. bilat. -chassie	K	D19, G16	-CE, CEK ++ -CC + -L, Lb ++ -GNN +++ -Ge -Ne	Hypersensibilité ou réaction médicamenteuse	Conj. liée à un processus à MI avec surinfection bactérienne. Signes modérés d'un déficit lacrymal.
Cocker américain ♂ 7 ans	-conj. bilat. -chassie -entropion	K	D12, G8	-CE, CER, CEK ++ -CMu + -L, P + -GNN ++ -Ne	Origine mécanique	Compatible avec une KCS à MI avec surinfection bactérienne
Boxer ♂ 6 ans	-conj. bilat. -dépigmentation bord libre de la mb nictitante	ND	ND	-CE, CER, CEMa, CEK +++ -CMu +++ -L, P ++ -GNN + -Ma +	Infiltration lymphoplasmocytaire	Conj. liée à processus à MI et perturbation de la sécrétion lacrymale possible
Yorkshire terrier ♀ 9 ans	-conj. bilat. -épiphora	A	D14, G19	-CE -L, P + -GNN ++ -Ne	Hypersensibilité	Conj. non spécifique
Yorkshire terrier ♀ c 4 ans	-conj. bilat. -épiphora -blépharite	K	ND	-CE +++ -CC + -L, P ++ -GNN + -Mu +	Hypersensibilité	Infiltration lymphoplasmocytaire
Croisé ♀ 9 mois	-conj. bilat. -follicules	A	ND	-CE +++ -L, P + -GNN ++	Conj. folliculaire due à une hypersensibilité	Compatible avec hypothèse de conj. folliculaire avec surinfection bactérienne

Annexe 10 (suite)

Animal Race, sexe, âge	Examen clinique	Durée d'évolution	Test de Schirmer (mm)	Cytologie	Hypothèses cliniques	Résultats
Rottweiler ♂ 7 mois	-conj. bilat. -follicules -sympt. généraux	A	ND	-CE ++ -L, P ++ -GNN ++	Conj. folliculaire due à une hypersensibilité	Conj. liée à processus à MI, compatible conj. folliculaire <i>PCR Carré positive</i> <i>PCR toxoplasmose et-</i> <i>PCR Néosporose négatives</i>
Labrador ♂ 2 ans	-conj. bilat. -follicules	ND	ND	-CE +++ -CC + -CMu ++ -L + -GNN ++	Conj. folliculaire due à une hypersensibilité	En accord avec conj. folliculaire avec surinfection bactérienne. Perturbation de la sécrétion lacrymale possible
Croisée ♀ 5 ans	-conj. bilat. -blépharite	K	D9, G9	-CE, CER, CEMa, CEMu +++ -CC + -CMu + -L, P + -GNN ++ -Ge (siemonsella)	Suspicion Leishmaniose	Conj. chronique à MI avec surinfection bactérienne. Perturbation de la sécrétion lacrymale
Bichon maltais ♂ 6 ans	-conj. bilat. -blépharite	K	ND	-CE, CER ++ -L ++ -GNN ++ -Ge	Conj. bactérienne	Conj. non spécifique probablement à MI avec surinfection bactérienne
Labrador ♂ 1 an	-conj. bilat. -chassie -follicules	ND	ND	-CE, CER, CEMa +++ -L, P + -GNN ++	Atteinte bactérienne ou hypersensibilité	Conj. purulente avec signes de chronicité
Bouledogue Français ♀c 13 ans	-conj. bilat. -chassie -granulome conjonctival unilat.	K	D23, G11	-CE, CEK ++++ -CMu + -P ++ -GNN +++ -débris kératinisés	Episclérite d'origine allergique ou nodulaire granulomateuse	En faveur d'une inflammation chronique probablement à médiation immune. Signes de déficit lacrymal.

Annexe 10 (suite)

Animal Race, sexe, âge	Examen clinique	Durée d'évolution	Test de Schirmer (mm)	Cytologie	Hypothèses cliniques	Résultats
Bull terrier ♀ 1 an	-conj. bilat. -chassie	K	D11, G12	-CE, CEMa, CEK +++ -CMu + -L +, rares P -GNN + -Ne + -Mu +	Conj. bactérienne	Inflammation chronique compatible avec un processus à MI avec signes d'altération de la sécrétion lacrymale
Sharpei ♀ 5 mois	-conj. bilat. -follicules	K	ND	-CE, CER ++ -CMu +++ -rares L -GNN +	Hypersensibilité	Evoque une KCS.
Pointer ♀ 12 ans	-conj. bilat. -chassie	ND	ND	-CE, CEK ++ -CMu ++ -L ++ -GNN +	ND	Caractéristique d'une KCS avec surinfection bactérienne. Compatible avec un processus à MI.
Korthals ♂ 7 ans	-conj. bilat. -épiphora -blépharite	K	ND	-CE, CER, CEMa, CEK + -CMu ++ -quelques L, P -GNN ++	ND	Compatible avec une KCS, liée à un processus à MI avec surinfection bactérienne.
Fox terrier ♂ 12 ans	-conj. bilat. -chassie	K	D5, G5	-CE, CEMa, CEK +++ -CC ++ -CMu + -L, Lb, P ++ -GNN ++	ND	En faveur d'une KCS à médiation immune.

Annexe 11 :

Présentation des cas (n=2) dans l'espèce canine, pour lesquels il existe une conjonctivite associée à d'autres symptômes à l'examen clinique et une infiltration granulocytaire éosinophilique est notée sur la cytologie conjonctivale.

Animal Race, sexe, âge	Examen clinique	Durée d'évolution	Test de Schirmer (mm)	Cytologie	Hypothèses cliniques	Résultats
Gordon ♂ 1 an	-conj. bilat. -épiphora -follicules	A	D15, G20	-CE, CER +++ -CMu + -L, P ++ -GNN + -GNE -Mu ++	Hypersensibilité	En faveur d'un processus à MI
Caniche ♂ 13 ans	-conj. bilat. -chassie	ND	D15, G15	-CE, CEK +++ -GNN + GNE	Hypersensibilité avec surinfection bactérienne ou conjonctivite bactérienne	Conj. chronique éosinophilique

Annexe 12 :

Présentation des cas (n=7) dans l'espèce canine, pour lesquels il existe une conjonctivite associée à d'autres symptômes à l'examen clinique et une infiltration granulocytaire neutrophilique est notée sur la cytologie conjonctivale.

Animal Race, sexe, âge	Examen clinique	Durée d'évolution	Test de Schirmer (mm)	Cytologie	Hypothèses cliniques	Résultats
Boxer ♀ 1 an	- conj. bilat.	K	ND	-CE +++ -GNN + -Mu	Conj. chronique éosinophilique	Conj. non spécifique
Caniche ♂ 4 ans	-conj. bilat. -chassie	A	D16, G13	-CE, CER -CMu ++ -GNN ++	Conj. bactérienne	Conj. aiguë non spécifique. Altération de la sécrétion lacrymale

Annexe 12 (suite)

Animal Race, sexe, âge	Examen clinique	Durée d'évolution	Test de Schirmer (mm)	Cytologie	Hypothèses cliniques	Résultats
Caniche ♀ 11 ans	-conj. unilat. -chassie	A	D6, G11	-CE, CER, CEMa, CEK ++ -CC + -CMu + -GNN +++ -Ge	Conj. bactérienne	Conj. chronique bactérienne. Signes de déficit lacrymal.
Caniche ♂ 4 ans	-conj. bilat. -épiphora	ND	ND	-CE ++ -GNN + -Ne	ND	Conj. non spécifique
Cocker ♂ 4 ans	-conj. bilat. -blépharite -chassie	ND	D6, G10	-CE, CER, CEK -quelques CC -quelques CMu -GNN +++	Conj. bactérienne	Conj. aiguë non spécifique
Caniche ♂ 12 ans	-conj. bilat. -blépharite	K	D19, G16	-CE + -GNN +++ -Ge -Ne	Hypersensibilité	Conj. bactérienne
Basset ♀ 7 ans	-conj. bilat -exophtalmie unilat.	ND	D16, G14	-CE, CEK +++ -CMu ++ -GNN ++ -Ge -Mu	ND	Conj. chronique bactérienne avec signes de diminution de la sécrétion lacrymale.

Annexe 13 :

Présentation des cas (n=1) dans l'espèce canine, pour lesquels il existe une conjunctivite associée à d'autres symptômes à l'examen clinique et une infiltration granulomateuse est notée sur la cytologie conjonctivale.

Animal Race, sexe, âge	Examen clinique	Durée d'évolution	Test de Schirmer (mm)	Cytologie	Hypothèses cliniques	Résultats
Setter ♂ 5 ans	-conj. bilat. -blépharite à Malassezia -chassie	K	D21, G17	-CE, CER, CEMa, CEK +++ -Ma -Mu	Rôle possible de Malassezias	Inflammation chronique non spécifique

Annexe 14 :

Présentation des cas (n=13) dans l'espèce canine, pour lesquels une kératite est notée à l'examen clinique.

Animal Race, sexe, âge	Examen clinique	Durée d'évolution	Test de Schirmer (mm)	Cytologie	Hypothèses cliniques	Résultats
Rottweiler ♂ 3 ans	-kératite bilatérale -granulome inflammatoire cornéen -entropion	K	D20, G12	-CE, CER + -CMu + -L, Lb, P ++ -GNN ++	Origine mécanique ou hypersensibilité	Processus inflammatoire à MI. Altération de la sécrétion lacrymale
Pékinois ♀ 8 ans	-kératite bilat. -chassie -entropion	K	D10, G8	-CE, CEK +++ -CMu ++ -L, P ++ -GNN ++ -Ge -Ne	Origine mécanique ou hypersensibilité	Processus inflammatoire à MI avec surinfection bactérienne. Altération de la sécrétion lacrymale

Annexe 14 (suite)

Animal Race, sexe, âge	Examen clinique	Durée d'évolution	Test de Schirmer (mm)	Cytologie	Hypothèses cliniques	Résultats
Griffon ♂ 11 ans	-kératite bilat. interstitielle -ulcère épithélial conjonctival unilat.	ND	D11, G20	-CE, CER ++ -L, P ++ -GNN +++ -Mu -Ne	ND	Inflammation aiguë type septique
Épagneul japonais ♀ 8 ans	-kératite bilatérale -chassie -blépharite	A	D12, G5	-CE, CEK ++ -CMu + -L, Lb, P +++ -GNN +++ -Ge -Ne	Hypersensibilité	Processus inflammatoire chronique à MI avec surinfection bactérienne. Altération de la sécrétion lacrymale
Cocker ♀ 5 ans	-KCS -chassie -rhinite chronique	K	D0, G7	-CE, CER, CEK ++ -CMu + -L, Lb, P ++ -GNN ++ -H ++ -Ne	KCS primaire ou hypersensibilité	En faveur d'une KCS liée à une hypersensibilité
Cocker ♂ 13 ans	-KCS	K	D11, G2	-CE +++ -L, P ++ -GNN +	KCS. Surinfection bactérienne ?	En faveur KCS lié à un processus à MI. Absence de surinfection bactérienne
Yorkshire terrier ♂ 11 ans	-KCS	K	D10, G7	-CE, CEK, CEMu ++ -L, Lb, P +++ -GNN ++	KCS primaire ou hypersensibilité	En faveur KCS à MI
Chien nu ♂ 6 ans	-KCS	ND	D0, G20	-CE, CEK ++ -CMu ++ -GNN +++ -Ge -Ne	KCS primaire ou hypersensibilité	En faveur KCS typique avec surinfection bactérienne

Annexe 14 (suite)

Animal Race, sexe, âge	Examen clinique	Durée d'évolution	Test de Schirmer (mm)	Cytologie	Hypothèses cliniques	Résultats
Caniche ♂ 9 ans	-KCS	ND	ND	-CE, CER +++ -CMu + -L, Lb + -GNN ++ -Ge -Ne	KCS primaire ou hypersensibilité	En faveur KCS à MI avec surinfection bactérienne
Malamute ♂ 9 ans	-kératite bilat. -ulcère cornéen unilat.	ND	ND	-CE, CER, CEK +++ -CMu + -L, P + -GNN ++ -Mu -Ne	Hypersensibilité	Inflammation chronique sans élément étiologique
Braque ♂ 10 ans	-KCS	ND	D19, G3	-CE, CEK + -CMu + -L, P +++ -GNN + -Mu -Ne	KCS primaire ou hypersensibilité	En faveur d'une hypersensibilité (infiltration lymphoplasmocytaire)
Croisé ♂ 2 ans	-KCS	ND	ND	-CE, CER, CEMa, CEK +++ -CC +++ -L, P ++ -GNN ++ -Ge -Ne	KCS primaire ou hypersensibilité	En faveur KCS à MI avec surinfection bactérienne
Chien nu ♂ 6 ans	-KCS	K	D5, G18	-CE, CER, CEK + -CMu ++ -L, P + -GNN +++ -Ge -Ne	KCS primaire ou hypersensibilité	En faveur KCS à MI avec surinfection bactérienne

Annexe 15 :**Présentation des cas (n=6) dans l'espèce canine, pour lesquels une ou plusieurs masses conjonctivales sont notées à l'examen clinique.**

Animal Race, sexe, âge	Motif de consultation	Cytologie	Résultats
Berger allemand ♀ 11 ans	Masse conjonctive palpébrale de diamètre 1cm	-CE ++ -GNE +++ -Mc + -GNN +	Granulome éosinophilique ou mastocytome
Boxer ♀ c 6 ans	Conjonctivite et ulcère de la conjonctive palpébrale	-CE avec atypies cytonucléaires -quelques L, P -GNN ++ -H +++	Compatible avec un carcinome épidermoïde
Dogue allemand ♀ 4 ans	Granulomes nombreux sur face interne membrane nictitante, adénopathie périphérique, suspicion de lymphome	-CE ++ -Lb +++ -GNN ++	Lymphome à cellules moyennes de haut grade de malignité (conjonctive et nœuds lymphatiques)
Khorthals ♀ 12 ans	Néoformation depuis 2 mois sur la conjonctive de la face externe de la membrane nictitante de diamètre 4 mm, chassie	-CE avec atypies cytonucléaires	Fortement compatible avec un carcinome épidermoïde
Labrador retriever ♂ 11 ans	Néoformation depuis 1 an sur la conjonctive de la face externe de la membrane nictitante de diamètre 3 mm	-CE +++++	Absence de cellules suspectes, pas de conclusions
Shi-Tzu ♂ 8 ans	Néoformation depuis 1 an sur la conjonctive palpébrale de diamètre 5 mm	-CE, CER, CEK +++	Absence de cellules suspectes, pas de conclusions.

Les différents cas de l'étude rétrospective dans l'espèce féline

Annexe 16 :

Les différents cas (n=11) dans l'espèce féline pour lesquels une hyperplasie conjonctivale est notée sur la cytologie conjonctivale.

Animal Race, sexe, âge	Examen clinique	Durée d'évolution	Test de Schirmer (mm)	Cytologie	Hypothèses cliniques	Résultats
Persan ♀ 11 ans	-conj. bilat. -épiphora -kératite	A	D10, G22	-CE, CEm -rarses L	Herpès virose	Hyperplasie conj.: en faveur Herpès virose
Européen ♀c 15 ans	-conj. bilat. -épiphora -kératite	A	D30, G24	-CE -rarses L	Herpès virose	Hyperplasie conj.: en faveur Herpès virose
Européen ♀ 1 an	-conj. bilat. -épiphora -procidence mb nictitante	K	D20, G12	-CE, CER -CMu	Herpès virose	Hyperplasie conj.: en faveur Herpès virose
Européen ♀c 5 ans	-épiphora -sympt. généraux	A	D14, G14	-CE, CEm -Mu	Herpès virose ou chlamydieuse	Hyperplasie conj.: en faveur Herpès virose <i>PCR FHV1 négative</i>
Européen ♂ 5 mois	-conj. bilat. -sympt. resp.	K	ND	-CE -rarses L	Herpès virose, chlamydieuse ou hypersensibilité	Hyperplasie conj.: en faveur Herpès virose
Persan ♂ 2 ans	-conj. unilat. -ulcère cornéen stromal -début de séquestre cornéen	K	ND	-CE, CER	Herpès virose ou début de séquestre cornéen	Hyperplasie conj.: en faveur Herpès virose <i>PCR FHV1 négative</i>
Européen ♂c 2 ans	-conj. bilat. -kératite -ulcères conjonctivaux bilat. -procidence mb nictitante	A	D3, G3	-CE, CEMu -CMu -rarses L	KCS due à une Herpès virose	Hyperplasie conj.: en faveur Herpès virose Signes DL
Européen ♂ 1 mois	-conj. bilat. -sympt. resp.	A	D12, G11	-CE, CER -rarses CMu	Herpès virose ou chlamydieuse	Hyperplasie conj.: en faveur Herpès virose
Européen ♂c 1 an	-conj. bilat. -épiphora -entropions -ulcères cornéens bilat.	K	D9, G11	-CE -CC -CMu	Ulcères cornéens dus à une Herpès virose	Hyperplasie conj.: en faveur Herpès virose Signes DL <i>PCR FHV1 négative</i>

Annexe 16 (suite)

Animal Race, sexe, âge	Examen clinique	Durée d'évolution	Test de Schirmer (mm)	Cytologie	Hypothèses cliniques	Résultats
Européen ♀c 4 ans	-conj. unilat. -épiphora	A	D15, G18	-CE, CER	Herpès virose ou chlamydirose	Hyperplasie conj.: en faveur Herpès virose
Européen ♀ 1 an	-conj. bilat. -épiphora -follicules -symlépharon	K	D15, G5	-CE, CER -rares L	Herpès virose	Hyperplasie conj.: en faveur Herpès virose

Annexe 17 :

Les différents cas (n=17) dans l'espèce féline pour lesquels une infiltration lymphoplasmocytaire est notée sur la cytologie conjonctivale.

Animal Race, sexe, âge	Examen clinique	Durée d'évolution	Test de Schirmer (mm)	Cytologie	Hypothèses cliniques	Résultats
Européen ♂ 6 mois	-conj. unilat. -épiphora -sympt. resp.	K	D25, G-ND	-CE, CER +++ -L +	Herpès virose	Compatible avec une herpès virose
Chat Van ♂c 1 an	-conj. unilat. -épiphora -symlépharon -sympt. resp	K	ND	-CE +++ -L, Lb, P ++	Herpès virose	Compatible avec une herpès virose
Persan ♂ 4 ans	-conj. bilat. -épiphora -sympt. resp	K	D8, G15	-CE, CER ++ -L, Lb, P +++	Herpès virose	Compatible avec une herpès virose ou processus à MI
Exotique ♀c 6 ans	-conj. bilat. -épiphora -follicules -sympt. resp	ND	D11, G9	-CE, CER +++ -L, Lb ++	Herpès virose	Compatible avec une herpès virose
Européen ♀ 13 ans	-conj. bilat. -épiphora -follicules	K	ND	-CE +++ -quelques CMu -L, Lb, P ++	Herpès virose ou chlamydirose	Compatible avec une herpès virose

Annexe 17 (suite)

Animal Race, sexe, âge	Examen clinique	Durée d'évolution	Test de Schirmer (mm)	Cytologie	Hypothèses cliniques	Résultats
Européen ♂ 6 mois	-conj. bilat. -chassie -follicules	ND	D4, G7	-CE +++ -CC + -CMu + -L, Lb, P +++ -Mu	Herpès virose ou chlamydirose	Compatible avec une herpès virose et signes DL sur OD
Européen ♂c 10 mois	-conj. bilat. -épiphora -follicules -sympt. resp	A	D15, G13	-CE ++ -L +	Herpès virose ou chlamydirose	Compatible avec une herpès virose mais peu de modifications cytologiques
Persan ♀ 8 mois	-conj. bilat. -épiphora -sympt. généraux	ND	D12, G12	-CE +++ -L +	Herpès virose	Compatible avec une herpès virose
Européen ♂ 6 mois	-conj. bilat. -kératite -symlépharon	ND	D12, G6	-CE, CER +++ -L, P +	Herpès virose	Compatible avec une herpès virose
Européen ♂ 4 ans	-conj. bilat. -blépharite	ND	D10, G25	-CE, CER +++ -L +	Herpès virose	Compatible avec une herpès virose
Européen ♂ 2 ans	-conj. unilat. -épiphora -chémosis	A	D9, G12	-CE +++ -L ++	Herpès virose	Compatible avec une herpès virose
Européen ♂ 9 ans	-conj. unilat. -chassie -follicules -sympt. resp.	K	ND	-CE, CER +++ -L +	Hypersensibilité, Herpès virose ou atteinte bactérienne	Compatible avec une herpès virose ou hypersensibilité
Européen ♂c 13 ans	-conj. bilat. -sympt. resp	ND	ND	-CE +++ -L ++	Herpès virose ou chlamydirose	Compatible avec une herpès virose
Européen ♀ 3 ans	-conj. bilat. -épiphora	K	ND	-CE +++ -L ++	Chlamydirose	Compatible avec une herpès virose
Européen ♀ 3 ans	-conj. bilat. -follicules	ND	D15, G19	-CE, CER +++ -L, Lb, P +++	Hypersensibilité ou herpès virose	Infiltration lymphoplasmocytaire sévère : compatible avec une herpès virose ou une hypersensibilité

Annexe 17 (suite)

Animal Race, sexe, âge	Examen clinique	Durée d'évolution	Test de Schirmer (mm)	Cytologie	Hypothèses cliniques	Résultats
Persan ♂c 11 ans	-conj. bilat. -épiphora -kératite -séquestre cornéen	K	D26, G25	-CE +++ -CC + -CMu + -L, Lb, P ++	Herpès virose ou séquestre cornéen	Compatible avec une herpès virose et plus généralement processus à MI <i>PCR FHV1 positive</i>
Européen ♀ 1 an	-conj. bilat. -épiphora	ND	D20, G18	-CE, CER +++ -L +	Herpès virose ou atteinte bactérienne	Compatible avec une herpès virose ou processus à MI

Annexe 18 :

Les différents cas (n=22) dans l'espèce féline pour lesquels une infiltration mixte est notée sur la cytologie conjonctivale.

Animal Race, sexe, âge	Examen clinique	Durée d'évolution	Test de Schirmer (mm)	Cytologie	Hypothèses cliniques	Résultats
Européen ♀ 2 ans	-conj. bilat. -épiphora -sympt. généraux -sympt. resp -otite	K	ND	-CE +++ -L ++ -GNN +	Herpès virose ou chlamydie	Compatible avec une conjonctivite virale (herpès virose)
Chartreux ♂c 5 ans	-conj. bilat. -chassie -sympt. resp	ND	ND	-CE +++ -CC ++ -L, P ++ -GNN +	Herpès virose ou chlamydie	En faveur d'une conj. virale, une chlamydie est moins probable
Européen ♂c 1 an	-conj. unilat. -chassie	ND	D5, G7	-CE, CER ++ -L +++ -GNN ++ -Ne	Herpès virose	Conj. avec infiltrat lymphoïde majeur compatible avec hypothèse d' HV

Annexe 18 (suite)

Animal Race, sexe, âge	Examen clinique	Durée d'évolution	Test de Schirmer (mm)	Cytologie	Hypothèses cliniques	Résultats
Européen ♂ 3 ans	-conj. bilat -blépharospasme -chémosis -chassie -sympt. généraux	ND	D2, G9	-CE, CER ++ -GNN +++ -Ne	Herpès virose ou chlamydiose	En faveur d'une conj. aiguë virale (HV) ou en second lieu chlamydienne ou mycoplasmique
Européen ♂ 2 ans	-conj. unilat. -chémosis -chassie -ulcère cornéen -procidence mb nictitante	A	ND	-CE + -L, P + -Mn, Ma -GNN ++++ -Ge -Ne	Herpès virose	En faveur d'une conj. aiguë bactérienne (primaire ou secondaire)
Européen ♂ 4 mois	-conj. bilat. -blépharite -sympt. resp.	A	ND	-CE ++ -GNN +++ -Ne	Chlamydiose	Pas de chlamydias observées
Européen ♂ 4 ans	-conj. bilat. -follicules -sympt. resp.	ND	ND	-CE + -L, P + -GNN ++ -Ge	Herpès virose ou chlamydiose	Compatible avec une chlamydiose ou une hypersensibilité avec une surinfection bactérienne
Européen ♂ 2 ans	-conj. unilat. -chassie -sympt. généraux -sympt. resp.	A	D2, G6	-CE, CER + -GNN +++ -Ge -Ne	Herpès virose ou chlamydiose	En faveur d'une herpès virose avec une surinfection bactérienne
Européen ♀ 2 mois	-conj. unilat. -ulcère cornéen épithélial -procidence mb nictitante	A	D9, G7	-CE + -L, P -GNN +++ -Ge	Herpès virose	Compatible avec l'hypothèse d'une herpès virose avec surinfection bactérienne
Persan ♂ 7 mois	-conj. bilat. -épiphora -follicules -sympt. resp.	K	D20, G18	-CE, CER ++ -rars L -GNN +	Hypersensibilité	En faveur d'une conj. virale (HV) (d'après le caractère réactionnel des CE)
Européen ♂ 2 mois	-conj. bilat. -chassie	A	D5, G7	-CE ++ -L + -GNN +++	Atteinte bactérienne ou herpès virose surinfectée	Compatible avec l'hypothèse d'une herpès virose avec surinfection bactérienne ou une chlamydiose ou une mycoplasmosé

Annexe 18 (suite)

Animal Race, sexe, âge	Examen clinique	Durée d'évolution	Test de Schirmer (mm)	Cytologie	Hypothèses cliniques	Résultats
Européen ♀ 5 ans	-conj. bilat. -chassie	K	D12, G16	-CE, CEK +++ -rares CC -rares CMu -L, P + GNN +	Chlamydie ou atteinte bactérienne	En faveur conj. chronique virale mais conj. chlamydienne possible.
Européen ♂ 4 ans	-conj. bilat. -chassie -chémosis	ND	ND	-CE +++ -CC ++ -L, P + -GNN +	ND	En faveur d'un processus immunologique ou viral <i>PCR FeLV positif</i> <i>PCR FIV positif</i>
Européen ♂ 9 ans	-conj. bilat. -chassie -chémosis -follicules	K	D7, G6	-CE ++ -CC ++ -L, P ++ -GNN ++	Herpès virose ou chlamydie	En faveur d'une forme aiguë d'HV mais la population inflammatoire mixte peut se voir dans la chlamydie ou la mycoplasme
Siamois ♂ 2 ans	-conj. bilat. -épiphora -follicules	K	D12, G14	-CE +++ -GNN +	Herpès virose	Absence de modifications importantes.
Persan ♂ 2 ans	-conj. unilat. -épiphora -ulcère épithélial conjonctival -sympt. généraux -sympt. resp.	A	D13, G17	-CE, CER +++ -L ++ -GNN ++ -granulations dans CE (pas aspect classique de chlamydias)	Herpès virose ou chlamydie	En faveur chlamydie , herpès virose ou mycoplasme. Les granulations orientent peut être vers une chlamydie.
Européen ♂ 1 mois	-conj. bilat. -sympt. généraux -sympt. resp.	ND	ND	-CE, CER + -L, Lb + -GNN +++ -Ge -Ne	Herpès virose ou chlamydie	En faveur herpès virose avec surinfection bactérienne
Européen ♀ 3 ans	-conj. bilat. -chassie	ND	ND	-CE, CER +++ -L + -GNN +	Conj. bactérienne ou herpétique	En faveur conj. herpétique

Annexe 18 (suite)

Animal Race, sexe, âge	Examen clinique	Durée d'évolution	Test de Schirmer (mm)	Cytologie	Hypothèses cliniques	Résultats
Européen ♀c 4 ans	-conj. bilat. -chassie	ND	ND	-CE, CER, CEM +++ -CMu + -Ma + -GNN +++	Conj. bactérienne ou herpétique	Compatible avec une conj. infectieuse (chlamydirose , herpès virose ou mycoplasmosse)
Siamois ♀ 2 ans	-conj. bilat. -chassie	K	D15, G17	-CE, CER ++ -quelques CMu -L + -GNN + -Mu +	Conj. bactérienne	Compatible avec une conj. infectieuse (chlamydirose , herpès virose ou mycoplasmosse)
Européen ♂ 3 mois	-conj. bilat. -chassie -sympt. généraux -sympt. resp	ND	ND	-CE + -L + -GNN +++	Herpès virose ou chlamydirose	En faveur d'une conj. virale surinfectée ou d'une chlamydirose ou d'une mycoplasmosse
Européen ♂ 4 ans	-conj. bilat. -épiphora -sympt. généraux -sympt. resp	K	ND	-CE, CER ++ -L + -GNN +	Herpès virose ou chlamydirose	En faveur d'une conj. virale (herpès virose)

Annexe 19 :

Les différents cas (n=10) dans l'espèce féline pour lesquels une infiltration granulocytaire éosinophilique et/ou mastocitaire sont notées sur la cytologie conjonctivale.

Animal Race, sexe, âge	Examen clinique	Durée d'évolution	Test de Schirmer (mm)	Cytologie	Hypothèses cliniques	Résultats
Européen ♂ 5 ans	-conj. unilat. -chassie -chémosis -kératite -sympt. généraux et resp. -ulcères conj.	ND	D17, G12	-CE + -CC + -CMu + -L ++ -GNN ++ -Ma + -GNE	Herpès virose ou chlamydie	Compatible avec une conjonctivite infectieuse (HV, chlamydie ou mycoplasme) HV le plus probable
Européen ♀ c 14 ans	-conj. unilat. -épiphora -blépharite	ND	ND	-CE ++ -CMu ++ -quelques L -GNN ++ -Mc -Mu	Herpès virose, chlamydie ou atteinte mycosique	Compatible avec une conjonctivite infectieuse (HV, chlamydie ou mycoplasme) HV le plus probable
Européen ♀ c 2 ans	-conj. unilat. -épiphora	K	D-ND, G5	-CE, CER + -CC ++ -L, P + -GNE + -Mc ++ -H +	Herpès virose ou chlamydie	Conj. éosinophilique intense évoquant un processus d'hypersensibilité
Persan ♂ c 2 ans	-conj. bilat. -chémosis -sympt. resp -otite	A	ND	-CE + -quelques CMu -L, P ++ -Mn, Ma + -GNN +++ -GNE + -Ge -Ne	Herpès virose, chlamydie ou hypersensibilité	Compatible avec une conjonctivite infectieuse (HV, chlamydie ou mycoplasme) associée à surinfection une bactérienne

Annexe 19 (suite)

Animal Race, sexe, âge	Examen clinique	Durée d'évolution	Test de Schirmer (mm)	Cytologie	Hypothèses cliniques	Résultats
Européen ♂c 15 ans	-conj. bilat. -épiphora -sympt. resp.	A	ND	-CE ++ -L, P + -Mn, Ma + -GNN +++ -GNE ++ -Mc + -Ge	Chlamydirose	Evoque un processus d'hypersensibilité associée à une surinfection bactérienne
Européen ♂ 2 ans	-conj. unilat. -ulcère cornéen stromal unilat.	ND	ND	-CE, CER, CEK +++ -CC ++ -L, P + -Mc + -Mu +	Herpès virose	Compatible avec une conjonctivite virale (HV)
Européen ♂c 4 ans	-conj. unilat. -ulcère cornéen stromal unilat. -kératite unilat.	K (saisonnier)	ND	CE +++ -quelques GNN -quelques GNE -Mc ++ -Mu +++	Kératoconjonctivite éosinophilique ou herpès virose	En faveur kératoconjonctivite éosinophilique
Européen ♀c 14 ans	-conj. unilat. -épiphora	A	D14, G14	-CE + -L, P + -GNE + -Mc +	Conj. éosinophilique	Compatible avec une conj. éosinophilique
Européen ♀c 1 an	-conj. bilat. -chémosis -épiphora -kératite bilat.	K	D14, G15	-CE +++ -L, P + -GNN ++ -GNE + -Mc +	kératoconjonctivite éosinophilique	En faveur kératoconjonctivite éosinophilique
Persan ♀ 10 ans	-conj. bilat. -épiphora -kératite bilat. -Kystes bord palpébral	ND	D12, G18	-CE, CER +++ -L, P + -GNN + -GNE + -Mc ++	Polykystose	Conj. éosinophilique

Annexe 20 :

Les différents cas (n=7) dans l'espèce féline pour lesquels des inclusions compatibles avec une chlamydie sont notées sur la cytologie conjonctivale.

Animal Race, sexe, âge	Examen clinique	Durée d'évolution	Test de Schirmer (mm)	Cytologie	Hypothèses cliniques	Résultats
Européen ♂ 3 mois	-Conj. bilat. -sympt. resp	A	ND	-CE, CEMa -CC -L, Lb, P -GNN -morulas chlamydiennes dans CE	Herpès virose ou chlamydie	Chlamydie
Européen ♂ 3 mois	-conj. unilat. -chassie	A	D15, G16	-CE, CEMa, CER -CMu -L, Lb, P -GNN -morulas chlamydiennes dans CE	Herpès virose ou chlamydie ou atteinte bactérienne	Chlamydie
Européen ♂ 2 ans	-conj. unilat. -épiphora -chémosis -blépharosp.	A	D10, G8	-CE -L, P -GNN -morulas chlamydiennes dans CE	Chlamydie	Chlamydie
Européen ♀ 3 mois	-conj. bilat. -chassie -chémosis -sympt. resp.	A	D6, G10	-CE, CER -L, Lb, P -GNN -morulas chlamydiennes dans CE	Herpès virose	Chlamydie
Persan ♀ 4 ans	-conj. unilat. -épiphora	A	D16, G19	-CE -L, P -GNN -morulas chlamydiennes dans CE	Herpès virose ou chlamydie	Chlamydie

Annexe 20 (suite)

Animal Race, sexe, âge	Examen clinique	Durée d'évolution	Test de Schirmer (mm)	Cytologie	Hypothèses cliniques	Résultats
Européen ♀ c 5 ans	-conj. unilat. -chassie -chémosis -procidence mb nictitante	A	ND	-CE -GNN -Ge -Ne -morulas chlamydiennes dans CE	Chlamydirose	Chlamydirose et surinfection bactérienne
Européen ♀ c 14 ans	-conj. unilat. -chémosis -blépharosp. -chassie -blépharite	A	ND	-CE -GNN -Ge -Ne -morulas chlamydiennes dans CE	Chlamydirose	Chlamydirose et surinfection bactérienne

Toulouse, 2004

NOM : LAMOUILLE

PRENOM : Eric

TITRE : **CYTOLOGIE DU FROTTIS CONJONCTIVAL CHEZ LES CARNIVORES DOMESTIQUES : ETUDE RETROSPECTIVE DE 206 CAS (2000-2002).**

RESUME :

La cytologie des frottis conjonctivaux, réalisés à la cytobrosse, de 206 carnivores domestiques fait l'objet d'une étude rétrospective. 139 chiens et 67 chats ont été présentés en consultation à l'Ecole Nationale Vétérinaire de Toulouse de 2000 à 2002. Le but de l'étude est de vérifier l'intérêt de la cytologie conjonctivale et comparer les résultats cytologiques obtenus à ceux de la littérature.

Dans cette étude, la corrélation entre hypothèse clinique et conclusion cytologique est de 75% chez le chien et 85% chez le chat. La cytologie conjonctivale est diagnostique dans un faible nombre de cas, est un mauvais moyen d'apprécier les déficits lacrymaux mais peut en identifier la cause.

La cytologie conjonctivale présente surtout l'intérêt de confirmer ou de contredire une hypothèse clinique.

Quelques éléments nouveaux semblent être observés par rapport à la littérature.

Dans de nombreux cas, la cytologie conjonctivale reste insuffisante et doit être suivie d'autres examens complémentaires.

MOTS CLES : CYTOLOGIE – FROTTIS CONJONCTIVAL – CHIEN – CHAT – ETUDE RETROSPECTIVE.

ENGLISH TITLE : **CYTOLOGY OF CONJUNCTIVAL SMEAR IN SMALL ANIMALS: RETROSPECTIVE STUDY OF 206 CASES (2000-2002).**

ABSTRACT :

Cytology of conjunctival smear of 206 small animals collected using a small nylon bristled brush were studied. Cytology of 139 dogs and 67 cats which were presented for consultation at national veterinary school of Toulouse between 2000 and 2002. The purpose of this study is to evaluate the interest of conjunctival cytology and to compare cytologic results and the bibliographic knowledge.

In this study, the correlation between clinical hypothesis and cytologic results is 75% in dogs and 85% in cats.

Conjunctival cytology is diagnostic in a few number of cases and is a bad means to evaluate the lacrymal deficit but may determine the cause of this. The most important interest of this is to confirm or to deny the clinical hypothesis.

Some new elements seem to be noticed regarding to bibliographic knowledge.

In many cases, conjunctival cytology is insufficient and needs to be followed by others exams.

KEY WORDS : CYTOLOGY – CONJUNCTIVAL SMEAR – DOGS – CATS – RETROSPECTIVE STUDY.