

# LE GOLDEN RETRIEVER : CONTRIBUTION A L'ETUDE DE LA RACE ET DE SES PREDISPOSITIONS PATHOLOGIQUES

---

/ THESE  
pour obtenir le grade de  
DOCTEUR VÉTÉRINAIRE

DIPLOME D'ETAT

*présentée et soutenue publiquement en 2007  
devant l'Université Paul-Sabatier de Toulouse*

*par*

**Bérengère WAMBERGUE**  
Née le 30 Août 1982 à Toulouse (Haute-Garonne)

---

**Directeur de thèse : M. le Professeur Guy BODIN**

---

## JURY

PRESIDENT :  
**M. Henry DABERNAT**

Professeur à l'Université Paul-Sabatier de TOULOUSE

ASSESEURS :  
**M. Guy BODIN**  
**M. Stéphane BERTAGNOLI**

Professeur à l'Ecole Nationale Vétérinaire de TOULOUSE  
Maître de conférence à l'Ecole Nationale Vétérinaire de TOULOUSE

# Sommaire

<b>LISTE DES FIGURES.....</b>	<b>10</b>
-------------------------------	-----------

<b>LISTE DES TABLEAUX.....</b>	<b>12</b>
--------------------------------	-----------

<b>INTRODUCTION.....</b>	<b>13</b>
--------------------------	-----------

## **PREMIERE PARTIE : ETUDE DE LA RACE GOLDEN RETRIEVER..14**

### **I- Les origines du Golden Retriever.....**

1- L'homme clef.....	15
2- Le contexte.....	15
3- La légende.....	16
4- La chronologie.....	16
5- Le mélange des races.....	17

### **II- Morphologie et importance .....**

1- Place du Golden Retriever dans les différentes classifications.....	18
11- classification scientifique	
12- classification officielle française	
2- Standard physique de la race.....	19
21- le standard	
22- les angulations	
23- les proportions	
3- Effectifs en France.....	22

### **III- Qualités et services du Golden Retriever.....**

1- Caractère et aptitudes.....	23
2- Services.....	23
21- chien de chasse	
22- chien de compagnie	
23- chien d'assistance médicale	
- le chien inclus dans un programme de thérapie facilitée par l'animal	
- le chien au service des handicapés sensoriels	
- le chien au service des handicapés moteurs	
24- chien de recherche	

**DEUXIEME PARTIE : ETUDE DES MALADIES HEREDITAIRES  
ET A PREDISPOSITION RACIALE DU GOLDEN RETRIEVER.....27**

<b>I- <u>Généralités sur la génétique médicale</u>.....</b>	<b>28</b>
1- Quelques définitions.....	28
2- Quand doit-on suspecter qu'une maladie est héréditaire ?.....	29
21- Signes cliniques	
22- Modalités d'apparition	
3- L'analyse des pedigrees.....	30
4- La génétique moléculaire.....	30
<b>II- <u>Maladies héréditaires et à prédisposition raciale du Golden Retriever</u>.....</b>	<b>32</b>
<b>A- APPAREIL LOCOMOTEUR.....</b>	<b>32</b>
1- La dysplasie coxo-fémorale.....	32
2- La dysplasie du coude.....	42
3- Ostéochondrose et ostéochondrite disséquante (OCD) de l'épaule.....	48
<b>B- OPHTALMOLOGIE.....</b>	<b>54</b>
<b>I- Rappels anatomiques.....</b>	<b>54</b>
<b>II- Les affections oculaires héréditaires.....</b>	<b>54</b>
1- Le globe oculaire.....	54
La microphthalmie	
2- Les annexes oculaires.....	55
21- L'entropion	
a- L'entropion spastique	
b- L'entropion non spastique	
22- L'ectropion	
23- Le distichiasis	
3- La cornée.....	58
Dégénérescence lipidique et calcique de la cornée antérieure du Golden Retriever	
4- L'iris.....	58
41- Persistance de la membrane pupillaire	
42- Kystes iriens et irido-ciliaires	
43- Tumeur de l'iris et du corps ciliaire	
44- Uvéite antérieure pigmentaire	
5- Le cristallin.....	61
51- Cataracte sous-capsulaire polaire	
52- Autres types de cataractes	
6- Le fond d'œil.....	62
61- Atrophie rétinienne progressive (ARP) centrale	
62- Dysplasie de la rétine	
63- Colobome du nerf optique	
64- Micropapille	
<b>III- Tableau récapitulatif des affections oculaires du Golden Retriever.....</b>	<b>64</b>
<b>IV- Dépistage officiel des tares oculaires du Golden Retriever en France.....</b>	<b>67</b>

<b>C- DERMATOLOGIE.....</b>	<b>68</b>
<b>I- Les dermatoses à caractère héréditaire ou à prédisposition raciale stricte....</b>	<b>68</b>
1- Asthénie cutanée.....	68
2- Ichtyose.....	69
3- Epidermolyse Bulleuse Dystrophique (EBD).....	70
4- Hypopigmentation nasale idiopathique.....	70
<b>II- Les dermatoses à prédisposition raciale relative.....</b>	<b>71</b>
1- Dermatose atopique.....	71
2- Dermatose pyotraumatique.....	74
3- Cellulite juvénile.....	75
<b>D- CARDIOLOGIE.....</b>	<b>77</b>
1- Sténose aortique.....	77
2- Cardiomyopathie dilatée (CMD).....	82
<b>E- SYSTEMES SANGUIN ET HEMATOPOIETIQUE.....</b>	<b>84</b>
Maladie de Von Willebrand.....	84
<b>F- NEUROLOGIE.....</b>	<b>87</b>
1- La dystrophie musculaire.....	87
2- L'épilepsie.....	89
3- La myasthénie grave.....	93
<b>G- ENDOCRINOLOGIE.....</b>	<b>95</b>
1- Hypothyroïdie.....	95
2- Diabète sucré juvénile.....	98
<b>H- SYSTEME URINAIRE.....</b>	<b>100</b>
1- Ectopie urétérale.....	100
2- Dysplasie rénale.....	103
<b>I- AFFECTIONS VASCULAIRES.....</b>	<b>107</b>
Shunt vasculaire porto-systémique congénital.....	107
<b>J- PREDISPOSITIONS TUMORALES.....</b>	<b>111</b>
1- Le mastocytome cutané.....	111
2- L'histiocytose maligne.....	112
<b>CONCLUSION.....</b>	<b>114</b>
<b>BIBLIOGRAPHIE.....</b>	<b>115</b>

## Liste des figures

Figure 1 : Golden Retriever (conformation standard).....	19
Figure 2 : Le parfait Golden Retriever d'après le standard.....	20
Figure 3 : Angulations idéales du Golden Retriever.....	21
Figure 4 : Proportions idéales du Golden Retriever.....	22
Figure 5 : Evolution du nombre de naissances depuis 1966.....	22
Figure 6 : Représentation schématique du test d'Ortolani.....	36
Figure 7 : Position recherchée pour la radiographie standard des hanches.....	37
Figure 8 : Radiographie standard de hanches saines.....	37
Figures 9 et 10 : Radiographie et représentation schématique de l'angle de Norberg- Olsson.....	38
Figure 11 : Représentation schématique du système en « distraction » en place.....	39
Figure 12 : Radiographie et représentation schématique d'une OCD.....	45
Figure 13 : Radiographie et représentation schématique d'une FPC.....	45
Figure 14 : Radiographie et représentation schématique d'une ostéophytose sur un coude...46	46
Figure 15 : Représentation schématique de l'ostéotomie ulnaire proximale de raccourcissement utilisée dans les cas de FPC.....	47
Figure 16 : Position du chien pour une radiographie de l'épaule d'après Morgan, Silverman et Zontine.....	50
Figure 17 : Radiographie, vue médio-latérale : ostéochondrite disséquante débutante de l'épaule.....	51
Figure 18 : Radiographie, vue médio-latérale : ostéochondrite disséquante ancienne de l'épaule.....	51
Figure 19 : Représentation schématique du bulbe de l'œil.....	54
Figure 20 : Traitement de l'entropion par la technique de Hotz-Celsus.....	56
Figure 21 : Représentation schématique du distichiasis.....	57
Figure 22 : Les différents aspects de la persistance de la membrane pupillaire.....	59
Figure 23 : Classification biomicroscopique de la cataracte.....	61
Figures 24 et 25 : Microscopie électronique à balayage x 900 des fibres de collagène, chez un chien témoin (24) et chez un chien asthénique (25).....	69
Figure 26 : Dermatite atopique grave chez un Golden Retriever : alopecie, excoriations et croûtes sur la face.....	73
Figure 27 : Furunculose pyotraumatique sur la joue chez un Golden Retriever.....	75
Figure 28 : Représentation schématique de la forme la plus courante de sténose aortique : la forme sous-valvulaire.....	77
Figure 29 : Radiographie thoracique dorso-ventrale d'un Golden Retriever femelle de 2 ans et représentation schématique .....	79
Figure 30 : Modifications classiques de l'ECG d'un chien à sténose sous-valvulaire comparées à celles d'un chien sain.....	79
Figure 31 : ECG de fibrillation atriale sur CMD.....	83
Figure 32 : Chien de souche Golden Retriever affecté par la dystrophie musculaire.....	88
Figure 33 : Histologie de muscle d'un chien atteint par la dystrophie musculaire.....	88
Figure 34 : Protocole thérapeutique des syndromes convulsifs chroniques.....	92
Figure 35 : Pyodermite superficielle chez un Golden Retriever.....	96
Figure 36 : Exemple d'approche pour l'évaluation de la fonction thyroïdienne canine.....	97

Figure 37 : Radiographie latérale 20 mn après IVU : uretère très dilaté débouchant directement sur la partie proximale de l'urètre.....	102
Figure 38 : Traitement chirurgical d'une ectopie urétérale intramurale.....	103
Figure 39 : Aspect macroscopique des reins d'un Golden Retriever atteint de dysplasie rénale.....	105
Figure 40 : Aspect histologique d'un rein de Golden Retriever atteint de dysplasie rénale...	106
Figure 41 : Shunt intra-hépatique.....	107
Figure 42 : Calculs d'urate d'ammonium, en forme de mûres.....	109

## Liste des tableaux

Tableau I : Résultats des lectures de l'O.F.A. d'après Corley.....	33
Tableau II : Synthèse des différentes affections ophtalmiques héréditaires et à prédisposition raciale du Golden Retriever.....	64
Tableau III : Etiologie des syndromes convulsifs chez le chien en fonction de leur évolution.....	91
Tableau IV : Signes cliniques observés lors d'hypothyroïdie chez le chien, classés selon leur fréquence.....	96
Tableau V : Les stades de l'encéphalose hépatique.....	108

## Introduction

Le Golden Retriever, race créée en Angleterre à la fin du XIX<sup>ème</sup> siècle, est un chien de chasse dressé à l'origine pour rapporter le gibier (« retrieve » : rapporter). Il est classé en cynophilie dans le 8<sup>ème</sup> groupe de la classification internationale (chiens d'eau et retrievers).

La race connaît un essor formidable au XX<sup>ème</sup> siècle, et occupe depuis 2005 la seconde place en terme de nombre de naissances inscrites au Livre des Origines Françaises (LOF).

Le Golden Retriever est aujourd'hui perçu comme le compagnon idéal de la famille. Depuis quelques années, le Golden est aussi devenu chien guide d'aveugle, chien d'assistance pour handicapés moteurs, chien visiteur de personnes handicapées...

Il est important pour le vétérinaire de connaître les caractéristiques des races de chiens afin de pouvoir jouer un rôle de conseil auprès de ses clients et des associations cynophiles.

C'est durant ces trois dernières décennies que les tares génétiques et pathologies caractéristiques de la race ont été étudiées. De par sa morphologie, le Golden Retriever est fortement prédisposé à certaines pathologies ostéo-articulaires ; la dysplasie coxo-fémorale constitue à ce jour un des principaux soucis des éleveurs. Les efforts de sélection sont également basés sur les tares oculaires et autres pathologies développées ci-après.

L'objectif de ce travail est de contribuer à la réalisation d'une synthèse sur la situation du Golden Retriever sur les plans zootechnique et médical, et de discuter de la politique d'éradication des maladies héréditaires à mettre en œuvre.

Dans un premier temps, nous exposerons les origines du Golden Retriever, son standard, ainsi que ses qualités et aptitudes au travail. Ces caractéristiques permettront de comprendre les raisons de l'ascension fulgurante de cette race ces dernières années.

Dans un second temps, nous étudierons les maladies héréditaires et pathologies caractéristiques de la race. Seront détaillés pour chaque affection : l'épidémiologie, l'étiologie, les signes cliniques, le diagnostic, le traitement, et lorsque c'est possible, la prophylaxie à mettre en œuvre.



**ETUDE DE LA RACE  
GOLDEN RETRIEVER**

# I- LES ORIGINES DU GOLDEN RETRIEVER

## 1- L'homme-clef

Les versions existant en ce qui concerne les origines du Golden Retriever ont toutes en commun la référence à **Lord Tweedmouth** (204).

Ce noble à la fois anglais et écossais vécut au XIXe siècle, et à partir de 1854 sa résidence principale fut Guisachan House, située à proximité du fameux Loch Ness. Tout autour de sa « maison », il construisit de nombreux bâtiments, qui constituent aujourd'hui la base du village de Tomish.

Cet homme richissime avait passion pour l'élevage, que ce soit pour les bovins, les chevaux et pour la chasse ; quoi donc de plus naturel que d'étendre ses domaines de compétence à l'élevage canin.

## 2- Le contexte

Au milieu du XIXe siècle, la situation est propice à la mise en valeur de chiens ayant de nouvelles caractéristiques.

La révolution industrielle permet une meilleure maîtrise des métaux, que ce soit dans la constitution des aciers ou dans leur usinage ; ceci entraîne une évolution des performances des armes à feu. Si ces nouvelles possibilités sont d'abord utilisées pour les armes à guerre, elles sont très rapidement transposées pour les armes à chasse.

Ainsi, les techniques de chasse vont très vite évoluer. L'augmentation de la puissance, de la portée, de la précision autorise le tir de gibiers soit plus importants, soit dans le cas qui nous intéresse, plus distants.

Les chiens leveurs de gibiers ne suffisent plus pour faire face aux nouveaux besoins, et ce d'autant plus que l'amélioration des armes à feu permet de réaliser de très importants tableaux sur des populations d'oiseaux qui s'étaient très bien adaptées aux méthodes de chasse antérieures. Par ailleurs, tous les oiseaux ne sont pas abattus systématiquement nets, et il est important de retrouver les blessés... La place est chaude pour les « retriever », mot provenant du verbe *retrieve* en anglais, et qui signifie, dans le contexte de la chasse, rapporter le gibier.

Ainsi, les chasseurs anglais voulaient dresser un chien pour ses qualités de « retriever » : en effet, leurs setters et pointers, très habiles à débusquer le gibier, n'étaient pas toujours capables de rapporter une fois qu'il avait été tiré. Le retriever allait se montrer un chien supérieurement habile pour retrouver le gibier même blessé, et qui, de ce fait, avait encore la force de se déplacer et d'aller se cacher dans les endroits les plus difficiles d'accès.

Beaucoup d'éleveurs canins du Royaume-Uni, qui sont bien souvent à cette époque des Gentlemen-Farmer, se mettent à sélectionner des chiens en fonction des nouveaux critères d'utilité.

Ils disposent pour pouvoir faire leur sélection, de plusieurs lignées :

- les chiens d'arrêt d'origine britannique : pointers, setters, etc...
- les chiens de race locale très spécialisés dans le travail d'eau (water-spaniels, chiens de gros gibiers) ou de pistage (deerhound, bloodhound...).

- certaines races de chiens revenus d'Amérique qui sont les descendants à la fois de certains canidés d'outre Atlantique et aussi voir surtout des premiers chiens importés par les émigrants ; par exemple, le Terre Neuve.

Dans ce contexte général favorable - nouvelles performances des armes de chasse, nouvelles formes de chasse, accès plus facile à diverses lignées de chiens - Lord Tweedmouth, passionné d'élevage et de chasse, ayant de l'espace, du temps et des moyens, a su faire ce qu'il fallait pour créer le Golden Retriever.

### **3- La légende**

Il est fort probable que la légende qui a perduré depuis les tous premiers Golden Retrievers jusqu'au milieu du XXe siècle ait été soit créée, soit volontairement entretenue par Lord Tweedmouth...Etait-ce dû au fait qu'il était satisfait de l'aspect romantique de cette mystification, ou tout simplement qu'il ne souhaitait pas que d'autres éleveurs potentiels travaillent sur les mêmes bases que lui et obtiennent des résultats similaires ? La seconde hypothèse semble la plus probable.

Donc, il était une fois, un jeune noble britannique qui assistait à une représentation de cirque en 1858, dans la station balnéaire britannique de Brighton, sur la côte Sud de l'Angleterre. Il fut émerveillé par le numéro réalisé par de grands chiens jaunes provenant du Caucase, au point qu'il décida d'en acheter deux. Les propriétaires dont les chiens sont le gagne-pain vont tout d'abord refuser, mais après d'âpres et de longues tractations et avec une somme rondelette en échange, c'est finalement l'ensemble de la troupe, soit huit chiens et chiennes, qui prennent la route de Guisachan House. Grâce à ses *Traqueurs Russes*, il part développer sa race, la fixer, ne faisant appel à de nouveaux chiens importés que pour varier les courants sanguins, beaucoup plus tard vers 1880.

Cette nouvelle race est rapidement connue sous divers noms, en premier « *Russian trakkers* », puis « *Russian Yellow Retriever* », puis « *Golden Retriever* ». Personne n'a jamais pu retrouver un seul exemplaire de ces fameux chiens russes, que ce soit en Russie ou au Caucase ; l'origine en elle-même apparaît donc comme une mystification. Peut-être d'ailleurs que cette origine russe n'est au départ qu'une blague ou une erreur de prononciation, ou de compréhension...

### **4- La chronologie**

En 1865, Lord Tweedmouth obtient d'un cordonnier de Brighton, au sud de l'Angleterre, le fameux chien « Nous » (jugeote en anglais) comme paiement d'une dette. C'est un chien jaune, le seul d'une portée noire de Wavy-Coated Retrievers. Cette station est peu éloignée de Poole, port morutier, base des bateaux pratiquant la pêche au large de Terre Neuve.

Revenu à Guisachan House, il l'accouple à Belle, une Tweed-Water Spaniel de couleur « foie » provenant de Ladykirk sur la Tweed.

En 1868 naquit donc ce que l'on peut considérer comme la première portée de Golden Retrievers. Elle comportait quatre femelles : Ada, Crocus, Pimrose et Cowslip. Ces deux dernières furent conservées à l'élevage et c'est Cowslip qui eut le plus d'importance dans le développement de la race.

Dans le but de conserver à la fois le caractère complet et la qualité du travail à l'eau, Cowslip fut accouplée à un Tweed-Water Spaniel. Une chienne de cette portée, « Topsy », née en 1873, fut à son tour couverte par « Sambo » un Wavy-Coated Retriever de couleur noire, ce qui donna naissance à Zoé en 1877.

Puis Cowslip fut accouplée en 1875 avec un Setter Irlandais pour marquer la couleur et le nez. Deux petits de cette portée ont été conservés, Jack et Gill.

Celui-ci servit alors d'étalon dans une pure opération de line-breeding, nécessaire pour fixer les caractéristiques désirées, ce qui donna naissance en 1884, à une portée à laquelle appartenait Nous II et Gill II.

Gill II est alors saillié par Tracer, un Flat-Coated Retriever noir, ce qui donna une portée de dix chiots noirs. Une femelle nommée Queenie donna naissance en 1889 à deux chiots jaunes Prim et Rose.

Le pedigree de Prim sur quatre générations est complet, c'est la première fois que ceci est possible pour un Golden Retriever !

Après le décès de Lord Tweedmouth en 1894, les données deviennent plus floues durant une dizaine d'années.

En 1903, le Kennel Club Anglais accepta l'enregistrement des premiers Goldens. Ils faisaient partie de la race des Flat-Coats dans la variété Golden. En 1904 un Golden fut classé dans une épreuve de Field-Trial. En 1908, Lord Harcourt qui possédait de nombreux Goldens provenant des lignées originelles présenta ses chiens à l'exposition du Kennel Club. Ceux-ci connurent déjà un grand succès populaire et de curiosité. Culham Brass, puis Culham Copper furent les premiers Goldens à gagner une exposition de beauté. L'année 1911 vit à la fois la création du Golden Retriever Club of England et la reconnaissance du Golden Retriever comme race à part entière.

En 1925, le premier Golden Retriever est présenté en France, lors de la 51<sup>ème</sup> exposition canine de Paris par le Comte Jean de Bonvouloir, grand amateur de Retriever, et auteur d'un livre de base sur l'ensemble de ceux-ci.

Les années 30 sont des années charnières pour le Golden Retriever. Nous ne sommes plus à l'époque des pionniers et le Golden commence, non pas à se démocratiser, ceci viendra quelques dizaines d'années plus tard, mais à se vulgariser, à la fois au Royaume Uni, et aussi à l'étranger ; c'est ainsi qu'en 1934 est enregistrée la première naissance d'un Golden Retriever en France. Ceci se traduit par une augmentation légère de sa population, et aussi par son utilisation comme vecteur de publicité vis-à-vis de ses utilisateurs potentiels, c'est-à-dire les gentlemen chasseurs.

En 1936 apparaît le nouveau standard et c'est sur cette base que travaillent les éleveurs qui donneront petit à petit naissance au Golden actuel.

## **5- Le mélange des races**

L'étude des premiers pedigrees complets (204) montre une répartition quasiment constante entre les trois races principales ayant permis la conception et la réalisation du :

***Golden Retriever***  
50 % Wavy-Coated Retriever  
25 % Setter Irlandais  
25 % Tweed-Water Spaniel

La race Setter Irlandais est très bien connue à ce jour, mais il ne faut pas oublier que depuis maintenant près d'un siècle et demi, elle a évolué aussi bien morphologiquement qu'au point de vue du caractère, compte tenu de la modification des activités qui lui sont demandées. Les deux autres ont actuellement disparu, et il est très difficile de reconstituer leur histoire et même d'avoir une idée précise de leur apparence.

## **II- MORPHOLOGIE ET IMPORTANCE**

### **1- Place du Golden Retriever dans les différentes classifications**

#### 11- Classification scientifique

D'après la classification de Mégnin, le Golden appartient à la grande famille des braccoïdes, qui regroupe les chiens courants, les chiens d'arrêt et les retrievers. Denis (57) y ajoute le Barbet et ses dérivés.

Le type braccoïde « a la tête se rapprochant de la forme prismatique, avec le museau aussi large à l'extrémité qu'à la base et séparé du front par une dépression (cassure du nez) bien marquée ; les oreilles sont tombantes, les lèvres longues et flottantes, les supérieures ainsi que les commissures dépassant de beaucoup le niveau de la mâchoire inférieure ; il comprend les braques divers, les épagneuls, les setters, les retrievers, les field et toy-spaniels, les griffons, les chiens courants, les beagles et les bassets ». (Mégnin, 1890)

C'est un chien rectiligne sublongiligne et eumétrique, car il a une tête longue, étroite et fine, à stop peu marqué, une poitrine profonde à côtes plates, un dos long et étroit, un rein peu arqué, un fouet porté en sabre et des cuisses longues et sèches. (Gaumont, 1947)

#### 12- Classification officielle française

Dans cette classification, les races sont regroupées selon leur fonction d'origine. Ainsi le Golden Retriever appartient au groupe 8 (205) qui rassemble :

➤ les rapporteurs de gibier (ou retrievers) : cette section regroupe 6 races :

- le **Golden Retriever**
- le Labrador Retriever
- le Flat Coated Retriever
- le Curly Coated Retriever
- le Nova Scotia Duck Talling Retriever
- le Chesapeake Bay Retriever

Leur fonction originelle est de rapporter le gibier après le coup de fusil du chasseur.

➤ les leveurs de gibiers : le but des Spaniels est de faire voler le gibier de façon à ce que le chasseur puisse le tirer. Les plus répandus sont les Cockers américain et anglais.

➤ le chien d'eau : ces chiens sont peu connus, tels que le Barbet, ancêtre français du caniche. Bien protégés par leur toison laineuse, ils ne redoutent pas le froid des marais lors des chasses au gibier d'eau.

## 2- Standard physique de la race

### 21- Le standard



*Figure 1 : Golden Retriever (conformation standard) (204)*

**MALE** : Taille : 56 à 61 cm au garrot ; Poids : 30 à 40 kg

**FEMELLE** : Taille : 51 à 56 cm au garrot ; Poids : 25 à 35 kg

**ASPECT GENERAL** : Chien harmonieux, bien proportionné, actif, puissant, bien uni dans ses allures, de constitution robuste, à l'expression empreinte de douceur.

**CARACTERISTIQUES** : Docile, intelligent, naturellement doué pour le travail.

**TEMPERAMENT** : Doux, amical et sûr de lui.

**TETE ET CRANE** : Tête bien proportionnée et bien ciselée. Crâne large sans être lourd. Belle attache de la tête avec l'encolure. Museau puissant, large et haut. La longueur du chanfrein est approximativement égale à celle du crâne, du stop bien marqué à l'occiput. La truffe est noire.

**YEUX** : Marrons foncés et bien écartés. Le bord des paupières est foncé.

**OREILLES** : De taille moyenne et attachées à peu près au niveau des yeux.

**MACHOIRES** : Les mâchoires sont fortes et présentent un articulé en ciseaux parfait, régulier et complet, c'est-à-dire que les incisives supérieures recouvrent les inférieures dans un contact étroit et sont implantées bien d'équerre par rapport aux mâchoires.

**COU** : De bonne longueur, net et musclé.

**AVANT-MAIN** : Les membres antérieurs sont droits ; ils ont une bonne ossature. Epaulés bien obliques. Omoplate longue et bras d'égale longueur font que les antérieurs, du coude au sol, sont bien disposés sous le corps. Les coudes sont bien au corps.

**CORPS** : Bien équilibré ; rein court ; poitrine bien descendue dans la région sternale. Les côtes sont bien descendues et bien cintrées. Ligne du dessus horizontale.

**ARRIERE MAIN** : Le rein et les membres postérieurs sont forts et musclés. Les jambes sont solides et les grassets sont bien angulés. Les jarrets sont bien descendus. Les canons métatarsiens, vus de derrière, sont d'aplomb. Les jarrets ne tournent ni en dedans, ni en dehors. Les jarrets de vache sont à proscrire.

**PIEDS** : Ronds ; pieds de chat.

**QUEUE :** Attachée et portée au niveau du dos. Elle atteint le niveau du jarret. Elle ne s'enroule pas à l'extrémité.

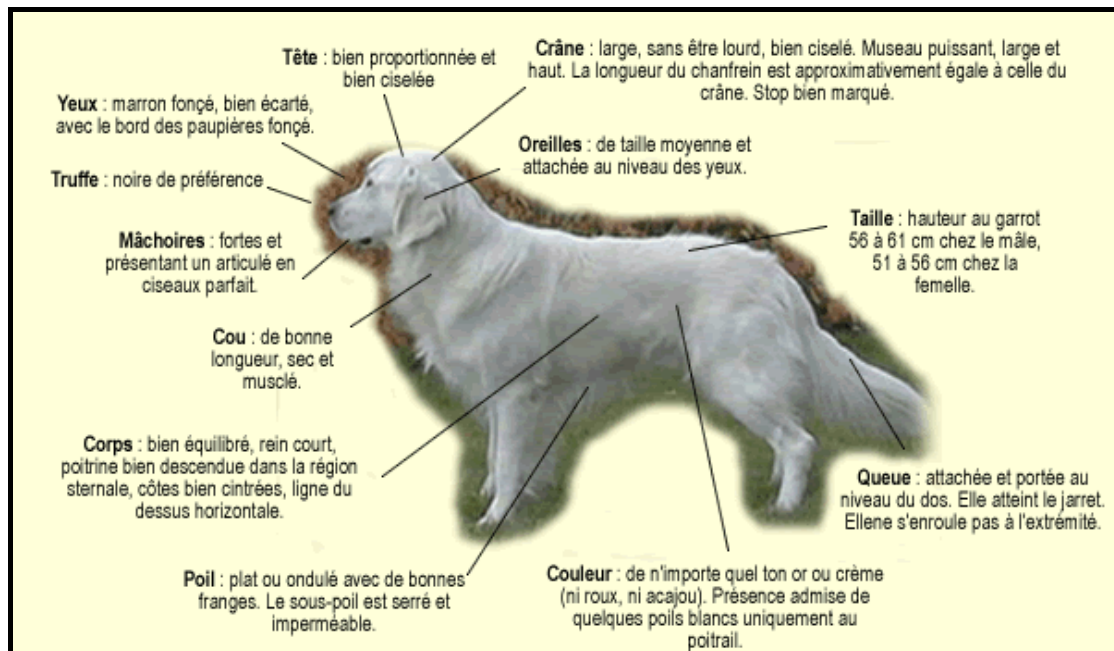**ALLURES-MOUVEMENT :** Allures énergiques, avec beaucoup d'impulsion. Les membres antérieurs et postérieurs se déplacent dans des plans parallèles à l'axe du corps. L'enjambée est longue et dégagée sans aucune tendance à relever les antérieurs.

**POIL :** Le poil est plat ou ondulé avec de bonnes franges. Le sous-poil est serré et imperméable.

**COULEUR :** N'importe quel ton or ou crème. Ne doit être ni rouge, ni acajou. On admet la présence de quelques poils blancs uniquement au poitrail.

**DEFAUTS :** Tout écart par rapport à ce qui précède doit être considéré comme un défaut qui sera pénalisé en fonction de sa gravité.

N.B. : Les mâles doivent avoir deux testicules d'apparence normale complètement descendus dans le scrotum.

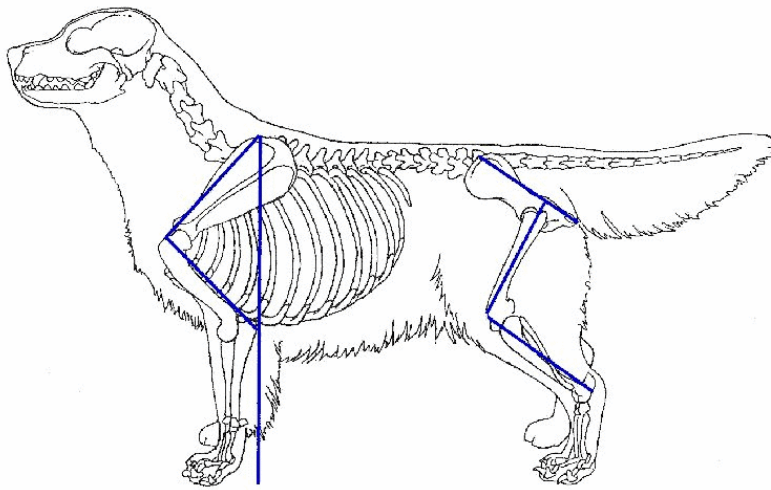


*Figure 2 : Le parfait Golden Retriever d'après le standard (204)*

## 22- Les angulations

Le Golden Retriever a été développé et élevé pour aller chercher les gibiers morts ou blessés sur des terrains de chasse variés et accidentés. Il est donc important qu'il possède les caractéristiques physiques nécessaires à son activité première.

Voici la construction idéale d'un Golden Retriever :



*Figure 3 : Angulations idéales du Golden Retriever (204)*

Il est admis, malgré l'absence de précision dans le standard, que l'omoplate doit être inclinée de  $45^\circ$  par rapport à la verticale et doit former un angle droit avec l'humérus. De plus, la dimension de ces deux os doit être identique. Autre point de repère, une ligne verticale tracée virtuellement du haut de l'omoplate et passant par la partie arrière du coude doit tomber juste derrière les pieds avant.

Pour mesurer les dimensions et ces angles, il faut prendre comme point de repère le haut de l'omoplate au garrot, l'articulation de l'épaule à l'avant du poitrail et l'arrière de l'articulation du coude.

En ce qui concerne l'arrière main, il est admis que l'inclinaison du pelvis (bassin) doit être de  $30^\circ$  par rapport à l'horizontale ; le fémur étant positionné perpendiculairement. De la même façon, le tibia et le fémur doivent former un angle droit. De plus, ces trois os doivent être de dimensions équivalentes.

Les jarrets doivent être verticaux et une ligne verticale virtuelle passant en leur milieu doit rejoindre l'extrémité postérieure du pelvis.

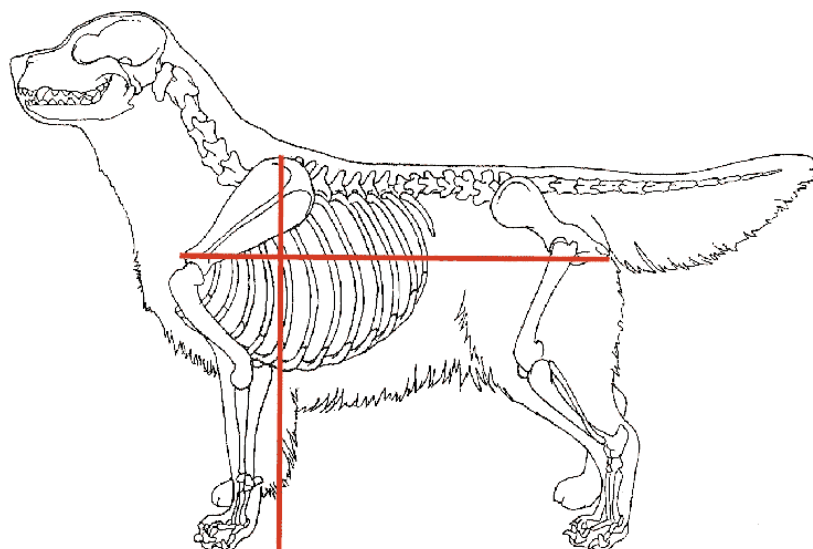
Un Golden Retriever bien construit doit pouvoir naturellement tenir un équilibre statique.

### 23- Les proportions

Le standard est encore muet sur les proportions hauteur/longueur. Il est admis que le Golden Retriever doit être dans une construction où la longueur doit être légèrement supérieure à la hauteur. Il est admis comme règle que le rapport entre les 2 dimensions doit être de 11/12.



Voici une silhouette de Golden Retriever illustrant le fameux rapport 11/12 :



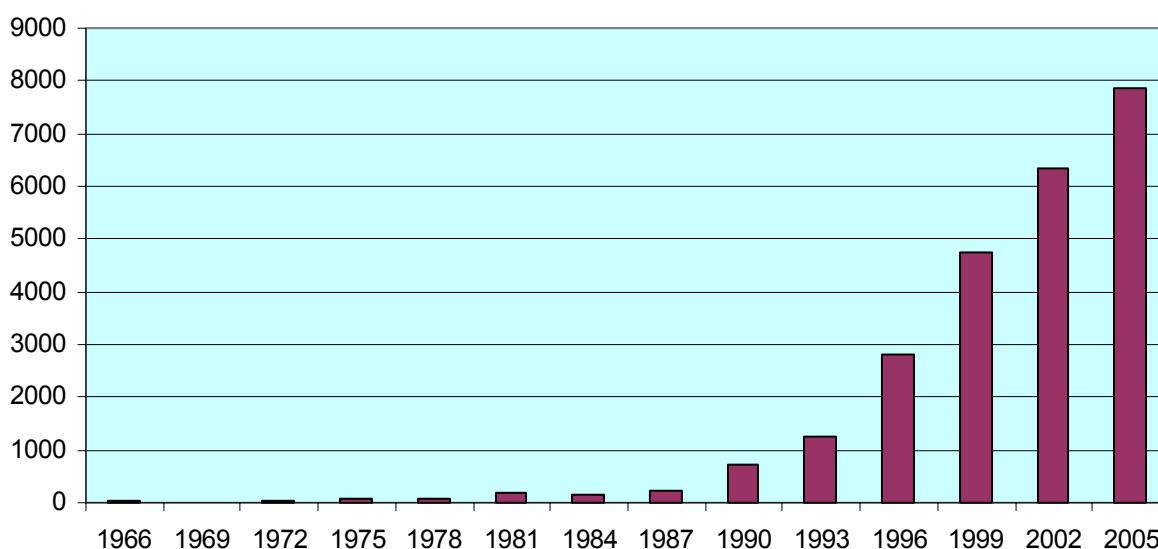
*Figure 4 : Proportions idéales du Golden Retriever (204)*

### **3- Effectifs en France**

En 1934, la première naissance d'un Golden Retriever est enregistrée en France. Les premières années, le développement de la race est lent. C'est en 1990, avec l'utilisation du Golden dans la publicité entre autre, que la race prend un réel essor (194).

Depuis 2000, le Golden Retriever forme, avec le Berger Allemand et le Labrador, le trio des « races canines préférées des français ». Décrit aujourd'hui comme le « compagnon idéal de la famille », on compte environ 30 000 Golden Retrievers contre 3 800 en 1990, dont la plupart sont des chiens de compagnie. Le nombre de naissances enregistrées par la Société Centrale Canine est porté à 7842 en 2005.

Le graphique ci-dessous rend compte du nombre de naissances annuelles de Golden Retrievers de 1966 à 2005.



*Figure 5 : Evolution du nombre de naissances depuis 1966 (194,205)*

En 20 ans, le Golden Retriever a connu une ascension fulgurante en France. C'est en 1996 qu'il figure parmi les 10 races les plus représentées dans notre pays. En 2005, le Golden Retriever occupe la **seconde place** derrière le Berger Allemand.

### **III- QUALITES ET SERVICES DU GOLDEN RETRIEVER**

Toutes les races canines possèdent des aptitudes naturelles qui ont souvent guidé la sélection pour des utilisations bien précises. Ces qualités « innées », par opposition aux qualités « acquises », méritent d'être connues et préservées, le dressage n'étant là que pour les mettre en valeur.

#### **1- Caractère et aptitudes (74, 78)**

Résistant, vigoureux, actif et doté d'un excellent nez, il travaille à l'eau comme au fourré. C'est un pisteur tenace bien que moins méthodique que le Labrador. Il rapporte bien le gibier d'eau. Il a une mémoire remarquable.

Dépourvu d'agressivité, il aboie peu ; ce n'est pas un gardien. Très doux, calme, équilibré, c'est un compagnon très apprécié, heureux en famille et digne de confiance. Le Golden est facile à dresser et très intelligent et il semble qu'il s'adapte un peu mieux à la vie citadine que le Labrador.

C'est un animal hypersensible qui a besoin de la présence et de l'affection de son maître, car sinon il peut devenir neurasthénique. On peut l'utiliser bien sûr comme chien de compagnie mais il faut savoir aussi qu'il a ses défauts, c'est-à-dire qu'il a besoin d'être entouré et choyé.

#### **2- Services**

##### **21- Chien de chasse**

Le Golden Retriever est, naturellement, un chien rapporteur de gibier. Rappelons que c'est pour cette qualité qu'il a été sélectionné. Il aime travailler et possède une bonne vue, une excellente mémoire et un flair exceptionnel. Il cherche à se faire apprécier, est très sensible et réagit au moindre signe. Il faut cependant savoir l'éduquer avec douceur. La chasse exige certaines qualités :

- **Le marking** : c'est l'aptitude à enregistrer l'endroit où le gibier est tombé. Ceci nécessite donc une excellente vue (le Golden reconnaît un objet à 200 m) et une bonne mémoire pour l'enregistrement des divers points de chute.
- **Le flair** : cette qualité est très importante dans la recherche du gibier tombé à terre. Les Retrievers sont un groupe de chiens dont les qualités olfactives sont exceptionnelles. Cette qualité peut être « chiffrée » par le nombre de cellules olfactives, les Retrievers en possèdent plus de 220 millions (67) - pour exemple le

Berger Allemand lui aussi célèbre pour son nez n'en possède « que » 180 millions et l'homme 5 à 7 millions ! –

- **Le sang froid** : le chien ne doit pas se régaler du gibier !!!
- **La force et la délicatesse** : la prise du gibier doit être douce et délicate afin de ne pas l'abîmer et ceci quelque soit l'endroit où il est récupéré. Le gibier doit être intact jusqu'à la main du propriétaire.
- **L'intelligence** : le chien doit savoir se frayer un chemin de son propre chef jusqu'au gibier.

Aujourd'hui, très peu de Golden Retrievers sont utilisés à la chasse. On peut cependant apprécier leurs qualités dans ce domaine grâce aux épreuves organisées chaque année par le Retriever Club et il serait dommage que ces chiens soient réduits à concourir seulement pour leur beauté. On peut se demander si le fait de négliger le travail de chasseur ne pourrait pas engendrer une diminution de certaines facultés de ce chien. On note déjà des différences de caractère selon les lignées ; en effet, il semble que les lignées de travail soient moins peureuses que les autres, et certaines lignées sont plus aptes au travail que d'autres.

## 22- Chien de compagnie

C'est aujourd'hui la fonction première du Golden Retriever. Décrit comme le compagnon idéal de la famille, il est perçu par la société comme un chien beau, gentil, équilibré, sociable et intelligent. La cohabitation avec d'autres animaux de toutes espèces ne pose en général pas de problème ; de même le Golden est un compagnon de jeu parfait pour les enfants.

Le chiot Golden doit être parfaitement sociabilisé pour développer au mieux ses facultés, le choix de l'élevage d'achat du chiot est important. Il doit être éduqué dès son plus jeune âge, et doit avoir à sa disposition des objets qu'il transportera et apportera à son maître. En effet, il aime travailler et faire plaisir à son maître, mais il faut savoir lui montrer où est sa place et savoir être ferme dès son plus jeune âge.

C'est un chien sociable qui ne remplit aucunement le rôle de chien de garde puisqu'il considère l'homme comme son ami.

## 23- Chien d'assistance médicale

Le Golden Retriever est aujourd'hui utilisé, à des fréquences différentes, dans trois types d'activité :

### ➤ le chien inclus dans un programme de thérapie facilitée par l'animal

Il s'agit d'une méthode clinique cherchant à favoriser les liens naturels et bienfaisants qui existent entre les humains et les animaux à des fins thérapeutiques et préventives. Dans ce cadre, le chien est une source de valorisation, un catalyseur des contacts sociaux. Il est notamment utilisé :

- **auprès des personnes malades psychologiquement** : tels que des enfants ou adolescents souffrant de dépression ou de mal-être, ou encore des personnes souffrant de maladies mentales telles que l'autisme, la maladie d'Alzheimer, la trisomie 21... Le chien est

ainsi utilisé comme un stimulant des activités intellectuelles et physiques ; il est également un intermédiaire dans le rapport malade-psychothérapeute.

- **dans les hôpitaux et maisons de retraite** : dans ce cadre, le Golden est une source de compagnie aidant à surmonter les angoisses de la solitude, à des personnes se sentant souvent seules, inutiles et sans responsabilité.

#### ➤ le chien au service des handicapés sensoriels

- **le chien guide d'aveugle** : l'utilisation d'un Golden comme chien guide nécessite des qualités physiques et comportementales :

◇ *qualités physiques* : le chien guide doit pouvoir marcher à un rythme régulier, calqué sur celui de son maître et sur de longues distances parfois. Ainsi, le Golden doit être indemne de dysplasie coxo-fémorale. Par ailleurs, il convient de contrôler le régime alimentaire des chiens car l'obésité est une des causes de diminution des performances de l'animal (essoufflement, douleurs articulaires, fatigabilité...).

◇ *qualités comportementales* : il doit avoir un tempérament sain et équilibré ; il doit également s'adapter vite à toutes les situations qu'il peut être amené à rencontrer. Il doit être énergique mais sans nervosité excessive et faire preuve d'une grande sensibilité auditive et visuelle.

Actuellement, les grandes écoles de chiens guides d'aveugle utilisent les Labradors ou des chiens issus du croisement Labrador-Golden. Même si le Golden présente certaines qualités nécessaires au chien guide, il ne possède parfois pas assez d'initiative et semble être un chien trop sensible.

- **le chien pour personnes malentendantes** : le chien a alors une fonction d'avertisseur auprès de son maître (lorsque un signal sonore est émis) et une fonction de catalyseur social. Aucune aptitude physique n'est requise, seules les qualités comportementales sont intéressantes. Il semblerait que le Golden manque d'initiative pour être efficace. Il est néanmoins utilisé.

#### ➤ le chien au service des handicapés moteurs

Le chien d'assistance pour handicapés moteurs remplit différents rôles : assistance physique, soutien psychologique, rôle social.

Les chiens les plus utilisés comme chiens d'assistance sont les Labradors et les Golden Retrievers. Le Golden est un chien obéissant et soumis à l'autorité de son maître, qualités essentielles au chien d'obéissance. Son instinct de rapporteur permet un ramassage des objets inaccessibles aux personnes à mobilité réduite, ce que le Golden exécute avec un plaisir évident. La peur et la sensibilité excessives observées chez certains chiens sont deux défauts qu'il faut tenter de corriger.

#### 24- Chien de recherche

Le chien d'utilité peut être dressé comme chien de recherche en décombres, comme chien d'avalanches ainsi que comme chien de recherche de stupéfiants et d'explosifs.

Le chien de recherche idéal est un chien sportif, robuste et musclé. Il doit être indemne de toute affection chronique le fatiguant (dysplasie, insuffisance cardiaque ...). Les qualités physiques et sensorielles du Golden Retriever feraient de lui un bon chien de recherche, mais

son manque d'initiative et de persévérance sont des handicaps aux activités de recherche qui doivent être rapides et répétées.

Quant à ce qui concerne la recherche de stupéfiants, le Golden Retriever pourrait, en théorie, être efficace mais pour cela son maître doit toujours le motiver pour lui donner plus de persévérance.

Les caractéristiques physiques et comportementales du Golden Retriever correspondent à ce que l'opinion publique attend d'un chien de compagnie idéal. De plus, sa capacité d'adaptation, sa douceur, son obéissance, en font un très bon chien d'utilité, particulièrement dans le milieu médical. Toutes ces qualités expliquent la popularité actuelle de cette race, popularité qui n'a pas que des avantages...

En effet, la sélection de l'homme depuis quelques décennies a malheureusement eu pour effet le développement de pathologies héréditaires.

Il est important de connaître ces affections afin de pouvoir les détecter précocement, et de mettre en œuvre, lorsque c'est possible, des mesures prophylactiques.

**ETUDE DES MALADIES  
HEREDITAIRES ET A  
PREDISPOSITION RACIALE DU  
GOLDEN RETRIEVER**

# **I- GENERALITES SUR LA GENETIQUE MEDICALE**

## **1- Quelques définitions (79)**

Prédisposition raciale : prédisposition générale d'un individu d'une certaine race à être, plus particulièrement que d'autres, affecté par tel ou tel syndrome morbide.

Maladie génétique : affection pour laquelle le génome joue un rôle important.

Congénital : terme désignant un caractère (maladie, lésion, prédisposition, caractéristique physique) exprimé dès la naissance, qu'il soit héréditaire ou non. Ce caractère peut être présent dès la formation de l'œuf ou il peut être la conséquence d'une intoxication ou d'une infection maternelle au cours de la gestation.

Héréditaire : qui suit les lois de l'hérédité. Qualifie tout caractère transmis par au moins un ascendant, donc préexistant à la conception. La transmission du caractère suit les lois de Mendel. Il peut être présent dès la naissance de l'individu ou apparaître plus tardivement dans la vie de l'animal.

Hérédité monofactorielle : l'hérédité est la transmission des caractères génétiques d'une génération aux suivantes. L'hérédité monofactorielle est l'hérédité des caractères qualitatifs (par exemple la couleur noire ou blanche) : un seul gène est en cause.

Hérédité polyfactorielle : hérédité des caractères quantitatifs (pour le même exemple : toutes les nuances de couleur entre le noir et le blanc sont prises en compte) : plusieurs gènes sont en cause.

Polygénique : se dit d'un caractère ou d'un mode de transmission de l'hérédité sous la dépendance de plusieurs gènes.

Hérédité autosomique : les gènes considérés dans la transmission d'un caractère sont portés par les chromosomes non sexuels.

Hérédité liée au sexe : les gènes responsables du caractère sont portés par les chromosomes sexuels (gonosomes X et Y chez les mammifères).

Pénétrance incomplète : se dit lorsqu'un individu porteur d'une mutation dominante (hétérozygote ou homozygote) ou récessive (homozygote) exprime néanmoins le phénotype normal. Le plus souvent, ce sont les hétérozygotes porteurs d'un gène dominant qui subissent la pénétrance incomplète : absence de dominance.

Expressivité variable : désigne le type ou l'intensité de l'expression phénotypique d'un gène ou d'un génotype.

Héritabilité : - *faible* ( $<0,2$ ) : le phénotype reflète très mal le génotype. Les différences observées entre les animaux sont dues essentiellement aux variations du milieu. L'effet additif des gènes est faible ou très faible.

- *moyenne* ( $0,2$  à  $0,4$ ) : concerne les caractères moyennement soumis à l'effet additif. L'héritabilité est considérée comme moyenne alors que la part de l'environnement demeure prépondérante.

- *élevée* : ( $>0,4$ ) : le caractère est considéré comme fortement soumis aux effets génétiques. Le rôle de l'hérédité est, à 40 %, largement suffisant pour permettre une sélection efficace.

## 2- Quand doit-on suspecter qu'une anomalie est héréditaire ? (40, 57, 58)

Pour parler de probabilité de transmission héréditaire d'une anomalie, il faut qu'un certain nombre d'éléments relatifs à la clinique et aux modalités d'apparition soient observés.

### 21- Signes cliniques

#### ➤ Examen clinique, évolution

Les anomalies observées doivent avoir une localisation et un aspect typique, apparaître à un moment donné de la vie de l'animal, avoir une évolution prévisible dans le temps.

#### ➤ Similitude avec d'autres races ou variétés dans une même espèce

L'affection recensée doit rappeler par ses manifestations celles déjà observées et connues comme héréditaires de façon indiscutable dans une autre race ou variété.

### 22- Modalités d'apparition

#### ➤ Permettant de suspecter un déterminisme héréditaire

La race dans laquelle une anomalie est suspectée comme héréditaire doit être plus fréquemment atteinte par cette anomalie que ses homologues de la même espèce, avec un nombre d'individus atteints allant en augmentant dans cette même race.

Les individus apparentés sont plus fréquemment atteints que ceux qui ne le sont pas.

#### ➤ Permettant de s'orienter vers un type de déterminisme héréditaire

- Lorsque des individus atteints sont issus de parents indemnes, ou d'accouplements entre sujets sains et sujets atteints, et que, accouplés entre eux, les sujets atteints ne donnent que des sujets atteints, on doit penser à une anomalie transmise sur le **mode autosomique récessif**.
- Lorsque tout sujet atteint a au moins un de ses parents atteint, que les accouplements entre individus sains et individus affectés donnent statistiquement moitié de produits sains et moitiés de produits affectés (les homozygotes sont rares), que deux sujets affectés engendrent certains de leurs produits sains, on doit penser à une **anomalie transmise sur le mode autosomique dominant**.



- Lorsqu'il y a co-existence des deux modes précédemment décrits, on doit penser à un **déterminisme autosomique dominant à pénétrance incomplète**.
- Lorsque la plupart du temps seuls les mâles (issus de femelles porteuses) expriment l'anomalie, et que l'anomalie est exceptionnellement détectée chez les femelles (homozygotes récessives), on doit penser à une **anomalie récessive liée au sexe**.
- Lorsque aucune des configurations précédentes ne peut être retenue, on peut penser à un **déterminisme polygénique**, chaque gène ayant un effet faible mais cumulatif : ce type d'hérédité conditionne le degré de prévalence de l'anomalie, dont le degré d'expression s'exprime sous l'influence des conditions du milieu.

### 3- L'analyse des pedigrees (57)

Lorsqu'elle est possible dans de bonnes conditions, elle reste la méthode simple de référence pour établir le déterminisme génétique d'une maladie.

S'il existe des animaux atteints connus et répertoriés parmi les ascendants, l'examen de la généalogie, à condition de disposer de pedigrees informatifs, permet de suspecter le mode de transmission d'une affection héréditaire.

Le protocole de Lasley peut être utilisé ; il consiste en :

- L'établissement sur quatre générations de l'ascendance des chiens atteints
- La recherche des ancêtres communs aux chiens atteints :
  - o Pas d'ancêtre en commun : l'anomalie n'est sans doute pas héréditaire.
  - o Chaque chien atteint remonte à un ancêtre commun :
    - Par deux chaînes d'ascendance : **déterminisme autosomique récessif**
    - Par une seule chaîne d'ascendance : **déterminisme autosomique dominant**, ce dernier mode étant pratiquement toujours modulé par une pénétrance incomplète du gène en cause
    - D'une manière qui ne peut être considérée ni comme récessive, ni comme dominante : on peut alors envisager une **transmission polygénique**.

### 4- La génétique moléculaire (57)

Certains gènes responsables de maladies héréditaires ont déjà été identifiés chez le chien. Le nombre de maladies génétiques canines pour lesquelles le gène a été identifié s'élève en 2004 à une quarantaine.

Les connaissances acquises sur le génome canin et la sensibilisation des éleveurs et des vétérinaires au dépistage des affections héréditaires vont permettre dans les prochaines années d'augmenter considérablement ce nombre.

Les tests génétiques de dépistage permettent d'identifier, chez un animal atteint ou porteur, soit l'altération d'un gène donné, responsable de la maladie génétique, soit un marqueur génétique suffisamment proche du locus morbide pour qu'un allèle particulier de ce marqueur soit toujours co-transmis avec la maladie.

Les tests sont basés sur l'utilisation de l'amplification génique in vitro (polymerase chain reaction -PCR).

Ces tests peuvent être utilisés pour confirmer le diagnostic d'une maladie génétique porté par une suspicion clinique, ou pour du dépistage (identification des atteints ou porteurs en cas de survenue tardive de la maladie).

Pour réaliser ces tests, il faut :

- Connaître le gène altéré dans l'entité pathologique recherchée, ou à défaut la région du chromosome où se trouve le gène morbide.
- Disposer d'ADN, présent dans toutes les cellules nucléées d'un individu, qui peut être obtenu à partir de globules blancs du sang ou à partir des cellules de la muqueuse buccale (prélèvement par cytobrosse).

Ces tests sont fondés soit sur la liaison génétique entre marqueur et gène, soit sur la détection de la mutation délétère.

La première méthode n'est pas fiable à 100% car le marqueur peut être plus ou moins loin du gène muté responsable.

En revanche, si le gène et la mutation délétère sont connus, la seconde méthode permet d'identifier de manière certaine la mutation qui engendre la maladie.

## **II- MALADIES HEREDITAIRES ET A PREDISPOSITION RACIALE DU GOLDEN RETRIEVER**

### **A- APPAREIL LOCOMOTEUR**

Ce chapitre regroupe trois affections importantes par leur fréquence chez le Golden Retriever : la dysplasie de la hanche, la dysplasie du coude et l'ostéochondrite disséquante de l'épaule.

Le terme de dysplasie désigne un trouble du développement d'un organe, d'un tissu ou d'un appareil.

#### **1- La dysplasie coxo-fémorale**

##### 11- Définition

La dysplasie coxo-fémorale (D.C.F.) est, d'après la définition de la C.S.I. (Commission Scientifique Internationale consacrée à l'étude de la D.C.F.), un « trouble du développement de la hanche, engendrant une instabilité de l'articulation ».

La D.C.F. est ainsi caractérisée par un développement anormal de l'articulation coxo-fémorale qui induit une mauvaise coaptation de la tête fémorale dans l'acetabulum. Cette anomalie s'accompagne d'une instabilité articulaire, d'une laxité des ligaments maintenant l'articulation, d'une déformation de la tête du fémur et de l'acetabulum et secondairement de l'apparition d'arthrose (135).

##### 12- Epidémiologie

La D.C.F. est décrite dans pratiquement toutes les races de chien, mais elle se rencontre préférentiellement chez les races de taille moyenne, de grande taille, et chez les races géantes.

Le Golden Retriever est une race particulièrement affectée par la dysplasie de la hanche.

Le tableau I rapporte la proportion de chiens dysplasiques selon leur race. Les valeurs proviennent de l'Orthopedic Foundation for Animals (O.F.A) qui gère, sur l'ensemble des Etats-Unis, le dépistage radiographique de la dysplasie de la hanche. Les valeurs présentées sont probablement inférieures aux valeurs réelles car les clichés radiographiques présentant des lésions évidentes de D.C.F. ne lui sont pas tous adressés (28).

**Tableau I : Résultats des lectures de l'O.F.A. d'après Corley (50).  
Races les plus représentées dans la D.C.F.**

<b>Race</b>	<b>% de dysplasie</b>	<b>N lectures</b>
Saint Bernard	48,10	1129
Bull Mastiff	31,20	926
Terre-Neuve	30,50	4795
Stafforshire terrier	29,70	360
Bouvier Bernois	25,50	2491
<b>Golden Retriever</b>	<b>23,50</b>	<b>44025</b>
Mastiff	23,40	1291
Rottweiler	23,30	37497
Setter Gordon	23,10	2645
Chow-chow	22,80	2447
Schnauzer géant	22,60	1945
Setter anglais	22,30	3459

La quasi-totalité des publications ne rapportent aucune prédisposition sexuelle (107, 150). Les troubles cliniques apparaissent généralement chez le chiot entre 4 et 8 mois.

### 13- Etiologie

En 1967, Hutt (100, 101) a proposé une approche non mendélienne du problème de la transmission de la D.C.F. : la dysplasie doit être considérée comme un caractère héréditaire quantitatif, et de ce fait, répondant à un modèle génétique particulier où de nombreux gènes interviennent, ainsi que l'environnement.

#### a- Transmission héréditaire

Le caractère héréditaire de la D.C.F. est parfaitement établi, le nombre de publications qui lui sont consacrées est particulièrement important (68, 76, 92, 100).

L'hérédité est multifactorielle polygénique, c'est-à-dire que la transmission dépend de l'action cumulative et de l'interaction de plusieurs gènes. La transmission du caractère « dysplasie » par un chien phénotypiquement normal et la présence de chiots normaux dans la descendance de parents dysplasiques font, de plus, penser à l'existence d'un gène épistatique (non allélomorphe) et modifié par des facteurs environnementaux comme c'est généralement le cas dans les affections polygéniques.

L'héritabilité de la D.C.F., calculée pour différentes races, est comprise entre 0,13 et 0,68 (91, 183). En ce qui concerne le Golden, selon une étude de Swenson et coll. publiée en 1997 (183), l'héritabilité du caractère D.C.F. se situe entre 0,34 et 0,47 selon la méthode de calcul. L'héritabilité de ce caractère est intermédiaire par rapport à d'autres races, ce qui implique une influence non négligeable du milieu (28).

## b- Facteurs environnementaux

### ➤ Facteurs alimentaires

La suralimentation, en terme d'apports globaux, est un facteur prédisposant. Elle interviendrait, en premier lieu, par le biais d'une augmentation de la vitesse de croissance du chiot et donc par une sollicitation mécanique excessive d'une hanche encore immature (28).

L'excès d'apport calcique chez le chiot entraînerait secondairement un hypoparathyroïdisme chronique, qui serait à l'origine d'un retard de la maturation osseuse ainsi que cartilagineuse, provoquant une anomalie de l'ossification enchondrale. Ceci favoriserait l'expression de la D.C.F.(28).

Par contre, il n'y aurait pas, chez le Golden Retriever, d'influence de l'apport protéique ni de l'apport glucidique de la ration alimentaire (190).

### ➤ Facteurs mécaniques

L'incidence de l'exercice est ambiguë. Un exercice intensif et précoce pourrait aggraver des lésions de dysplasie préexistantes. En revanche, un exercice modéré, parce qu'il entretient une certaine masse musculaire, serait nécessaire, pour prévenir une éventuelle aggravation de la laxité articulaire secondaire à l'amyotrophie.

## c- Race et conformation

En comparant la conformation des races les plus atteintes à celle des races les moins atteintes, Riser (159) établit le prototype du chien dysplasique :

### **Taille :**

- race de grande taille
- os épais, de large diamètre
- tête large et de grand format

### **Type de corps :**

- corps lourd et trapu
- thorax peu profond, « en forme de tonneau »
- peau mal ajustée, épaisse et plissée
- graisse sous-cutanée en excès
- articulations instables, ligaments et tendons faibles
- démarche lente, incoordonnée et maladroite

### **Mode de croissance :**

- croissance précoce et rapide
- maturités physique et sexuelle précoces

Il est à noter que certains de ces caractères correspondent tout à fait à ceux du Golden Retriever...

## 14- Signes cliniques

L'évolution clinique de la D.C.F. est composée de quatre étapes successives (1) :

### ◇ *Avant 6-8 mois*

L'animal présente une anomalie de la démarche (« chaloupement » du train arrière, mobilisation simultanée des postérieurs lors de la course, asymétrie de la position assise...), qui résulte de la laxité articulaire, et dans laquelle n'interviennent généralement pas de phénomènes douloureux.

### ◇ *Entre 6-8 mois et 12 mois*

L'apparition du phénomène douloureux entraîne l'apparition d'une boiterie d'un ou des deux postérieurs qui cause une impotence fonctionnelle plus ou moins grande (refus de descendre les marches, de sauter,...).

### ◇ *Vers 10-12 mois*

Il est fréquent d'assister à une amélioration spontanée de ces symptômes. Le handicap résiduel est très variable, et chez certains individus, la démarche redevient parfaitement normale.

### ◇ *Plus ou moins tardivement*

La boiterie est susceptible de réapparaître, en raison du développement d'un phénomène arthrosique consécutif aux perturbations biomécaniques de l'articulation coxo-fémorale.

Il existe cependant une variabilité individuelle extrême dans l'importance du trouble locomoteur, qui n'est pas toujours proportionnelle à l'importance des lésions radiologiques de la dysplasie. Cet aspect polymorphe de la traduction clinique et radiographique explique les difficultés d'envisager un diagnostic clinique précoce de la D.C.F. Il est aussi fréquemment à l'origine d'incompréhensions de la part des propriétaires, lorsque l'on détecte radiographiquement la présence d'une D.C.F. chez un animal qui ne manifeste aucun trouble locomoteur.

## 15- Diagnostic

### a- Diagnostic clinique

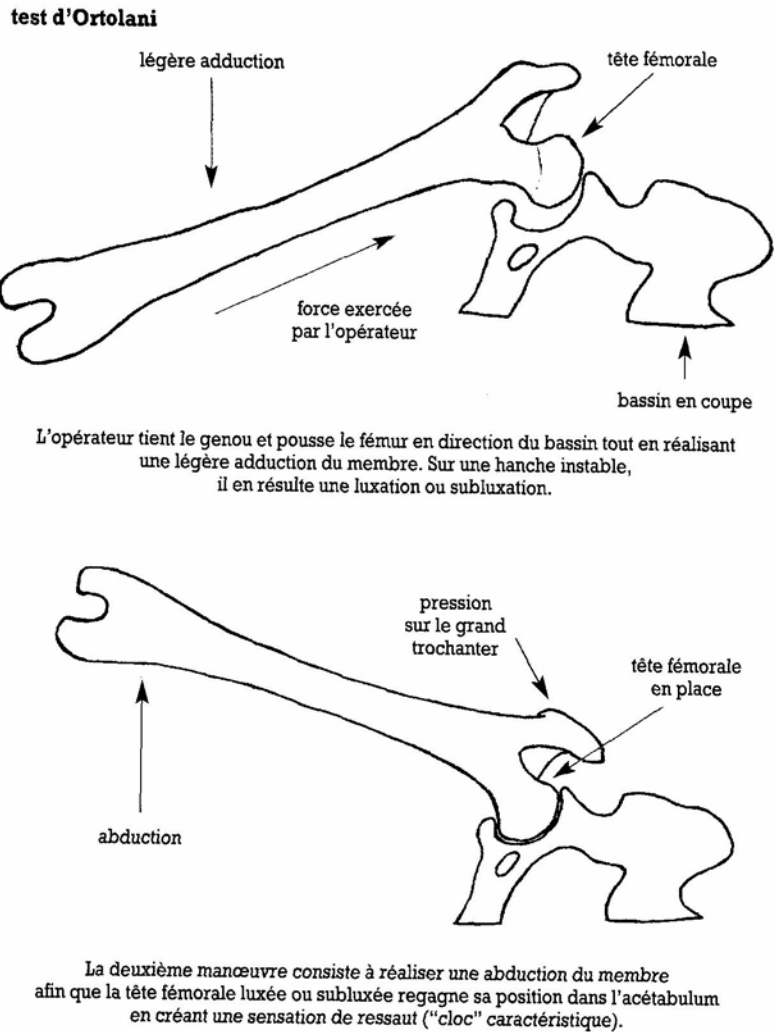
Il existe un certain nombre d'éléments cliniques de suspicion : douleur à l'extension et à l'abduction-extension de la hanche, troubles locomoteurs du train postérieur...

Le diagnostic peut être clinique : la mise en évidence d'une hyperlaxité articulaire, par la réalisation du test d'Ortolani, permet de conclure à une dysplasie de la hanche.

#### ➤ Le test d'Ortolani

L'animal est placé en décubitus latéral, le membre à tester en position dorsale et la hanche fléchie à 90°.

La réalisation de ce test est détaillée sur la figure 6.



*Figure 6 : Représentation schématique du test d'Ortolani (102)*

Un test d'Ortolani positif signe une instabilité anormale de la hanche. Il a une valeur qualitative et non quantitative. Il existe peu de faux positifs, donc la spécificité du test est bonne ; en revanche, il existe de nombreux faux négatifs : 85 % à 6 à 10 semaines d'âge, 37 % à 16 à 18 semaines d'âge et 7 % à un an (102). La sensibilité du test d'Ortolani est donc insuffisante chez de jeunes animaux.

La mise en évidence de la laxité par le signe d'Ortolani nécessite parfois le recours à un examen sous anesthésie.

L'examen radiographique est nécessaire pour établir un bilan lésionnel et pour grader la sévérité de la D.C.F.

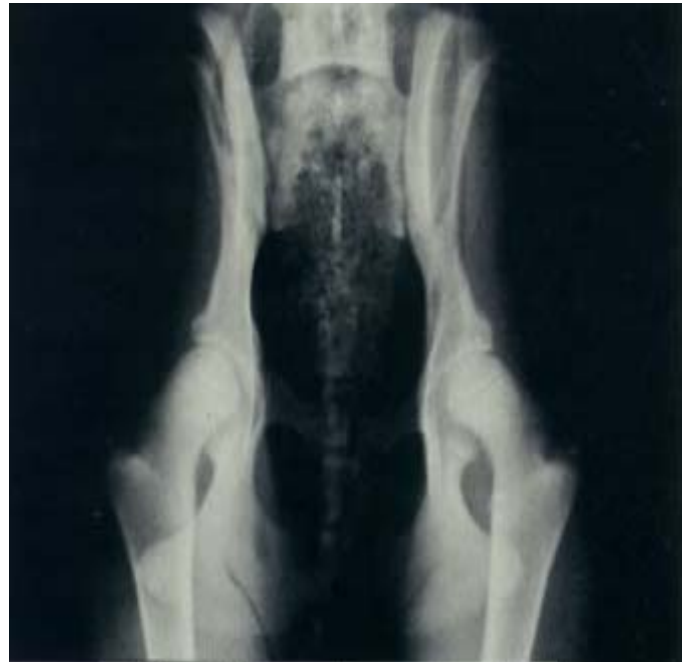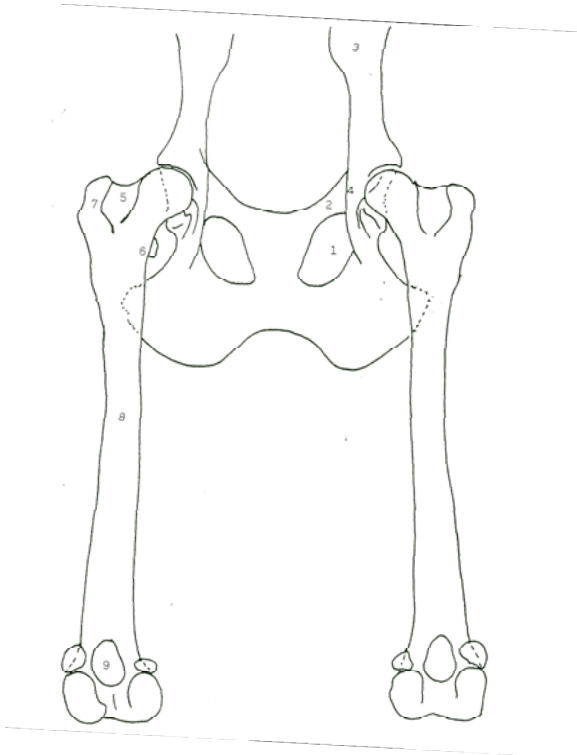
#### b- Diagnostic radiographique

Les critères actuels du diagnostic ont été clairement définis dès 1961 par l'O.F.A. aux Etats-Unis et par la Fédération Canine Internationale en Europe (1).

Le cliché « standard » est effectué sur l'animal en décubitus dorsal, membres postérieurs en extension complète, parallèles entre eux, au rachis et à la table de radiographie. Une rotation

interne des grassets amène les rotules « au zénith » afin de compenser l'antéversion du col fémoral. Le bassin doit être parfaitement de face sur le cliché.

Les critères de qualité des clichés radiographiques sont résumés sur la figure 7.



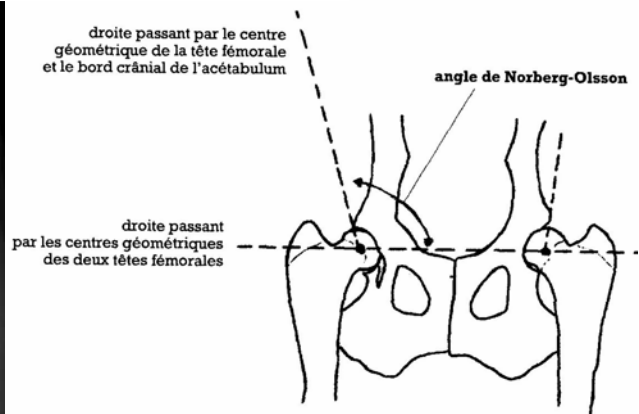
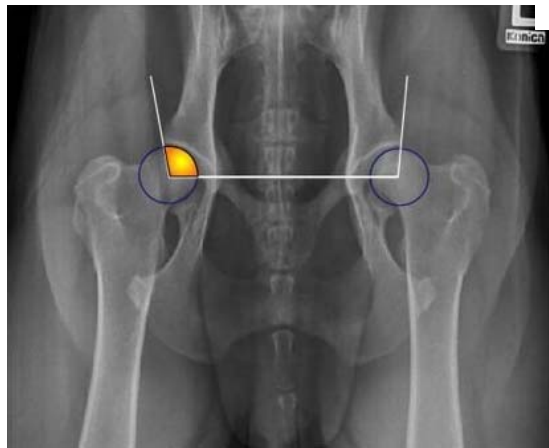
- |                                  |  |
|----------------------------------|--|
| 1- Foramens ovalaires identiques | 6- Petit trochanter                            |
| 2- Branche acétabulaire du pubis | 7- Grand trochanter                            |
| 3- Ilium                         | 8- Fémurs (parallèles et dans l'axe vertébral) |
| 4- Image de l'épine ischiatique  | 9- Rotules (au zénith)                         |
| 5- Fosse trochantérienne         |  |

*Figure 7 : Position recherchée pour la radiographie standard des hanches (203)*

*Figure 8 : Radiographie standard de hanches saines (203)*

Une fois les radiographies obtenues, des cercles calibrés sont appliqués sur les têtes fémorales afin d'en déterminer les centres géométriques. Ces deux centres sont ensuite réunis par une droite. Pour chaque hanche on trace ensuite une droite passant par le centre géométrique de la tête fémorale et par le bord crânio-latéral du sourcil acétabulaire. L'angle obtenu entre les deux droites forme l'angle de Norberg-Olsson ou angle de couverture acétabulaire crânial, comme le montrent les figures 9 et 10. Cet angle reflète la tendance de l'articulation coxo-fémorale à se subluser.





*Figures 9 et 10 : Radiographie et représentation schématique de l'angle de Norberg-Olsson (102)*

L'erreur de positionnement du centre de la tête fémorale peut biaiser le résultat de l'angle mesuré.

L'angle de Norberg-Olsson peut difficilement être utilisé avant l'âge de 1 an. Selon l'étude de Jessen (103), l'examen par la méthode conventionnelle des clichés réalisés à 6 mois permet de détecter 16 % des D.C.F., contre 70 à 80 % pour les radiographies effectuées à 12 mois et 92 à 95 % si le cliché est effectué à 2 ans.

Ainsi la Fédération Cynotechnique Internationale (F.C.I.) recommande un âge minimal de 1 an pour les clichés officiels.

L'animal est ensuite classé dans l'une des 5 catégories de la classification de la F.C.I. (A, B, C, D, E) en fonction de la position de la tête fémorale dans la cavité acétabulaire, de l'aspect de l'interligne articulaire, des éventuels remaniements arthrosiques secondaires, de la valeur de l'angle de Norberg-Olsson.

**Stade A : indemne de dysplasie :** la coaptation entre la tête fémorale et l'acétabulum est parfaite, et l'angle de Norberg-Olsson est supérieur à 105°.

**Stade B : hanche sensiblement normale :** soit l'angle de Norberg-Olsson est supérieur ou égal à 105° et la coaptation entre la tête fémorale et l'acétabulum est imparfaite, soit l'angle de Norberg-Olsson est compris entre 100 et 105° et la coaptation est bonne.

**Stade C : dysplasie légère :** l'angle de Norberg-Olsson est compris entre 100 et 105° et la coaptation entre la tête fémorale et l'acétabulum est imparfaite. Il peut y avoir un peu d'arthrose sur l'acétabulum, le col ou la tête fémorale.

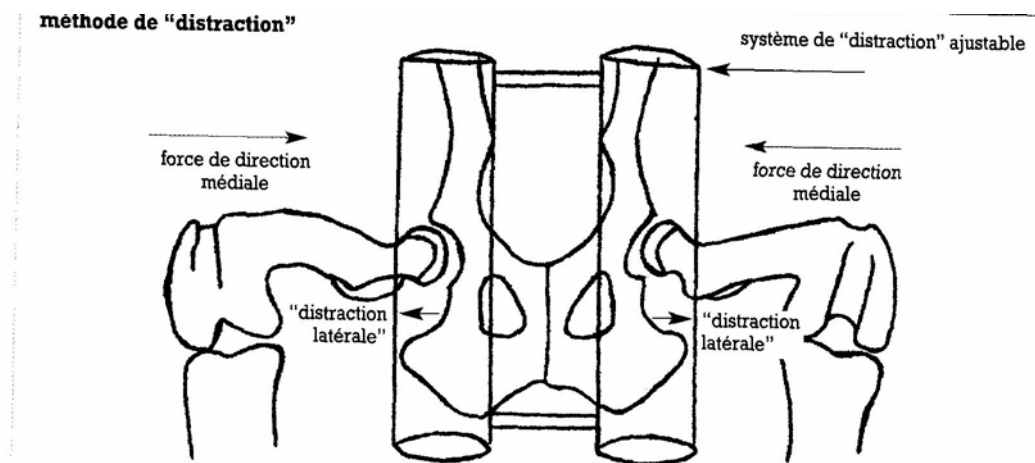
**Stade D : dysplasie moyenne :** l'angle de Norberg-Olsson est compris entre 90 et 100° et la congruence est mauvaise ; de plus on peut noter des modifications du rebord acétabulaire crânio-latéral. On peut également noter des signes d'arthrose.

**Stade E : dysplasie sévère :** l'angle de Norberg-Olsson est inférieur à 90° et une luxation ou une subluxation articulaire avec d'éventuels signes majeurs d'arthrose sont observés.

Seuls les animaux côtés **A**, **B** ou **C** peuvent entrer dans une grille de sélection.

Cependant les limites à l'interprétation radiographique tiennent au fait que la position « standard » recentre beaucoup de têtes fémorales dans l'acetabulum (178). De nombreuses dysplasies décelables (chez l'animal de 12 mois) uniquement par l'existence d'une hyperlaxité articulaire restent indétectées. Des individus atteints peuvent donc être utilisés comme reproducteurs. Pour beaucoup d'auteurs, ceci explique le seuil de D.C.F. sur lequel bute généralement l'amélioration du taux de dysplasies au sein d'une population.

Ainsi de nouvelles techniques radiographiques ont été mises au point afin de mieux appréhender la laxité articulaire, comme par exemple la radiographie des hanches en « distraction », ou méthode dite de « Pennhip » (102), décrite dans la figure 11. Cette méthode, mise au point par Smith, fait l'objet d'un brevet et nécessite une formation spécifique.



*Figure 11 : Représentation schématique du système en « distraction » en place (17)*  
 Un système de « distraction » ajustable est placé entre les membres postérieurs et est fermement appliqué contre la partie ventrale du bassin. La distance entre les 2 barres du « distracteur » correspond à la distance interacetabulaire. Les hanches doivent être maintenues dans une position pratiquement physiologique, les genoux fléchis à 90°. L'opérateur attrape les membres au niveau du tarse et exerce une force de direction médiale sur les genoux. Le « distracteur » agit alors comme un bras de levier qui convertit en une force de « distraction » latérale sur les hanches.

Cette méthode permet la mesure d'un « index en distraction », I, avec  $I = d / r$ , où :

- d, distance entre les centres géométriques de l'acetabulum et de la tête fémorale
- r, rayon de la tête fémorale

La F.C.I. recommande un âge minimal d'un an pour les clichés officiels. Cependant, l'éleveur doit pouvoir sélectionner précocement les individus en fonction de l'état futur des articulations coxo-fémorales. Smith (177) montre une corrélation étroite entre un faible index de laxité articulaire à 16 semaines, et l'absence de dysplasie sur les clichés standards à l'âge adulte.

### En bref :

- Le test d'Ortolani ne sera interprété que s'il est positif.
- L'angle de Norberg-Olsson est difficilement utilisable chez de jeunes chiots.
- La méthode de distraction est une technique radiographique complémentaire pour un diagnostic précoce de la D.C.F. Cependant elle nécessite une formation spécifique...

## 16- Traitements

Le traitement a pour but de permettre à l'animal de retrouver une locomotion normale, en supprimant la douleur, et en évitant si possible le développement ultérieur du phénomène arthrosique.

### a- Traitement médical

Il vise l'amélioration de la qualité de vie de l'animal et la prévention de l'arthrose. Il repose ainsi sur l'administration d'anti-inflammatoires non stéroïdiens d'une part, et sur la prescription de substances visant à modifier le cours de la maladie arthrosique tels que les glycosaminoglycanes et les acides gras polyinsaturés (oméga 3).

Un traitement hygiénique visant à diminuer la surcharge pondérale de l'animal doit être mis en place. Les Golden Retrievers ont une propension à la sur-alimentation et à l'obésité. Dès le plus jeune âge, rationner l'animal est primordial. Il est important que les éleveurs et vétérinaires sensibilisent bien les futurs propriétaires. Une alimentation industrielle permettra d'éviter un déséquilibre minéral ou vitaminique.

Par ailleurs un exercice modéré et progressif peut prévenir l'apparition d'une dysplasie.

### b- Traitement chirurgical

#### ➤ Traitement antalgique

La **myectomie des pectinés** permet certes de soulager l'animal, mais ne modifiera pas sa démarche. L'efficacité est rapide et remarquable, mais malheureusement très souvent temporaire (6 mois à 2 ans). De plus, l'apparition de complications de type arthrosique peut empêcher de recourir à des interventions de chirurgie correctrice.

#### ➤ Traitements visant à corriger la biomécanique articulaire

La **triple ostéotomie pelvienne** a pour but d'isoler l'acetabulum afin de le faire pivoter ventro-latéralement pour rétablir une couverture acétabulaire correcte et une meilleure répartition des pressions sur le cartilage articulaire. Les trois ostéotomies sont pratiquées au niveau de l'aile de l'ilium, de la branche acétabulaire du pubis et de la table ischiatique. Une fixation par plaque est ensuite réalisée en imprimant une rotation de l'ordre de 20° du massif acétabulaire.

L'**ostéotomie de varisation**, qui correspond à une ostéotomie fémorale, est généralement pratiquée dans les cas de *coxa valga* (ouverture exacerbée de l'angle céphalo-cervico-diaphysaire).

Lorsque l'angulation à récupérer est importante, les 2 techniques peuvent être associées.

Elles vont souvent de pair avec une amélioration fonctionnelle rapide. Il apparaît cependant que ces procédés ne garantissent pas contre l'installation d'un processus arthrosique ultérieur, même si l'on peut estimer que ce dernier est moins péjoratif sur le plan fonctionnel que si l'on n'était pas intervenu chirurgicalement (1).

### ➤ Traitement palliatif

Lorsque la déformation des profils articulaires détermine une mauvaise congruence ou s'il existe un processus arthrosique, les interventions chirurgicales précédentes ne sont plus indiquées.

Le recours à la **prothèse totale de la hanche** est envisageable compte tenu de l'âge de l'animal, de la motivation et des possibilités financières du propriétaire.

La **résection - arthroplastie de la tête et du col du fémur**, solution de dernier recours, donne des résultats souvent peu satisfaisants chez des animaux de grand gabarit tels que le Golden.

### 17- Prophylaxie

L'hérédité du caractère dysplasie de la hanche est comprise entre 0,34 et 0,47 (183). La prophylaxie doit donc reposer sur des considérations environnementales mais aussi génétiques.

Les efforts sur la sélection concernent naturellement les éleveurs et zootechniciens, qui se doivent de retirer de la reproduction les animaux dysplasiques. Cependant les moyens diagnostiques de dysplasie de la hanche utilisés à l'heure actuelle sont insuffisants pour permettre une sélection précoce et fiable des reproducteurs. Les radiographies en position forcée développées depuis quelques années laissent espérer une possibilité de diagnostic précoce de la dysplasie et semblent plus fiables que les techniques conventionnelles.

### 18- Les recours légaux concernant l'achat d'un animal dysplasique (1)

La D.C.F. est inscrite sur la liste des vices rédhibitoires canins par la loi du 22 juin 1989.

Dans le cadre des dispositifs concernant les vices rédhibitoires du Code Rural, il y a une présomption irréfragable de gravité et d'antériorité du vice à la vente.

Le diagnostic de la D.C.F. est radiologique ; pour l'évaluation du stade de dysplasie, il convient de se référer à la codification réalisée par la F.C.I. (stades A à E). Les experts s'accordent à dire que c'est à partir du stade C (dysplasie légère) que la dysplasie commence à être motif de réhabilitation, car l'animal à ce stade est censé être porteur de gènes responsables de la dysplasie.

La législation sur les vices rédhibitoires n'est applicable - en saisissant le tribunal d'instance du lieu de résidence de l'animal - que si le diagnostic de la D.C.F. est effectué dans les 30 jours qui suivent l'achat de l'animal ; cependant, tout cliché réalisé avant l'âge d'1 an, pour des animaux vendus avant cet âge, pourra être pris en considération. Mais les conditions d'installation de l'affection et les moyens de diagnostic actuels permettent rarement d'engager ce type d'action.

Il est possible d'engager une action en nullité de vente pour erreur sur la qualité substantielle de l'animal acheté, qui ne peut satisfaire à l'usage auquel il est destiné. Le délai pour intenter une action est alors de 5 ans.

L'expérience prouve qu'il est souvent préférable d'obtenir un accord amiable avec le vendeur que de se lancer dans une procédure coûteuse, dont le résultat n'est pas toujours garanti.

## 2- La dysplasie du coude

### 21- Définition

Sous le terme de « dysplasie du coude », on désigne un ensemble d'affections résultant d'une anomalie de développement de l'articulation huméro-radio-ulnaire. Elle regroupe au moins 4 affections distinctes, toutes génératrices d'arthrose secondaire (1) :

- l'ostéochondrite disséquante du condyle médial (OCD)
- la non union du processus anconé (NUPA)
- la fragmentation du processus coronoïde médial de l'ulna (FPC)
- l'incongruence articulaire (IA)

Il est admis que, même si ces affections sont différentes, les processus pathogéniques aboutissant à celle-ci sont très similaires, et auraient une même cause : un défaut de développement de l'articulation huméro-radio-ulnaire.

### 22- Epidémiologie

#### ➤ Race

Les races les plus souvent citées comme affectées par la dysplasie du coude sont de taille intermédiaire et de poids élevé. L'incidence est plus importante dans les races : Bouvier Bernois, Golden Retriever, Labrador Retriever, Rottweiler et Berger Allemand (1, 63).

Par ailleurs, les différentes formes de dysplasie ne sont pas également réparties dans toutes les races atteintes. Selon une étude de J. Grondalen & T. Grondalen (80), les Golden Retrievers seraient aussi bien affectés par la FPC que par l'OCD, et 39 % des Golden atteints de dysplasie du coude auraient une FPC associée à une OCD. Il est à noter que l'affection la plus fréquemment rencontrée, de loin, chez les autres races est la FPC, l'OCD n'ayant une prévalence que mineure.

#### ➤ Age

L'apparition des symptômes concerne des individus dont l'âge se situe entre 4 et 6 mois (23) ou 5 et 8 mois (1).

#### ➤ Sexe

La littérature évoque souvent le sex-ratio de la dysplasie du coude ; il est de l'ordre de 2/1 à 3/1 : les mâles sont 2 à 3 fois plus touchés que les femelles (23, 84, 155). Par ailleurs les mâles sont plus sévèrement atteints.

### 23- Etiologie

Les facteurs responsables de l'anomalie de croissance de la surface articulaire sont à la fois génétiques et environnementaux.

#### a- Transmission héréditaire

Les facteurs génétiques peuvent intervenir sur la rapidité de croissance, la conformation des surfaces articulaires, ou le synchronisme des croissances radiale et ulnaire (1).

En 1990, S. Guthrie et H.G. Pidduck (84) ont réalisé une étude sur les chiens du « Guide Dogs for the Blind Association » (GDBA), organisme détenant le plus de chiens en Angleterre ; l'étude a porté sur les Golden Retrievers, les Labradors et leurs différents croisements. Il en est ressorti que l'incidence dans la descendance de mêmes parents était plus faible que celle

attendue dans le cas d'une transmission sur un mode unifactoriel. Il s'agirait d'une hérédité multifactorielle ou polygénique.

Cette hypothèse a été confirmée par une étude de G.A. Padgett et coll. (138) ; par ailleurs, la FPC et l'OCD seraient génétiquement indépendantes.

L'héritabilité de la dysplasie du coude, toutes races confondues, varie, en fonction des publications et des modes de calculs, de 10,4 % à 77 % (81). Chez le Golden, l'héritabilité a été estimée entre 30 % et 40 % (1).

#### b- Facteurs environnementaux

Ils sont du même ordre que ceux mis en cause dans la dysplasie de la hanche.

Les principaux facteurs environnementaux ayant un impact sur la dysplasie du coude sont d'ordre alimentaire et traumatique : alimentation hyperénergétique ou trop riche en calcium, traumatismes articulaires minimes et répétés (hyperactivité de l'animal, surcharge pondérale) (1).

### 24- Signes cliniques

La boiterie apparaît en général aux alentours de 4 à 6 mois. Elle peut faire suite à un traumatisme mais généralement elle apparaît d'emblée sur un mode chronique et souvent sous forme d'une boiterie intermittente (63). La démarche peut être caractérisée par un excès de supination des deux mains. A l'arrêt, ces animaux se placent fréquemment avec l'extrémité du membre en rotation externe. Des modifications de conformation ou de volume du coude peuvent être remarquées (amyotrophie ou inflammation).

La mobilisation du coude est souvent douloureuse notamment en hyperextension, mais l'absence de douleur ne permet pas d'exclure une dysplasie du coude car cette douleur est parfois discrète et intermittente.

Lors de fragmentation du processus coronoïde, le test de Campbell est positif : la palpation pression du ligament collatéral médial mis sous tension par une rotation externe de la main, carpe fléchi à 90°, est généralement douloureuse.

De plus, la palpation des culs-de-sac articulaires permet de révéler d'éventuelles modifications de taille, de consistance ou une déformation. Lors de dysplasie du coude, il est fréquent de noter une tuméfaction de l'articulation et un épaississement de la capsule articulaire (23).

Les animaux les plus sévèrement atteints peuvent refuser l'exercice, et demeurer assis ou couchés la majorité du temps.

### 25- Diagnostic

#### a- Diagnostic épidémiologique et clinique

Les différentes formes de dysplasie du coude affectent les Golden généralement entre 4 et 6 mois ; cependant, l'affection peut intéresser des animaux plus âgés qui n'ont pas présenté de boiterie, ou chez lesquels la boiterie a pu passer inaperçue. Les mâles sont plus susceptibles d'être atteints.

La surcharge pondérale accentue l'expression de la boiterie et les lésions associées. Le type d'alimentation peut éventuellement apporter quelques informations : un déséquilibre phosphocalcique ou des excès énergétiques ou protéiques peuvent favoriser l'apparition d'affections en relation avec l'ossification endochondrale comme l'OCD.

Des commémoratifs de boiterie associés à une palpation-pression et à une mobilisation du coude douloureux devront orienter le diagnostic vers une dysplasie du coude.

#### b- Examens complémentaires

##### ➤ La radiographie

La méthode de lecture des radios des coudes, bien qu'ayant été définie par l'I.E.W.G. (International Elbow Working Group) en Janvier 1999, est loin de faire l'objet d'une aussi grande vulgarisation que celle utilisée pour la lecture des radios des hanches. La grille se divise en cinq niveaux :

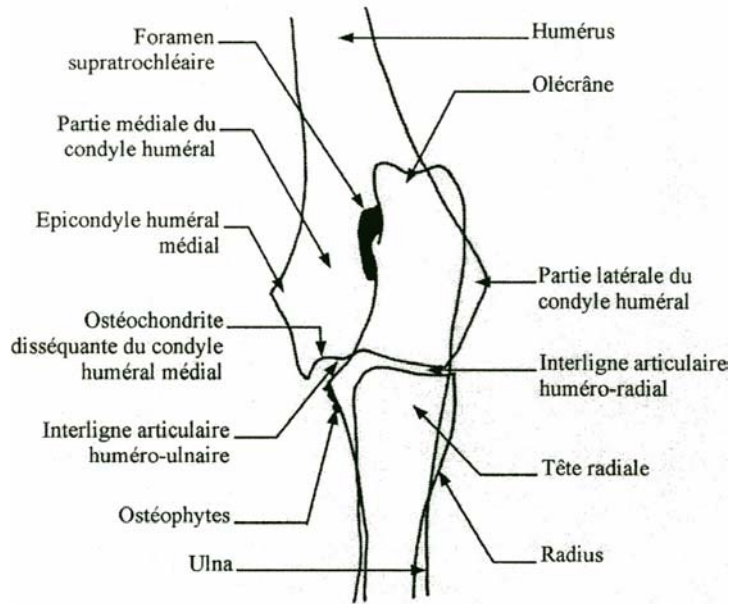
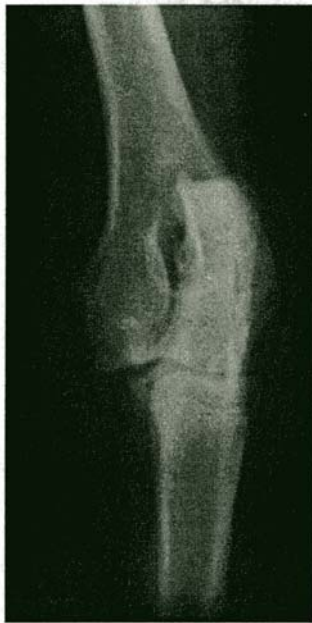- **Grade 0 : Normal** : coude normal
- **Grade SL (Stade Limite) : Presque normal** : coude présentant de très légers défauts
- **Grade 1 : Acceptable** : arthrose légère et ostéophytes de taille inférieure à 2 mm
- **Grade 2 : Dysplasie moyenne** : arthrose modérée et ostéophytes de taille comprise entre 2 et 5 mm
- **Grade 3 : Dysplasie sévère** : arthrose sévère et ostéophytes de taille supérieure à 5 mm

En règle générale, seuls les trois premiers niveaux (grades 0, SL et 1) permettent l'entrée dans une grille de sélection par l'obtention d'un "W", et les sujets cotés 1 ne peuvent se reproduire qu'avec des sujets cotés 0.

Quelque soit l'affection, les deux coudes doivent être radiographiés car les lésions recherchées sont souvent bilatérales. Cependant il faut savoir que la radiographie du coude est un examen assez difficile en raison des nombreuses superpositions osseuses. Il est difficile d'identifier avec précision le processus coronoïde médial.

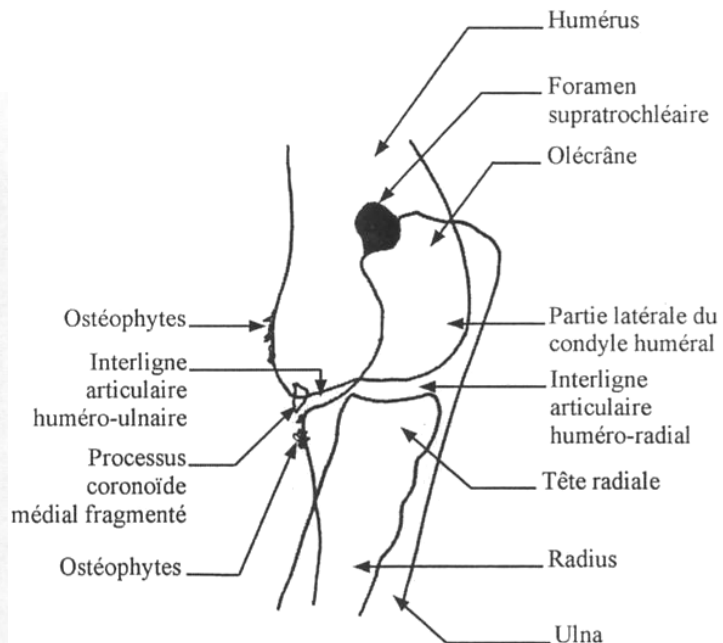
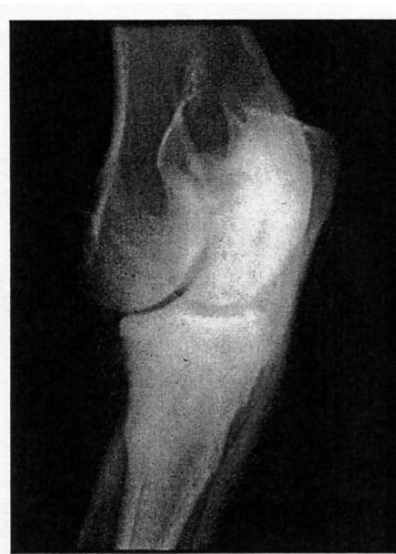Les incidences radiographiques nécessaires au diagnostic sont variables en fonction du type de dysplasie du coude recherché. L'OCD et la FPC étant les 2 affections largement dominantes chez le Golden Retriever, il est nécessaire d'envisager leur examen radiographique (1).

- **L'OCD** : lors d'OCD du condyle médial, la radiographie en incidence crânio-caudale légèrement oblique médialement, obtenue en réalisant une rotation interne de 25° par rapport à la position de face, révèle habituellement un défaut d'os sous-chondral en zone d'appui du condyle huméral médial ; cette anomalie est matérialisée par une zone radiotransparente avec une ostéosclérose périphérique. Le volet cartilagineux détaché peut être ossifié et parfois radiovisible. Une arthrose peut être présente sur la surface proximale du processus anconé, sur la surface médiale de l'épicondyle médial ou sur la tête du radius.



*Figure 12 : Radiographie et représentation schématique d'une OCD - Incidence crânio-caudale à obliquité latéro-médiale (63)*

- **La FPC** : le diagnostic clinique de FPC est plus difficile car l'image du ou des fragment(s) détachés se superpose avec celle d'autres structures osseuses. Dans certains cas, le fragment peut être apparent sur un cliché en incidence crânio-caudale ou crânio-caudale oblique médialement.

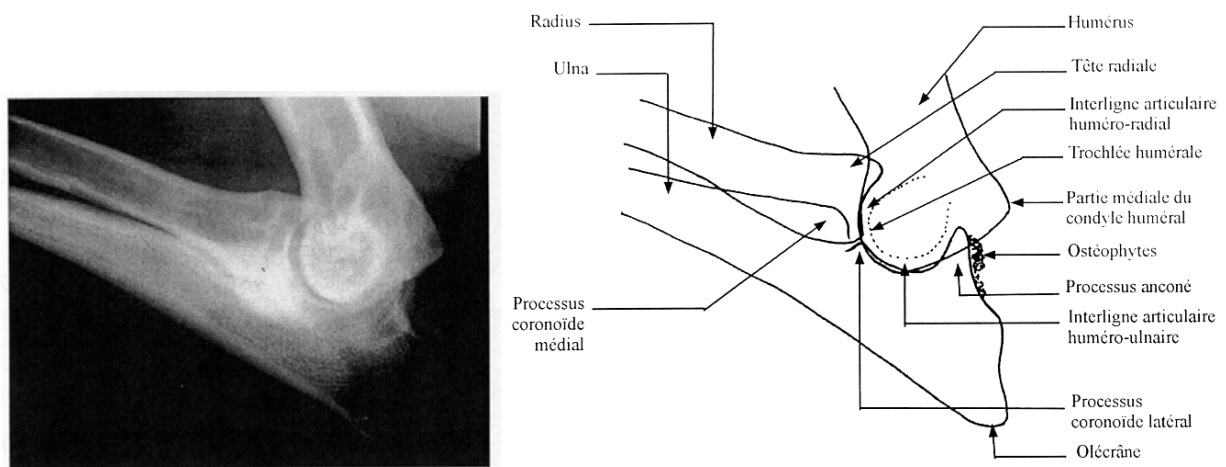


*Figure 13 : Radiographie et schéma représentant une FPC - Incidence crânio-caudale à obliquité latéro-médiale - (63)*

Des lésions arthrosiques peuvent être observées. Les premiers signes d'arthrose à apparaître se situent sur le rebord proximal du processus anconé. Ils correspondent à une irrégularité du bord osseux et sont visibles sur une radiographie du coude en position fléchie, pour annuler la



superposition du processus anconé et du condyle médial. La figure 14 illustre un processus arthrosique lors de dysplasie du coude.



*Figure 14 : Radiographie et représentation schématique d'une ostéophytose sur un coude – Incidence médio-latérale en hyperflexion (63)*

Ainsi dans les plans d'éradication de cette affection, il est recommandé d'effectuer au moins deux radiographies du coude :

- incidence médio-latérale coude fléchi
- incidence crânio-caudale légèrement oblique médialement

#### ➤ La tomodensitométrie

La tomodensitométrie (scanner) présente l'avantage de rendre visible le processus coronoïde ulnaire, sans superposition avec le radius et l'humérus. Selon une étude comparative de Van Bree (193), la tomodensitométrie offre une nette supériorité diagnostique ; elle a une fiabilité de 88,2 % contre 23,5 % pour la radiographie (33).

#### ➤ L'arthroscopie

L'arthroscopie permet l'observation du processus coronoïde et de la surface articulaire du condyle médial. Elle offre une évaluation aisée de la position, du nombre et de la taille des fragments de processus coronoïde qui peuvent être déplacés ou non, et de l'intégrité du condyle huméral médial.

Dans 20 % des cas, des signes de FPC n'apparaissant pas à la radiographie sont mis en évidence à l'arthroscopie (23). Les limites de l'arthroscopie tiennent au coût du matériel indispensable à sa réalisation. Cet acte très technique nécessite par ailleurs une expérience opératoire solide pour être concluant (1).

## 26- Traitement

### a- Traitement conservateur

Avant tout, un traitement hygiénique est nécessaire : éviter la suralimentation, corriger les déséquilibres alimentaires, proscrire l'exercice intensif.

L'administration d'anti-inflammatoires semble suffisante pour soulager les animaux ne souffrant que d'une boiterie légère (1) ; l'association à des chondroprotecteurs freinerait la dégradation cartilagineuse. L'effet réel de ces produits sur une arthrose largement installée reste cependant sujet à controverses (22).

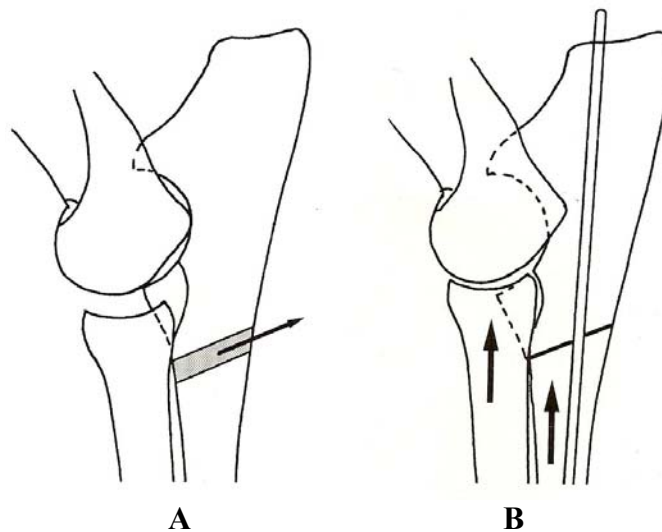
## b- Traitement chirurgical

### ➤ La fragmentation du processus coronoïde et l'ostéochondrite disséquante du condyle médial

Le traitement est le même pour ces deux affections. Il doit être systématique et mis en place le plus précocement possible.

L'abord artriculaire est médial, les modes d'accès à l'articulation sont nombreux. L'articulation est soigneusement inspectée et les éléments détachés ou fragmentés sont excisés ; s'ensuit un rinçage abondant.

Etant donné que la FPC apparaît lors de surcharge mécanique du processus coronoïde médial associée à une incongruence articulaire, J.F. Bardet, en 1992, postule qu'une ostéotomie ulnaire proximale de raccourcissement, associée au traitement chirurgical précédent, améliorerait le devenir clinique (8).



*Figure 15 : Représentation schématique de l'ostéotomie ulnaire proximale de raccourcissement utilisée dans les cas de FPC (5)*

*A : ostéotomie ulnaire proximale. La taille du fragment d'ulna ôté doit être au moins égale à l'interligne huméro-radial.*

*B : mise en place d'une broche centro-médullaire dans l'ulna. La réduction est maintenue par la traction des muscles brachial et biceps pendant la marche.*

### ➤ La non union du processus anconé

Le traitement chirurgical le plus souvent pratiqué consiste en l'exérèse du fragment ; mais celle-ci génère une instabilité articulaire responsable d'une arthrose secondaire. Le pronostic fonctionnel doit donc être réservé.

D'autres méthodes consistent en la fixation du processus anconé par une vis de traction (20). Cette technique est difficile à réaliser et nécessite que le site de non union ne soit pas trop remanié pour une fixation optimale et une cicatrisation ultérieure. Souvent associé à une incongruence à ulna trop court, il est dans ces cas nécessaire d'associer une ostéotomie oblique de l'ulna.

### ➤ L'incongruence articulaire

Son traitement chirurgical est souvent associé à celui de la NUPA et de la FPC. Lors d'un asynchronisme de croissance radio-ulnaire, l'objectif du traitement chirurgical est de rétablir la congruence articulaire.

- Lors de radius court, une ostectomie ulnaire de raccourcissement est pratiquée.
- Lors de radius long, une ostéotomie ulnaire est effectuée ; elle permet, par la traction du triceps brachial, de produire une bascule caudale et une remontée du fragment proximal.

Le pronostic lors du traitement chirurgical de dysplasie du coude dépend fortement du degré d'arthrose lors de l'intervention chirurgicale. Relativement bon lorsque le traitement est précoce, le pronostic reste très mauvais lorsque l'arthrose est déjà installée.

## 27- Prophylaxie

Comme pour la dysplasie de la hanche, la prophylaxie repose sur la sélection génétique mais également sur des efforts environnementaux.

L'hérédité de la dysplasie du coude étant estimée entre 30 et 40 % chez le Golden Retriever, J. Grondalen et F. Lingaas prévoient un progrès génétique relativement lent avec une sélection de masse (81). Ils proposent d'étudier le statut des coudes des apparentés et de mettre en œuvre une sélection basée sur un « indice du coude » de façon à obtenir un progrès plus rapide.

De même, un contrôle des reproducteurs peut être effectué. Pour cela G.A. Padgett et coll. (138) conseillent de ne pas mettre à la reproduction :

- les chiens atteints
- les chiens ayant des descendants atteints
- les chiens phénotypiquement sains mais avec des apparentés du 1<sup>er</sup> degré atteints (dans la mesure du possible).

En ce qui concerne les efforts au niveau de l'environnement de l'animal, on se reportera à ceux donnés pour la dysplasie de la hanche.

## 3- Ostéochondrose et ostéochondrite disséquante (OCD) de l'épaule

### 31- Définition

L'ostéochondrose est une affection osseuse caractérisée par un défaut d'ossification enchondrale du cartilage articulaire chez l'animal en croissance, produisant une augmentation localisée de l'épaisseur du cartilage. Si ce trouble persiste, le stade d'ostéochondrite disséquante (OCD) est atteint : un volet cartilagineux se détache et produit une inflammation de l'articulation pouvant conduire à la formation d'une souris articulaire. La lésion se situe sur la partie caudale de la tête humérale (38).

### 32- Epidémiologie

L'ostéochondrite disséquante de l'épaule affecte quasi-exclusivement les races dont le poids adulte est supérieur à 20 kg (12, 41, 66). Le Golden Retriever apparaît dans de nombreuses publications comme étant une des races les plus affectées (38, 112, 114).

En tant que trouble de l'ossification enchondrale, les ostéochondroses ne peuvent apparaître que sur un cartilage en croissance et de ce fait uniquement chez le chiot ; l'âge d'apparition des symptômes se situe entre 4 et 10 mois (66), avec un âge moyen de 5-6 mois.

Il existe une prédisposition sexuelle : les mâles sont généralement 2 à 3 fois plus exposés que les femelles (38, 66). Cette prédisposition s'explique par le rôle des hormones sexuelles sur le cartilage de croissance et par la rapidité de croissance supérieure des mâles (41).

Les ostéochondrites disséquantes sont parfois associées à d'autres troubles de croissance (dysplasie coxo-fémorale, panostéite...). Elles sont bilatérales dans au moins 50 % des cas (66).

### 33- Etiologie

L'étiologie de l'ostéochondrose de l'épaule demeure actuellement incertaine et complexe. L'origine multifactorielle est incontestable et semble conditionnée par la rapidité de croissance.

Les facteurs incriminés sont de nature génétique et environnementale.

#### a- Transmission héréditaire

Actuellement, on ne peut pas affirmer avec certitude l'hérédité, mais on ne peut pas renier une tendance familiale. De plus, les facteurs génétiques interviennent de manière indirecte puisqu'ils conditionnent la vitesse de croissance, le gain de poids, la conformation et le comportement de chaque animal ; ces facteurs sont en effet susceptibles d'aggraver les contraintes mécaniques s'exerçant sur le cartilage (41).

#### b- Facteurs environnementaux

##### ➤ Facteurs alimentaires

Les déséquilibres nutritionnels semblent favoriser l'installation d'une ostéochondrose de deux manières (66) :

- un apport alimentaire hyperénergétique et en excès ; cette suralimentation accélère la croissance et le gain de poids des animaux.
- un apport calcique excessif à l'origine d'un hypercalcitonisme induirait un arrêt de l'ossification enchondrale.

##### ➤ Facteurs mécaniques

Les traumatismes articulaires jouent un rôle indiscutable car la lésion d'ostéochondrite se localise au niveau des zones sollicitées mécaniquement : la lésion se développe à l'endroit où la partie caudale de la scapula entre en contact avec la tête humérale, en fin d'extension articulaire. Mais il n'est pas encore défini si ce facteur est déclenchant ou aggravant.

### 34- Signes cliniques

Le premier symptôme de l'ostéochondrose de l'épaule, celui qui va alerter le propriétaire, est une boiterie du membre antérieur, se développant de manière insidieuse ; cette boiterie s'aggrave en quelques semaines à quelques mois (41). Il s'agit en général d'une boiterie d'appui, souvent exacerbée après l'exercice.

Lors de l'inspection de l'animal à l'arrêt, il peut être observé une amyotrophie des muscles supra-épineux et infra-épineux par manque d'utilisation du membre atteint. Lors de lésions bilatérales, il y a alors report du poids du corps sur les postérieurs.

La palpation-pression du cul-de-sac articulaire caudal révèle fréquemment une douleur plus marquée lorsque le membre est en extension (105). De même, la mobilisation de l'articulation révèle une douleur à l'hyperflexion mais surtout à l'hyperextension.

Dans les cas d'évolution plus avancés, on perçoit à la mobilisation passive du membre des crépitations révélatrices d'une arthrose secondaire (66).

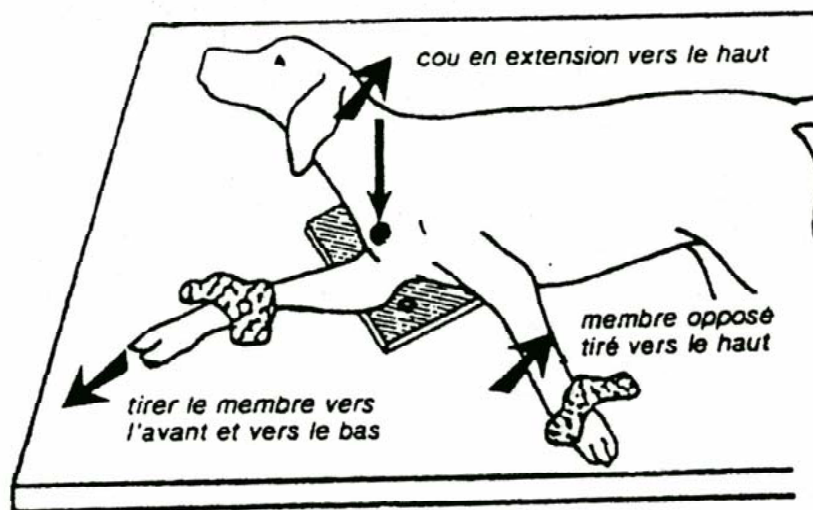
### 35- Diagnostic

L'ostéochondrite disséquante de l'épaule doit être suspectée sur un Golden Retriever de 4 à 10 mois présentant une boiterie d'apparition progressive associée à une amyotrophie et à des signes de synovite de l'articulation scapulo-humérale.

Pour confirmer le diagnostic, le clinicien doit recourir à la réalisation d'examens complémentaires appropriés.

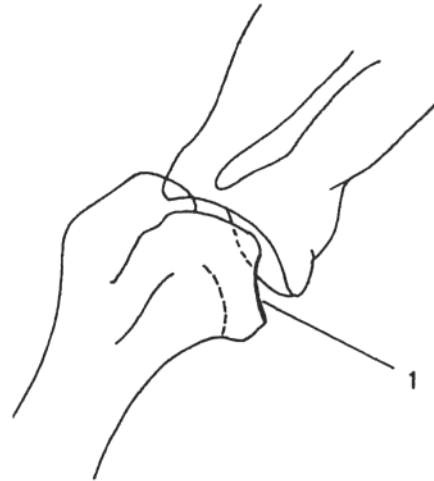
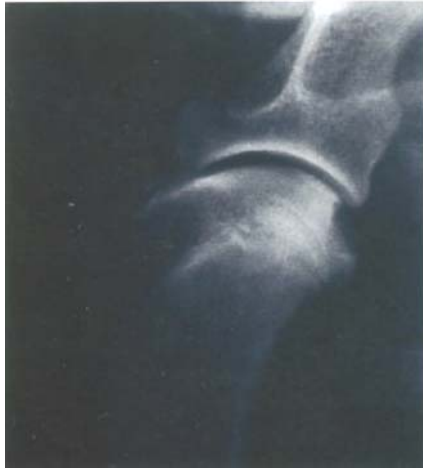#### a- La radiographie

Elle s'effectue en incidence médio-latérale ; l'animal est placé en décubitus latéral, le membre suspect plaqué contre la cassette, comme l'illustre la figure 16.



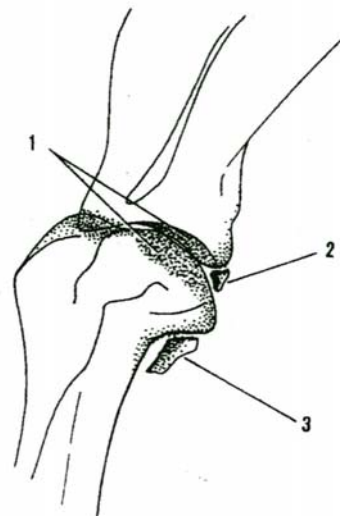
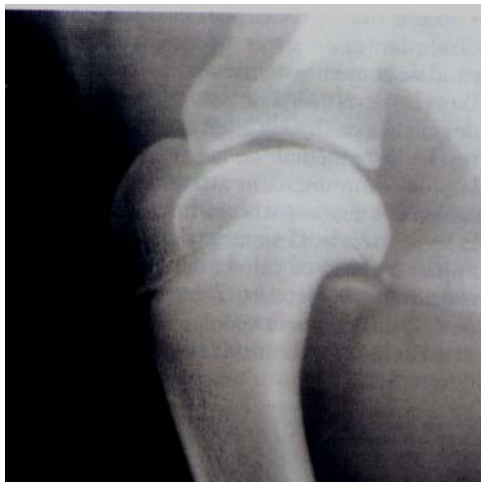*Figure 16 : Position du chien pour une radiographie de l'épaule d'après Morgan, Silverman et Zontine (129)*

Au stade débutant, la lésion apparaît sous la forme d'une concavité radiotransparente ou d'un aplatissement du contour de la tête humérale (figure 17). Ceci correspond à un défaut de production d'os sous-chondral. Il est à ce stade impossible de distinguer une ostéochondrose d'une ostéochondrite disséquante sur une radiographie sans préparation. La réalisation d'une arthrographie de l'épaule permet de dessiner le volet en partie détaché et ainsi de distinguer les deux stades d'évolution.



*Figure 17 : Radiographie, vue médio-latérale (66): ostéochondrite disséquante débutante de l'épaule. Une zone radiotransparente est nettement visible à mi-hauteur du bord caudal de l'articulation. 1 : méplat correspondant au défaut d'ossification endochondrale.*

Au stade avancé, l'os sous-chondral sous-jacent à la lésion peut se condenser. Le volet cartilagineux peut se minéraliser, et à terme se détacher pour former une souris mobile dans l'articulation. Des lésions d'arthrose secondaire apparaissent assez précocement sur la partie caudale de la cavité glénoïdale et sur la tête humérale, dans la région de son insertion capsulaire.



*Figure 18 : Radiographie, vue médio-latérale (66) : ostéochondrite disséquante ancienne de l'épaule. Le contour caudal de la tête humérale est aplati. Une souris articulaire est nettement visible dans le cul-de-sac synovial caudal. 1- Densification de l'os sous-chondral. 2- Osselet libre. 3- Chondromatose synoviale.*

La radiographie sans préparation est l'examen de base en cas de suspicion d'ostéochondrose de l'épaule. C'est un examen simple et peu coûteux, mais qui peut quand même nécessiter la tranquillisation de l'animal pour obtenir une position optimale lors de la prise du cliché.

## b- Autres examens complémentaires

En cas d'échec, le recours à d'autres examens peut être indispensable (41) :

- **L'échographie** permet de visualiser le défaut d'ossification de la tête humérale et de localiser une éventuelle souris articulaire
- **L'arthrographie** complète bien l'examen radiographique, elle permet aussi la visualisation d'une souris articulaire.
- **L'arthroscopie** est une technique assez récente qui demande au praticien un investissement intellectuel (formation longue) et financier. Cet examen présente en tout cas l'intérêt d'être à la fois diagnostique et thérapeutique.

## 36- Traitement

Il peut être médical, mais il est essentiellement chirurgical.

### a- Traitement médical

Le traitement médical est un traitement conservateur reposant sur des recommandations hygiéniques (confinement et repos stricts, régime alimentaire correctement équilibré) et soutenu par l'administration d'anti-inflammatoires pour lutter contre la douleur (66, 105). Le recours aux anti-inflammatoires n'est que palliatif et ne peut être mis en œuvre plus d'un mois.

Le traitement médical ne se justifie que (41) :

- pour un jeune chien (moins de 6 mois)
- présentant des signes cliniques discrets
- et une lésion radiologique de petite taille

Il est formellement contre-indiqué quand une souris articulaire est présente et lorsque la boiterie persiste depuis plus de 6 semaines chez un animal de plus de 7 ou 8 mois.

### b- Traitement chirurgical

Les objectifs de la chirurgie sont :

- d'éliminer les fragments de cartilage ou les souris qui contrarient mécaniquement le jeu articulaire et entretiennent la synovite.
- de calmer la synovite par lavage articulaire, qui élimine les médiateurs chimiques de l'inflammation et les fragments articulaires de petite taille.
- de permettre le comblement de la perte cartilagineuse en favorisant la revascularisation nécessaire à la production d'un fibro-cartilage cicatriciel.
- de prévenir l'arthrose en évitant une synovite chronique.

La voie d'abord conseillée pour l'arthrotomie est caudo-latérale (12, 66). Cependant cet abord a pour inconvénient de n'offrir qu'un accès limité à l'articulation, ce qui n'en permet pas toujours un examen complet et aisé. Le recours à l'arthroscopie a alors tout son intérêt : la voie d'abord est d'abord crânio-latérale (41) pour le système d'irrigation puis caudo-latérale pour l'inspection de l'articulation. L'exploration de la quasi-totalité de l'articulation scapulo-humérale est possible et on peut accéder plus particulièrement aux parties caudale et latérale de l'articulation, là où se situent les lésions recherchées.

### 37- Prophylaxie

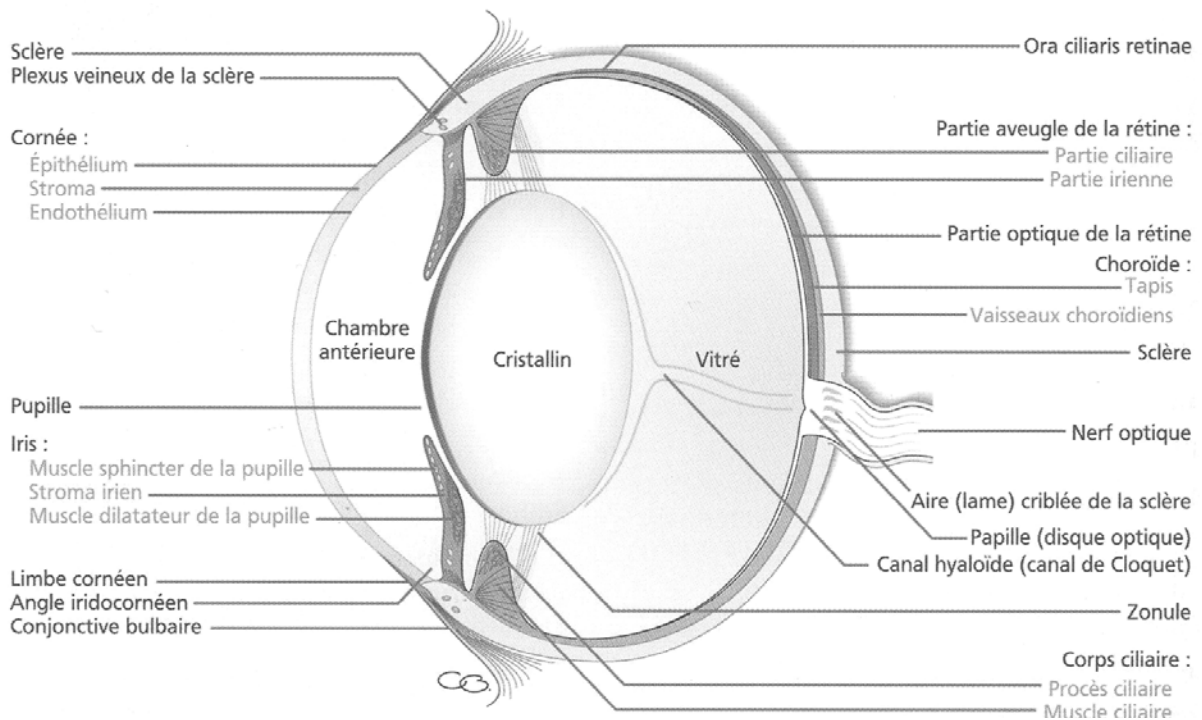
La prévention de l'ostéochondrose de l'épaule est difficile en l'absence d'une connaissance précise de l'étiologie. Il faut au moins conseiller d'éviter la suralimentation et les excès calciques au cours de la phase de croissance maximale.

Bien que l'origine génétique ne soit pas confirmée, il semble prudent d'éliminer de la reproduction les animaux présentant de telles lésions, ou ceux dont la descendance présente un fort taux d'ostéochondrose.



## B- OPHTALMOLOGIE

### I- RAPPELS ANATOMIQUES



*Figure 19 : Représentation schématique du bulbe de l'œil (45)*

## II- LES AFFECTIONS OCULAIRES HEREDITAIRES

### 1- Le globe oculaire

➤ La microphthalmie (39, 44, 119, 164)

La microphthalmie correspond à une diminution congénitale de la taille du globe oculaire. L'appréciation de la microphthalmie sans mesure échographique peut être délicate mais reste possible avec un examen ophtalmologique complet notamment en comparant l'axe horizontal de la cornée de l'œil suspect avec celui de l'œil sain.

Chez le Golden, elle est souvent associée à des anomalies oculaires multiples telles que la cataracte, la dysplasie de la rétine ou l'hypoplasie du nerf optique. En général, seule une partie de la portée est affectée. Dans de rares cas, la microphthalmie est le seul signe d'atteinte oculaire.

On suggère un mode de transmission autosomique récessif (119).

## 2- Les annexes oculaires

### 21- L'entropion

L'entropion est une rétroversion du bord palpébral, entraînant le contact des cils voire des poils avec la cornée, à l'origine d'une kératite.

On distingue 2 types d'entropion chez le Golden :

#### a- l'entropion spastique (39, 44, 119, 164)

C'est le plus fréquent, il touche les jeunes Golden pendant leur première année, la majorité des cas est diagnostiquée avant 5 mois. L'entropion affecte la paupière inférieure, partiellement ou en totalité. Dans les cas les plus sévères, le canthus latéral et la partie latérale de la paupière supérieure peuvent être atteints.

L'atteinte peut être uni- ou bilatérale. L'affection d'un œil ne signifie en rien que l'autre œil sera aussi sujet à un entropion.

**Transmission** : certains pensent que la transmission se fait selon un mode dominant, mais avec une expressivité et une pénétrance très variables.

**Signes cliniques** : ◇ certains sont fonctionnels :

- épiphora dû à une hypersécrétion lacrymale réflexe par la présence de cils et de poils sur la cornée

- blépharospasme

- photophobie dans le cas de lésion de la cornée

◇ d'autres sont physiques :

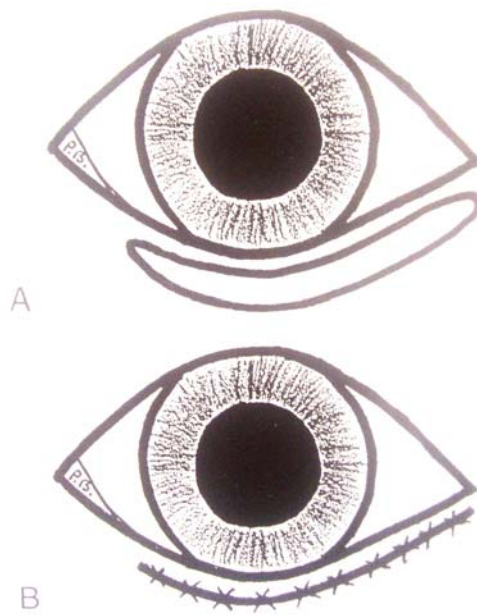
- enroulement du bord libre de la paupière discret ou sur plusieurs tours

- rougeur de la conjonctive, voire chemosis

- énophtalmie

- ulcère cornéen en cas d'atteinte sévère

**Traitement** : dans la majorité des cas, il est nécessaire de corriger l'entropion pour éviter toute affection de la cornée. Le traitement est chirurgical. Plusieurs techniques opératoires ont été mises au point pour corriger l'entropion, par exemple la correction par excision directe d'un lambeau cutané selon la technique de Hotz-Celsus.



*Figure 20 : Traitement de l'entropion par la technique de Hotz-Celsus. A. Un lambeau de peau et du muscle orbiculaire est enlevé. B. La plaie est suturée avec des points simples (71).*

b- l'entropion non spastique (39, 44)

Bien moins fréquente, cette forme atteint les jeunes chiens à tête étroite et globes oculaires enfoncés. Cette morphologie entraîne la formation d'une poche médio-canthale ainsi que la présence, parfois, d'un entropion médial de la paupière inférieure. La poche est une source d'irritation, notamment à cause de l'accumulation de débris. Une conjonctivite secondaire est alors observée.

**Prophylaxie** : si elle est appliquée, elle aura une action beaucoup plus bénéfique que le traitement, mais elle exige un revirement de la part des éleveurs. En effet, la transmission de l'entropion s'effectuerait selon un mode polygénique avec intervention des facteurs déterminant la conformation de la face et du crâne, ou selon un mode dominant avec expression et pénétrance variables. La prophylaxie est donc basée sur l'interdiction de faire reproduire des animaux présentant l'anomalie.

L'éleveur doit être consciencieux quant au choix de ses reproducteurs : il est souvent difficile, voire impossible, de détecter chez l'adulte un animal atteint traité très jeune.

22- L'ectropion (39, 44, 119, 164)

L'ectropion correspond à l'éversion de la paupière qui laisse voir la conjonctive. Il est toujours situé sur la paupière inférieure.

Il est constaté chez de jeunes chiens de moins d'1 an, généralement sur des mâles. Il est intermittent et disparaît dans la majorité des cas avec l'âge.

**Transmission** : inconnue

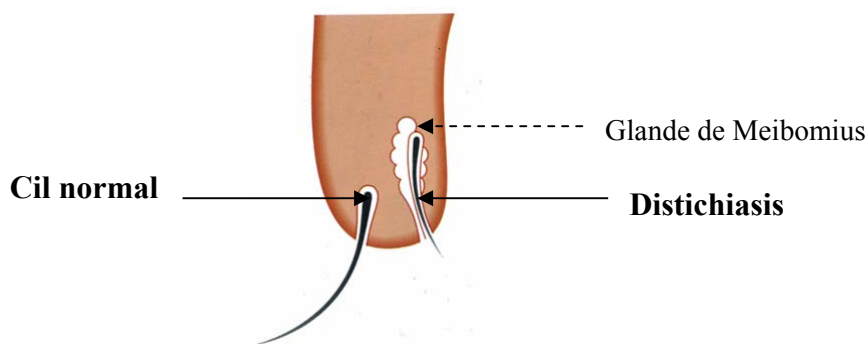
**Signes cliniques :** épiphora, conjonctivite, parfois associés à des lésions cornéennes. Le diagnostic est posé par la mise en évidence de l'éversion du bord libre palpébral.

**Traitement :** il est essentiellement chirurgical. Les techniques de correction sont variées et doivent être adaptées à l'importance de l'ectropion.

**Prophylaxie :** l'ectropion est généralement mieux toléré que l'entropion ; il convient tout de même de supprimer les animaux atteints de la reproduction.

### 23- Le distichiasis (39, 119, 164)

Le distichiasis est l'existence d'une rangée de cils surnuméraires, complète ou incomplète, issus des orifices des glandes de Meibomius, sur le bord libre des paupières.



*Figure 21 : Représentation schématique du distichiasis (45)*

Une forme mineure de distichiasis est fréquente chez le Golden de 6 mois et plus. Selon une étude, 30 % des chiens seraient affectés (164). Un ou plusieurs cils surnuméraires sont alors observés sur une ou sur les deux paupières. Souvent, la biomicroscopie seule permet le diagnostic.

**Transmission :** il semblerait que l'affection soit transmise selon un mode autosomique dominant (10).

**Signes cliniques :** généralement le Golden n'est pas gêné par cette forme mineure. On peut n'observer qu'un léger épiphora comme seul signe clinique.

**Traitement :** seulement en cas de gêne ou de signe clinique plus sévère (blépharospasme, ulcère récidivant). L'épilation n'est pas indiquée car la repousse du cil se fait en 4 semaines en moyenne. La cryothérapie est la technique la plus pratiquée lors de distichiasis.

**Prophylaxie :** les données génétiques sont très peu nombreuses. De plus, il est souvent impossible de détecter des animaux traités jeunes, et rappelons que cette affection est dans la grande majorité des cas asymptomatique. Ainsi, sélectionner des reproducteurs sur ce critère ne semble aujourd'hui pas la priorité.

### 3- La cornée

➤ Dégénérescence lipidique et calcique de la cornée antérieure du Golden Retriever  
(39, 45)

La cornée est normalement transparente, et cette transparence est conservée à la fois par un travail permanent de l'endothélium cornéen qui régule la quantité d'eau du stroma, mais également parce que les matériaux véhiculés à travers le stroma sont éliminés au prix d'un travail constant dans lequel interviennent les chaînes enzymatiques.

Chez le Golden Retriever, l'arrêt de ces transports par un déficit enzymatique héréditaire (on peut alors parler de dystrophie) peut conduire à l'accumulation de substances en quantité excessive dans la cornée, ce qui peut provoquer une perte de transparence.

Cette dégénérescence cornéenne est diagnostiquée sur des chiens jeunes, de moins de 3 ans, mais aussi de façon variable au cours de la vie de l'animal.

**Transmission** : inconnue

**Signes cliniques** : les lésions sont stromales, et bien que progressives et bilatérales, souvent asymétriques. Elle est limitée au début aux régions sous-épithéliales et stromales antérieures, et est rapidement accompagnée d'inflammation, de néovascularisation et enfin d'érosions épithéliales entraînant douleur, blépharospasme, épiphora et énophtalmie. Les opacités sont extrêmement denses (blanc nacré), affectent souvent la cornée périphérique en début d'évolution, plus rarement la cornée centrale.

**Diagnostic** : l'histochimie révèle la présence de sels calciques sous la membrane basale, alors que le stroma antérieur est envahi par des dépôts lipidiques micro-cristallins (cholestérol) ou non. Des réactions cellulaires apparaissent aux endroits où sont déposés cholestérol et calcium.

Cette évolution se fait indépendamment de toute maladie générale infectieuse ou métabolique, mais elle peut dans certains cas être associée à une hypercholestérolémie consécutive à une hypothyroïdie.

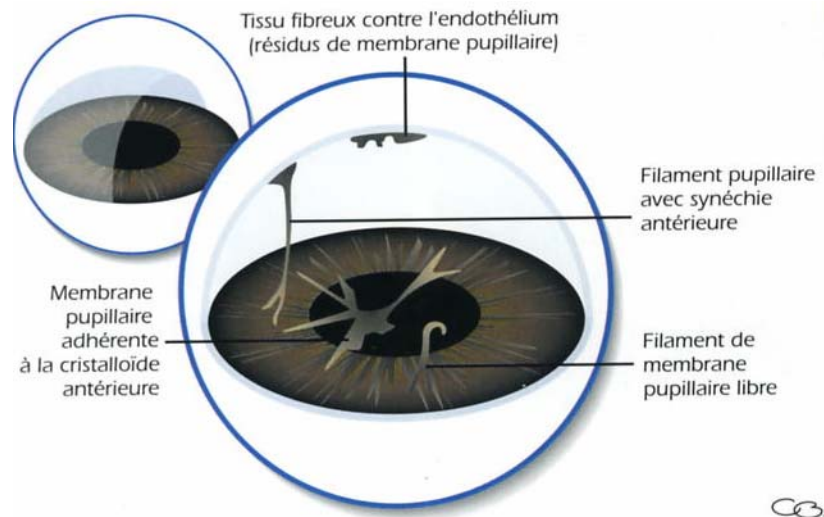
**Traitement** : il est préconisé une kératectomie superficielle si les opacités sont denses et étendues ou si une inflammation secondaire apparaît...

**Prophylaxie** : aucune

### 4- L'iris

#### 41- Persistance de la membrane pupillaire

Durant la vie embryonnaire, la face antérieure du cristallin est recouverte par un feuillet mésodermique, la membrane pupillaire. Cette tunique vascularisée qui nourrit le cristallin en croissance dégénère en fin de gestation pour disparaître totalement vers l'âge de 4 à 6 semaines. La persistance de la membrane pupillaire se traduit par la présence de reliquats membranaires sous forme de filaments plus ou moins nombreux et ténus, partant de la collerette irienne et pouvant avoir une extension variable.



*Figure 22 : Les différents aspects de la persistance de la membrane pupillaire (45)*

**Transmission** : inconnue

**Signes cliniques** : ce peut être une des causes d'opacification cornéenne congénitale. Cette opacification est néanmoins rarement assez étendue pour perturber la vision. Chez le Golden, seules des formes mineures (fibres libres ou irido-iriennes, pigmentations en petites taches de la cristalloïde antérieure) ont été observées.

Parfois, la membrane pupillaire peut s'étendre dans la chambre antérieure en formant des cordons tissulaires adhérents à la cornée. Il s'agit d'un leucome adhérent.

**Traitement** : la majorité des formes observées étant mineures, le traitement n'est pas justifié.

**Prophylaxie** : aucune

#### 42- Kystes iriens et irido-ciliaires (39, 45, 55, 164)

Les kystes sont généralement des masses de couleur brune, sphériques, soit isolés, soit en chapelet. Bruns sombres quand ils sont bien pigmentés, ils deviennent parfois translucides, très peu pigmentés. Ils peuvent se détacher et flotter librement dans le segment antérieur.

Selon la littérature, l'apparition préférentielle des kystes serait entre 2 et 4 ans d'âge (164) ou, selon d'autres sources, sur des chiens plus âgés, de 6 ans au moins (39).

Les kystes se forment préférentiellement à la face postérieure de l'iris médial - ils sont alors souvent multiples - puis peuvent pénétrer dans la chambre antérieure par la pupille, et soit rester attachés à l'iris, soit flotter librement dans la chambre antérieure et même adhérer à la surface postérieure de la cornée.

Selon une étude américaine, 52 % des Golden Retrievers atteints de glaucome auraient un ou plusieurs kystes iriens (55). La présence de kystes prédisposerait à l'apparition de glaucome : la masse du kyste entraînerait un déplacement de l'iris vers l'avant, ce qui diminuerait ou même fermerait l'angle irido-cornéen ; l'humeur aqueuse ne pouvant plus s'évacuer normalement, il y a alors augmentation de la pression intra-oculaire.

**Transmission** : inconnue

**Signes cliniques** : dans la majorité des cas, aucun signe clinique n'est observé. Le comportement visuel n'est pas altéré, sauf si un grand nombre de kystes occupe l'ouverture

pupillaire. Il est important de faire la différence entre un kyste irien et un mélanome de l'iris, qui est une masse noire située sur l'iris.

**Traitement** : le kyste est plus un défaut qu'un sérieux problème. Dans les rares cas où les kystes empêchent la vision, la chirurgie est indiquée. Pour l'instant, le risque d'apparition d'un glaucome secondaire n'est pas pris en compte.

**Prophylaxie** : bien qu'il y ait une prédilection de cette affection pour la race, aucun mode de transmission n'a été démontré. Les animaux atteints peuvent aujourd'hui être mis à la reproduction.

#### 43- Tumeur de l'iris et du corps ciliaire (39, 164)

Les Golden Retrievers semblent avoir un risque plus élevé de développer une tumeur de l'iris et du corps ciliaire que les autres races mais aucune modalité héréditaire n'a été démontrée. La tumeur se développe vers 2 ans d'âge.

#### 44- Uvéite antérieure pigmentaire

L'uvéite antérieure désigne une inflammation de l'iris et du corps ciliaire ou irido-cyclite. L'affection est généralement bilatérale et atteint le Golden adulte de 4,5 ans à 14,5 ans (166). L'uvéite du Golden se caractérise par une pigmentation de la cristalloïde antérieure et par la formation de fibrine dans la chambre antérieure. Les kystes iriens et irido-ciliaires seraient associés au développement d'une uvéite et d'un glaucome dans cette race (166). Sur un échantillon, 46 % des Golden atteints d'une uvéite antérieure présentent également un glaucome provoquant la cécité sur tous les chiens (sauf un) (166). Une synéchie postérieure est également observée dans 50 % des cas.

Ainsi cette observation complète et confirme les observations de Deehr et Dubielzig (55) - voir 42-

L'uvéite antérieure du Golden Retriever est largement décrite dans les pays anglo-saxons ; elle est rarement observée en France.

**Transmission** : inconnue

**Signes cliniques** : douleur, rougeur, œdème cornéen, myosis... L'observation des lésions confirme le diagnostic.

**Traitement** : il doit lutter contre l'uvéite mais aussi contre l'apparition du glaucome (166).

- Traitement de l'uvéite : corticostéroïdes locaux : acétate de prednisolone 1 %, et, dans les cas sévères avec formation de fibrine dans la chambre antérieure, de la bétaméthasone en injection sous-conjonctivale. Cependant, le traitement anti-inflammatoire est souvent insatisfaisant... L'azathioprine peut être administré en complément.

- Traitement du glaucome : malgré une intervention médicale ou chirurgicale, 46 % des yeux examinés sont devenus aveugles du fait du glaucome.

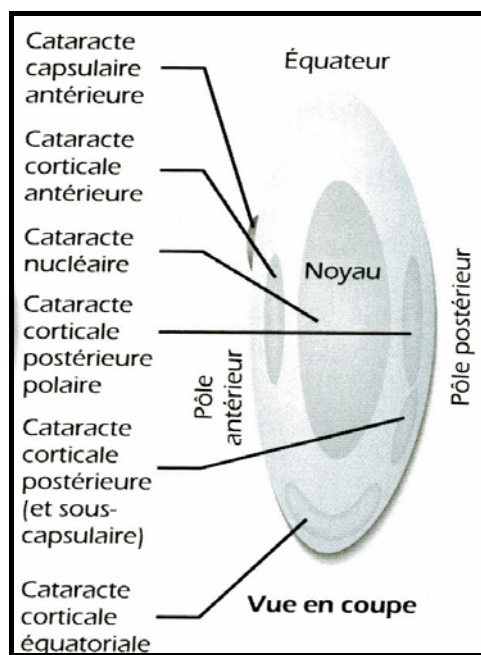
Ainsi le pronostic visuel des Golden Retrievers atteints d'une uvéite pigmentaire est réservé, en particulier lors de synéchie postérieure marquée et de formation de fibrine.

**Prophylaxie** : Bien qu'une transmission héréditaire ne soit pas aujourd'hui démontrée, il est conseillé d'éliminer les animaux atteints de la reproduction, du fait du pronostic sombre de cette affection.

## 5- Le cristallin

Les cataractes représentent un groupe important de désordres oculaires se manifestant par une opacification de tout ou partie du cristallin.

L'examen après obtention d'une mydriase pharmacologique et à l'aide de la lampe à fente permet de localiser la position de l'opacité à l'intérieur du cristallin. La cataracte peut ainsi être qualifiée selon sa topographie de cataracte corticale, nucléaire ou sous-capsulaire.



*Figure 23 : Classification biomicroscopique de la cataracte (44)*

### 51- Cataracte sous-capsulaire polaire postérieure

La cataracte sous-capsulaire polaire postérieure est la forme la plus fréquente de cataracte rencontrée dans la race. Il existe deux types cliniquement différents : une forme polaire postérieure non évolutive n'ayant pas de conséquence sur la vision, et une forme évolutive provoquant la cécité (11).

La forme non évolutive du Golden Retriever se caractérise par une petite opacité triangulaire ou en Y inversé en position sous capsulaire polaire postérieure, avec parfois une extension le long des lignes de suture. Le centre de la cataracte peut être clair mais avec des stries opaques. Dans des cas plus rares de forme évolutive, la cataracte est plus sérieuse et plus étendue ; elle peut devenir totale (11); la densité est souvent modérée et irrégulière, souvent seule la région polaire postérieure est visible. L'iris peut devenir sombre avec une résorption de matériel du cristallin. Il s'agit de séquelle d'uvéite phakoantigénique.

L'atteinte est bilatérale et symétrique, et lorsqu'un seul œil est atteint, l'autre le devient peu de temps après. La cataracte apparaît généralement sur des chiens entre 6 et 18 mois d'âge (164), au plus tard à 3 ans (39), voir 6,5 ans (164).

**Transmission** : le mode de transmission postulé est autosomique dominant. La pénétrance semble incomplète. Rubin (163) établit que l'opacité de forme triangulaire représente l'état hétérozygote (par rapport à la forme en Y inversé, qui serait l'état homozygote)... En tout cas, la pénétrance et l'expressivité sont variables.



**Signes cliniques** : il y a opacification du cristallin ; le diagnostic est donc facile mais il faut apprécier l'âge d'apparition, la distribution des opacités, la vitesse d'évolution, la bilatéralité des lésions, afin de déterminer s'il s'agit bien d'une cataracte héréditaire et sa forme. Le pronostic est bon pour les formes non évolutives, réservé pour les formes évolutives, plus rares.

**Traitement** : la chirurgie n'est indiquée que pour des chiens dont la vision est perturbée ou sera rapidement détériorée, avant que n'apparaissent des complications de la cataracte (uvéite des cataractes hypermatures : affection réactionnelle liée à la libération de protéines cristalliniennes) et si l'on est sûr que la rétine est fonctionnelle.

La chirurgie consiste à enlever le contenu du cristallin, c'est une phaco-exérèse. L'extraction extracapsulaire est l'intervention de référence, elle est réalisée par phaco-émulsification (fragmentation ultrasonique).

**Prophylaxie** : le contrôle est basé sur le fait que la transmission s'effectue selon un mode simple mendélien. La reproduction avec des animaux atteints est interdite (condition suffisante pour l'éradication d'une tare dominante).

#### 52- Autres types de cataractes

Une **cataracte corticale antérieure** peut apparaître chez des Goldens de 3 à 6 ans (164). Elle se manifeste par une opacification en stries du cortex antérieur, et ne provoque pas de troubles visuels.

Une **cataracte nucléaire** est également décrite (39). L'affection n'est ni invalidante ni évolutive.

## 6- Le fond d'œil

### 61- Atrophie Rétinienne Progressive (ARP) centrale

Cette affection, bilatérale, évolutive, correspond en fait à une Dystrophie de l'Épithélium Pigmentaire Rétinien. La dégénérescence des photorécepteurs, puis de toute la rétine neurosensorielle, est secondaire et consécutive. Cette affection entraîne une cécité initialement centrale, d'où sa dénomination (119).

L'ARP centrale est essentiellement connue au Royaume Uni, où elle est d'ailleurs assez banale (164). Elle est détectable sur fond d'œil entre 15 et 18 mois.

**Transmission** : elle serait transmise de façon autosomique dominante à pénétrance incomplète, mais comme dans d'autres races (Berger de Brie, Fox à poil dur, Setter anglais), les conditions du milieu pourraient être impliquées (10).

**Signes cliniques** : les troubles de la vision apparaissent entre 5 et 7 ans ; à ce stade, un objet lointain fixe n'est pas repéré alors que le même objet en mouvement l'est. La vision proche est moins affectée. Il y a perte de vision centrale et plus rarement cécité totale.

Les modifications ophtalmoscopiques sont décrites sous forme de tâches pigmentées brunes dans la zone du tapis, variables en taille, forme, nombre et densité. L'atteinte est bilatérale avec un décalage d'apparition entre les deux yeux. Le diagnostic est établi lors de l'examen ophtalmoscopique entre 3 et 4 ans.

Histologiquement, il y a une hypertrophie des cellules de l'épithélium pigmentaire qui se détachent de leur basale, leur cytoplasme est chargé d'inclusions pigmentaires qui fusionnent peu à peu (39).

**Traitement** : aucun traitement n'existe actuellement.

**Prophylaxie** : la tare est dominante à pénétrance incomplète. L'élimination des animaux affectés permettrait une éradication acceptable ; mais l'âge d'apparition tardive la rend difficile.

#### 62- Dysplasie de la rétine

C'est une anomalie de différenciation des couches rétinienne caractérisée par la formation, dans les formes bénignes, de plis et de rosettes, et dans les formes graves, de décollements. Cette affection héréditaire du Golden Retriever a été mise en évidence en Grande Bretagne en 1999 (52) ; Crispin observe une dysplasie rétinienne sur 3,13 % d'un échantillon de 4091 Goldens.

Il y aurait deux types de dysplasie de la rétine chez le Golden, en fonction de l'âge d'apparition : un type affecte les jeunes de 2 ans, tandis qu'une seconde forme est observée sur les chiens de 5 à 7 ans (164).

L'affection peut être uni- ou bilatérale. Dans l'étude de Crispin, 41 % des chiens ont une atteinte unilatérale (52) ; ceci est surprenant car, dans les autres races, la dysplasie rétinienne héréditaire est bilatérale (95). Les lésions sont souvent géographiques (notamment lors d'atteinte unilatérale), situées dans la zone du tapis, dorsalement par rapport à la papille. Les plis sont isolés ou multiples, linéaires ou en Y, ou sinueux, ou ovales, ou ronds, de couleur grise hyporéfléchissante et plutôt en zone du tapis (39); les lésions sont souvent associées à une élévation de la rétine. Une cataracte héréditaire a été observée associée à la dysplasie de la rétine sur quelques chiens (52).

Soulignons qu'une forme géographique de dysplasie rétinienne n'est pas obligatoirement une affection héréditaire ; elle peut être acquise (95).

**Transmission** : autosomique récessif

**Signes cliniques** : en général la vision n'est pas affectée. Un examen du fond d'œil est bien sûr nécessaire.

**Traitement** : aucun

**Prophylaxie** : la transmission étant récessive, il est conseillé d'éliminer du programme de reproduction les animaux atteints et les porteurs présumés.

#### 63- Colobome du nerf optique




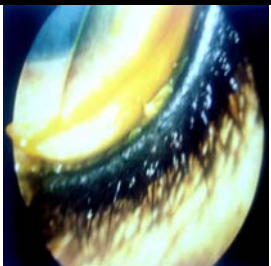
Le colobome du nerf optique résulte d'un défaut de soudure congénital de la cupule optique. Rubin rapporte 20 cas observés (164). L'hérédité n'a pas été vraiment mise en évidence. L'affection est uni- ou bilatérale. La fissure peut être en position typique (à 6 heures) ou dans les portions latérale ou médiale du disque.


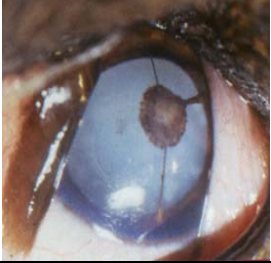
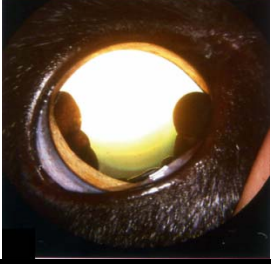
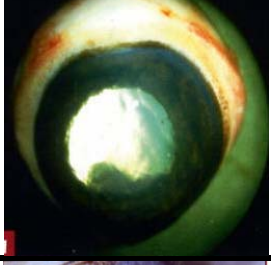
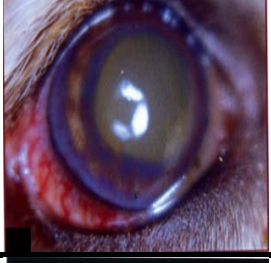
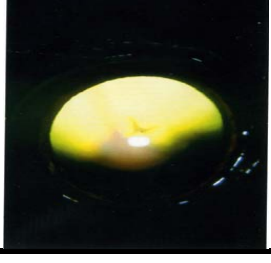
### 64- Micropapille (164)


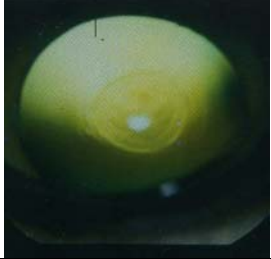


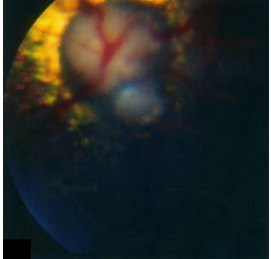
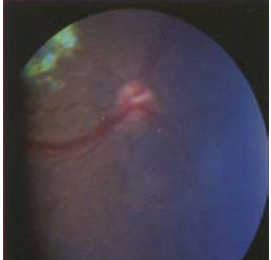
Une petite taille de la papille est liée, chez le Golden Retriever comme dans d'autres races, au brutal arrêt de myélinisation des fibres du nerf optique. L'atteinte est plutôt unilatérale et n'affecte pas la vision.

## III- TABLEAU RECAPITULATIF DES AFFECTIONS OPHTALMIQUES DU GOLDEN RETRIEVER

Tableau II : Synthèse des différentes affections ophtalmiques héréditaires et à prédisposition raciale du Golden Retriever (39, 44, 144, 167, 196)

ILLUSTRATION	AFFECTION	MODE DE TRANSMISSION	TRAITEMENT	PROPHYLAXIE
	<b>Microphtalmie</b>	Autosomique récessif	Non	Non
	<b>Entropion</b>	Polygénique ? Autosomique dominant à pénétrance et expressivité variables	Chirurgie	Retirer animaux atteints de la reproduction
	<b>Ectropion</b>	Inconnu	Chirurgie	Au choix de l'éleveur
	<b>Distichiasis</b>	Autosomique dominant	Cryothérapie	Non

	<b>Dégénérescence lipidique et calcique de la cornée antérieure du Golden Retriever</b>	Inconnu	Kératectomie superficielle	Non
	<b>Persistance de la membrane pupillaire</b>	Inconnu	Aucun	Non
	<b>Kystes iriens et irido-ciliaires</b>	Inconnu	Exérèse si vision affectée	Non
	<b>Tumeur de l'iris et du corps ciliaire</b>	Inconnu	Enucléation	Non
	<b>Uvéite antérieure pigmentaire</b>	Inconnu	Traitement médical décevant	Retirer les animaux atteints de la reproduction
	<b>Cataracte sous-capsulaire postérieure</b>	Autosomique dominant à pénétrance et expressivité variables	Phaco-exérèse si vision altérée	Reproduction des animaux atteints interdite

	<b>Cataracte corticale antérieure</b>	Inconnu	Phaco-exérèse si vision altérée	Au choix de l'éleveur
	<b>Cataracte nucléaire</b>	Inconnu	Phaco-exérèse si vision altérée	Au choix de l'éleveur
	<b>Atrophie rétinienne progressive centrale</b>	Autosomique dominant à pénétrance incomplète	Non	Retirer les animaux atteints de la reproduction
	<b>Dysplasie de la rétine</b>	Autosomique récessif	Non	Retirer les animaux atteints de la reproduction
	<b>Colobome du Nerf optique</b>	Inconnu	Non	Non
	<b>Micropapille</b>	Inconnu	Non	Non

#### **IV- Dépistage officiel des tares oculaires du Golden Retriever en France**

Depuis 2004, le dépistage des tares oculaires canines, à l'initiative du Conseil Supérieur de l'Ordre des vétérinaires et en concertation avec la Société Centrale Canine, a pris une nouvelle forme. En effet, il respecte une démarche qualité via une charte d'engagement signée par les vétérinaires compétents pour ce dépistage.

Pour être autorisé à signer la charte d'engagement pour le dépistage des tares oculaires, les vétérinaires doivent être titulaires du diplôme de CES d'ophtalmologie de l'ENVT, ou du diplôme d'ophtalmologie de l'ENVA, disposer du matériel nécessaire pour le dépistage ophtalmologique, et faire preuve de leur expérience pratique.

L'examen ophtalmologique donne lieu à la rédaction d'un certificat qui engage le vétérinaire. Ce certificat précise la date d'apparition des lésions, ou cette date par rapport à l'achat, afin de prouver qu'il s'agit d'un vice caché ; ceci n'est pas toujours aisé à définir. Lorsque le contrat de vente stipule que le Golden est destiné à la compagnie, seul un recours à l'amiable avec le vendeur peut être raisonnablement envisagé.

En ce qui concerne le Golden Retriever, les tares oculaires recherchées par les vétérinaires experts et demandées par les clubs canins français sont :

- Cataracte
- Cataracte congénitale
- Cataracte corticale antérieure
- Cataracte corticale périphérique
- Cataracte sous-capsulaire postérieure
- Dégénérescence progressive de la rétine sans ERG obligatoire
- Dysplasie de la rétine

## C- DERMATOLOGIE

Les dermatoses affectant le Golden Retriever seront divisées en 2 catégories :

- Celles dont l'aspect héréditaire est bien cerné (existence de lignées de chiens présentant la maladie, étude du mode de transmission génétique) ou affectant seulement des races apparentées. Ces dermatoses demeurent rares.
- Celles dont la prédisposition raciale est plus relative, non exclusive et de ce fait, le mode génétique n'est pas encore parfaitement établi. Il s'agit de dermatoses plus communes, présentes dans diverses races non apparentées.

### I- LES DERMATOSES HEREDITAIRES ET/OU A PREDISPOSITION RACIALE STRICTE

#### 1- Asthénie cutanée

*Synonymes* : « Syndrome d'Ehlers-Danlos » (en médecine humaine), « Dermatosparaxie » (en médecine bovine)

##### 11- Définition

L'asthénie cutanée résulte d'une anomalie touchant la structure du collagène du derme et son organisation en fibrilles (24). La conséquence en est l'hyperextensibilité de la peau dont l'élasticité est considérablement augmentée, et une fragilisation qui prédispose aux plaies et aux déchirures cutanées.

Cette anomalie rare a été décrite dans plusieurs races canines dont le Golden Retriever (1, 38, 131).

##### 12- Etiologie

L'asthénie cutanée du chien est une affection héréditaire. Elle est transmise selon un mode autosomique dominant (24, 127, 131), associé à une anomalie de l'assemblage des fibres de collagène qui ne forment plus de faisceaux réguliers et de calibre uniforme.

Les animaux homozygotes peuvent mourir rapidement (avant un an).

##### 13- Signes cliniques

Les symptômes apparaissent le plus souvent dans le jeune âge, avant 1 an.

Le symptôme essentiel est l'apparition de plaies cutanées à la suite de traumatismes mineurs (24) ; parfois la peau se déchire spontanément. La peau est fine et le tissu cicatriciel est mince, en « papier de cigarette » ou « pelure d'oignon ». Elle est atone et les blessures ne saignent que très peu.

Dans certain cas, il est possible d'observer des signes cliniques de déficience de la structure du collagène dans d'autres tissus que la peau : laxité ligamentaire, boiterie, microcornée, opacité cornéenne, luxation des cristallins...

Il est cependant très rare d'observer sur un même chien à la fois des symptômes cutanés, articulaires et ophtalmologiques (122).  
Les symptômes s'aggravent avec le temps.

#### 14- Diagnostic

Le diagnostic d'asthénie cutanée est essentiellement clinique.

Mais si le diagnostic des formes sévères est facile à obtenir, des formes mineures peuvent passer inaperçues.

La microscopie optique est peu spécifique.

Par contre, la microscopie électronique permet de poser le diagnostic de certitude. Le chien asthénique présente des fibres de collagène moins denses que chez les témoins. Ces fibres présentent parfois des angulations, elles peuvent être plus grossières, de tailles très variables et organisées en réseaux non homogènes parallèles. Cependant il s'agit d'une technique expérimentale, non disponible pour le praticien en routine.



*Figures 24 (à gauche) et 25 (à droite) : Microscopie électronique à balayage x 900 des fibres de collagène, chez un chien témoin (photo 24) et chez un chien asthénique (photo 25) -(1)-*

#### 15- Traitement

A ce jour, aucun traitement n'est connu.

Seules les formes mineures sont compatibles avec une existence sub-normale si tout stress mécanique est évité.

## 2- Ichtyose

Les ichtyoses regroupent des dermatoses distinctes, dues à des troubles héréditaires et congénitaux de la cornéogénèse. Ces dermatoses restent rares.

Les Golden Retrievers développent une forme particulière d'ichtyose (51) : il s'agit de l'ichtyose non-épidermolytique, due à un défaut de la transglutaminase, enzyme indispensable à la formation de l'enveloppe cornée. Cette affection se caractérise par la formation de larges squames fines polygonales. Ces squames blanchâtres s'exfolient facilement conférant au pelage un aspect poudreux.

Le diagnostic est basé sur l'anamnèse (âge d'apparition des lésions), les symptômes et la réalisation de biopsies cutanées : les formes non-épidermolytiques se caractérisent par des zones d'hyperkératose orthokératosiques lamellaires à compactes, à des degrés variables, jouxtant des zones épidermiques normales ou légèrement hyperplasiques.



La gravité clinique est faible chez le Golden Retriever. Le traitement est exclusivement symptomatique. Il consiste à corriger la production excessive de squames et à permettre une meilleure hydratation de la peau grâce à l'utilisation de shampooings kératomodulateurs.

### **3- Epidermolyse bulleuse dystrophique (EBD)**

Les épidermolyses bulleuses héréditaires constituent un groupe hétérogène de maladies héréditaires mécanobulleuses de la peau, caractérisées par le développement spontané de vésicules, d'érosions et d'ulcères à la suite de traumatismes minimes, et dues à la fragilité excessive de la jonction dermo-épidermique.

De rares cas d'épidermolyses bulleuses dystrophiques ont été rapportés chez le Golden Retriever et le Beauceron (82). Les EBD sont caractérisées par un clivage intra-dermique au sein des fibres d'ancrage de la *sublima densa* dermique. Chez le Golden Retriever, une mutation du gène codant pour le collagène VII a été identifiée.

Généralement plusieurs chiots de la portée sont atteints ; les symptômes apparaissent entre 2 et 4 mois. Le chiot présente des ulcères labiaux, périoculaires et buccaux, des bulles, un retard de croissance et souvent une prognatie, associés à une chute occasionnelle des ongles.

Le diagnostic est basé sur l'anamnèse, l'aspect clinique des lésions cutanées et sur l'examen histopathologique et ultrastructural de biopsies lésionnelles.

Le pronostic est réservé, même si certains animaux arrivent à vivre à peu près normalement. Aucun traitement spécifique n'existe à ce jour, et les espoirs thérapeutiques reposent sur la thérapie génique.

### **4- Hypopigmentation nasale idiopathique**

Synonyme : « snow nose »

L'hypopigmentation nasale idiopathique est une affection cutanée rare correspondant à une hypopigmentation de la truffe ; cette anomalie a été décrite chez peu de races dont le Golden Retriever (13, 170).

Cette entité est très certainement d'origine héréditaire. Certains auteurs ont supposé qu'il s'agissait d'une forme de vitiligo (170) ; d'après E. Bensignor (13), le caractère cyclique des lésions n'est pas en faveur de cette hypothèse.

Les chiots affectés présentent une dépigmentation de la partie centrale de la truffe, initialement notée pendant les mois d'hiver (170). Une coloration normale réapparaît pendant les mois d'été. Certains cas sont permanents.

Aucun traitement n'est efficace.

Les dermatoses rares ayant une composante héréditaire majeure, les animaux affectés et apparentés seront retirés de la reproduction.

## **II- LES DERMATOSES A PREDISPOSITION RACIALE RELATIVE**

### **1- Dermatite atopique**

#### 11- Définition

Définition de l'I.T.F.C.A.D. (International Task Force on Canine Atopic Dermatitis) : La dermatite atopique canine est une dermatite prurigineuse à prédisposition génétique caractérisée par des localisations lésionnelles préférentielles et une fréquente association à une allergie à des aéroallergènes (147).

#### 12- Epidémiologie

La prévalence actuelle de la dermatite atopique ou atopie est de 10 % de la population canine (175). Elle représenterait jusqu'à 35 % des dermatoses prurigineuses mais il se peut qu'elle soit sur-diagnostiquée par un mauvais usage des tests allergologiques et histopathologiques.

Tous les auteurs s'accordent à reconnaître le Golden Retriever comme une race prédisposée à l'atopie (13,146, 169).

Il existerait également des prédispositions familiales ; ainsi, un animal né de parents atopiques a 75 % de chances de développer des symptômes d'atopie à l'âge adulte (70, 85)

L'âge de déclenchement de la dermatite atopique canine est compris entre 6 mois et 3 ans dans 75 % des cas. Le jeune âge d'expression est l'une des caractéristiques de cette maladie (79).

#### 13- Etiologie

La dermatite atopique est une maladie multifactorielle : elle met en jeu des facteurs génétiques, infectieux et environnementaux.

##### a- Facteurs génétiques

Les prédispositions raciales et familiales observées tendent à démontrer une composante génétique. Toutefois les mécanismes intimes de cette prédisposition n'ont pas encore été élucidés.

Aucun mode de transmission n'a été évoqué chez les Golden Retrievers.

Des études menées sur des Beagles, sensibilisés artificiellement, ont permis d'établir que le contrôle génétique du phénotype hypersécréteur d'IgE spécifiques est autosomal dominant (59).

En 2004, Shaw et coll. (173) ont tenté de déterminer l'héritabilité de la dermatite atopique en Grande Bretagne chez les Golden et Labrador Retrievers ; ils ont ainsi sélectionné 13 chiens appartenant à l'association des chiens guides d'aveugles (GDBA) en utilisant un ensemble de critères diagnostiques et immunologiques, et effectué des recherches sur leurs parents, grands-parents, frères et sœurs. L'héritabilité a été évaluée à 47 %, ce qui implique aussi l'existence de facteurs environnementaux et infectieux.

## b- Facteurs extrinsèques

Pour que s'exprime cliniquement une dermatite atopique, des facteurs déclenchants sont nécessaires (147). Ainsi des animaux de lignée atopique maintenus en chenil stérile développent beaucoup plus tardivement des signes de dermatite atopique que leurs congénères dans les conditions naturelles (59).

### ➤ Facteurs environnementaux

- **les aéroallergènes** : les principaux aéroallergènes pour le chien sont les acariens de poussière de maison. Plus de 80 % des chiens atopiques sont allergiques à des aéroallergènes : pollen, acariens, spores de moisissures, squames, poils, plumes, insectes divers...

- **les trophallergènes** : il s'agit des allergies alimentaires. La participation des trophallergènes à l'étiopathogénie de l'atopie est importante chez le Golden Retriever (13). L'atopie peut parfois rétrocéder à la mise en place d'un régime d'éviction (31).

- **les puces** : *Ctenocephalides felis felis* est en cause ; cependant la monosensibilisation à la puce est peu fréquente (31). De nombreux praticiens ont observé que l'apparition clinique d'une dermatite atopique est parfois concomitante d'une infestation par les piqûres de puces.

### ➤ Facteurs infectieux

- ***Staphylococcus intermedius*** : son développement excessif (*S. intermedius* est un hôte normal de la peau saine du chien) est secondaire à l'inflammation cutanée ; mais il peut pérenniser ou aggraver des lésions préexistantes.

- ***Malassezia pachydermatis*** : il y a une hypersensibilité à des extraits de *Malassezia pachydermatis* dans 30 à 100 % des cas de dermatite à *Malassezia* (147). Aujourd'hui il n'est pas possible d'attribuer un rôle causal à cette levure dans l'étiologie et la pathogénie de la dermatite atopique.

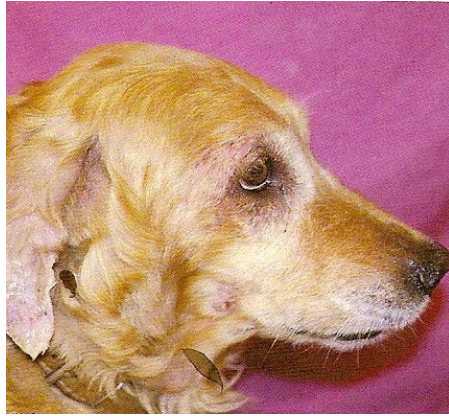De plus, une alimentation déséquilibrée, ou pour le moins carencée en acides gras essentiels, peut être un facteur concourant à l'émergence clinique de l'atopie.

## 14- Signes cliniques

Les signes cliniques apparaissent entre 6 mois et 3 ans ; le chien est généralement présenté à la consultation pour du prurit avec léchage des doigts, grattage, frottements de la face (26).

Les lésions primaires, érythémateuses, passent souvent inaperçues ; elles sont souvent complétées de lésions secondaires (excoriations, dépilations...).

Les lésions sont principalement observées sur la face, au niveau des plis du coude et du jarret, et sur la face supérieure des doigts.



*Figure 26 : Dermatite atopique grave chez un Golden Retriever : alopecie, excoriations et croûtes sur la face (13)*

Des otites externes érythémateuses, conjonctivites et pyodermites peuvent être observées. Chez le Golden Retriever, la dermatite atopique se manifeste souvent sous la forme d'une dermatite pyotraumatique ; les complications caractéristiques sont de la xérose (trouble de la kératinisation), des dermatites de léchage (146) et des complications infectieuses souvent rapides.

Des cas de dermatite atopique répondant mal aux traitements sont fréquents dans cette race.

### 15- Diagnostic

Il est clinique.

En 1998, Prélaud (146), s'inspirant du travail réalisé par Willemse quelques années plus tôt, établit les critères diagnostiques de la dermatites atopique canine :

➤ Au moins 3 critères majeurs :

- Apparition des symptômes entre 6 mois et 3 ans
- Prurit corticosensible
- Pododermatite bilatérale érythémateuse interdigitée antérieure
- Erythème de la face interne des conques auriculaires
- Chéilite

➤ Critères mineurs (non validés, signes d'appel) : race prédisposée, dermatite chronique ou récidivante depuis plus de 2 ans, pelage terne, lésions du pli du jarret, dermatite de léchage, antécédents d'urticaire ou d'angioedème, aggravation saisonnière des symptômes, aggravation lors de passage dans l'herbe, variation des symptômes en fonction du lieu de séjour.

La seule indication des tests allergologiques est la recherche des aéroallergènes sensibilisants dans le but de mettre en oeuvre une immunothérapie spécifique.

## 16- Traitement

Il est d'abord étiologique :

- **Correction de l'alimentation** : une alimentation hyperdigestible doit être prescrite systématiquement, un régime d'éviction ou hypoallergénique mis en place chaque fois que cela est possible.
- **Désensibilisation** : cette technique est assez peu utilisée aujourd'hui en raison de résultats extrêmement variables...
- **Traitement des dermatites à Malassezia** : l'utilisation de kétoconazole est recommandée, les soins topiques étant fréquemment décevants sur ce type de dermatite.
- **Traitement des complications bactériennes**

Le traitement symptomatique fait appel à l'utilisation de corticoïdes (prednisolone ou méthylprednisolone) sur une courte durée, d'anti-histaminiques (clémastine, chlorphéniramine, hydroxyzine...), voire de cyclosporine. Un effet synergique entre anti-histaminiques et AGE a été démontré (30).

Certains cas de dermatite atopique semblent répondre à un traitement antibiotique bien conduit, même sans pyodermite secondaire visible.

## 2- Dermatite pyotraumatique

*Synonymes* : hot spot, dermatite suintante suraiguë

### 21- Définition

La dermatite pyotraumatique correspond à une zone d'inflammation et d'exsudation, traumatisée par le léchage, le grattage ou les frottements (86).

Elle est observée dans les races à pelage complet ou très dense. Il s'agit de l'une des dermatoses les plus fréquentes du Golden Retriever (13, 56, 86, 156).

La dermatite pyotraumatique affecte préférentiellement les jeunes adultes.

De nombreuses dermatoses prurigineuses, comme les ectoparasitoses (gale sarcoptique en particulier), mais aussi les allergies (DAPP surtout, atopie, allergie alimentaire ou médicamenteuse), et toutes les otites externes peuvent être à l'origine d'une dermatite pyotraumatique, à la suite de traumatismes que l'animal s'inflige.

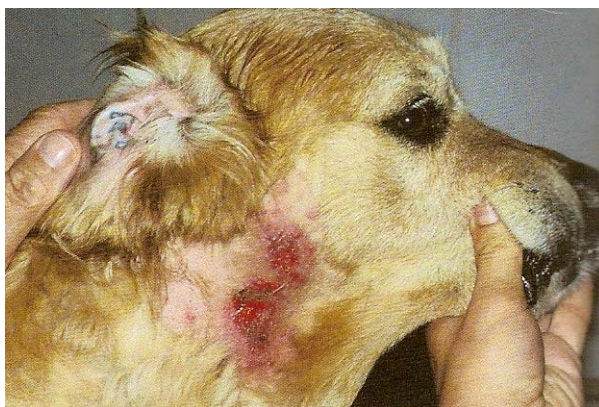De plus, une chaleur ambiante élevée pourrait constituer un facteur favorisant (56).

### 22- Signes cliniques

Les lésions apparaissent souvent quand le temps est chaud et humide, brutalement, et s'étend rapidement en quelques heures suite à un grattage ou un léchage incessant.

Au début, la lésion souvent unique, est nettement circonscrite, alopecique, érythémateuse, suintante et exsudative. Une couche épaisse de pus apparaît ensuite en surface.

Chez le Golden Retriever, les zones les plus souvent atteintes sont la face et le cou, et c'est une folliculite-furunculose pyotraumatique qui prédomine (13) ; les causes d'apparition de ces lésions sont inconnues, mais il est probable que la macération associée au prurit soit un facteur favorisant important.



*Figure 27 : Furonculose pyotraumatique sur la joue chez un Golden Retriever (13)*

La guérison peut être spontanée, en quelques jours le plus souvent.

### 23- Diagnostic

Le diagnostic est généralement facile (aspect clinique des lésions, anamnèse).

Des calques par impression peuvent être intéressants pour évaluer la présence et le type de bactéries.

La biopsie permet de mettre en évidence (86) :

- une nécrose et/ou une disparition de l'épiderme et du derme superficiel
- une pyodermite avec des images de furunculose et un infiltrat inflammatoire polymorphe à prédominance neutrophile
- parfois des lésions de vascularite nécrosante accompagnées d'œdème et d'hémorragie

### 24- Traitement

Une sédation peut être nécessaire si les lésions sont douloureuses.

Après tonte et désinfection, la zone lésée est traitée avec une solution asséchante contenant 2 % d'acétate d'aluminium. Une crème ou une pommade antibiotique-corticoïde peut être appliquée sur la lésion pendant 2 à 3 jours.

En cas de furunculose sévère, la mise en place d'une antibiothérapie par voie générale peut être nécessaire.

Des récurrences sont fréquentes si la cause sous-jacente n'a pas été diagnostiquée et traitée.

## 3- Cellulite juvénile

Synonymes : pyodermite juvénile, anasarcoïde

### 31- Définition

Il s'agit d'une dermatose grave, caractérisée par une réaction inflammatoire et suppurée profonde, se développant essentiellement sur la face au niveau des jonctions cutanéomuqueuses, et survenant chez des chiots de trois semaines à quatre mois (21).

Les Golden Retrievers sont prédisposés à la cellulite juvénile (2, 13, 21, 161, 199). Il semble que cette pyodermite puisse être rencontrée chez des chiens plus âgés (1 an) dans la race Golden (161).

Dans une même portée, un ou plusieurs individus sont atteints ; par ailleurs les races pures semblent prédisposées. DJ Prieur et AM Hargis (152) suggèrent l'existence d'une prédisposition héréditaire.

On ignore actuellement l'étiologie : ont été évoqués (126) un phénomène d'hypersensibilité (bactérienne ou non), un mécanisme auto-immun (ce qui semble étonnant à cet âge), une cause virale (herpes virose par exemple) ou une composante génétique.

### 32- Signes cliniques

La cellulite juvénile se manifeste sous la forme de vésico-pustules apparaissant d'abord sur la face (lèvres, régions périoculaires, pavillons auriculaires) ; le museau des animaux apparaît gonflé en faciès d'« hippopotame » (d'où le nom d'anasarcoïde) ; un exsudat purulent recouvre les zones lésées dès qu'il y a ulcération. Cet exsudat peut donner naissance à des croûtes brun-jaune. Une otite aiguë externe suppurée bilatérale est souvent associée (24). Une adénomégalie peut être observée.

L'examen clinique de ces animaux est délicat car la dermatose est très douloureuse.

En l'absence de traitement, la maladie guérit en 3 à 8 semaines en laissant des zones cicatricielles alopeciques parfois étendues.

### 33- Diagnostic

L'anamnèse et les signes cliniques sont très évocateurs.

Des raclages cutanés et l'examen cytologique d'une pustule intacte permettent de différencier ces lésions d'une démodécie ou d'une folliculite bactérienne.

L'examen bactériologique d'une pustule intacte est important, car il existe des surinfections par des bactéries Gram – et Gram + (86).

### 34- Traitement

Le traitement repose sur la prednisone (1 à 2 mg/kg *per os* 2 fois par jour) sur une durée de 2 à 3 semaines. Les traitements locaux de nettoyage doivent être les plus doux possibles pour prévenir l'apparition de cicatrices disgracieuses et étendues. Dans la plupart des cas, une amélioration nette est observée en 24-48 heures.

La réponse aux antibiotiques n'est pas bonne (même après examen bactériologique et antibiogramme), bien que ceux-ci soient indiqués dans le contrôle de l'infection.

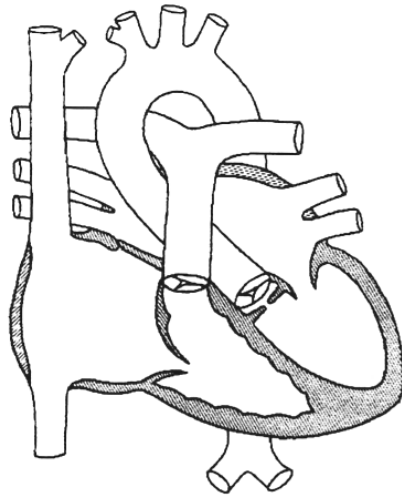
## D- CARDIOLOGIE

### 1- Sténose aortique

#### 11- Définition

Il s'agit d'une malformation cardiaque congénitale fréquente chez les chiens de grande race. La sténose aortique est un rétrécissement congénital de l'orifice aortique faisant obstacle à l'éjection ventriculaire gauche (116).

Elle est le plus souvent située, chez les carnivores domestiques, en région sous-valvulaire (anneau fibreux, fine membrane sous-sigmoïdienne, ou rétrécissement tunellulaire fibromusculaire de la chambre de chasse); elle est plus rarement valvulaire et exceptionnellement supra-valvulaire (42).



*Figure 28 : Représentation schématique de la forme la plus courante de sténose aortique : la forme sous-valvulaire (116)*

L'augmentation de la résistance à l'écoulement au niveau de la sténose entraîne une surcharge en pression du ventricule gauche, qui réagit par l'hypertrophie de sa paroi.

#### 12- Epidémiologie

En terme de fréquence, la sténose aortique est la troisième affection cardiaque congénitale après la sténose pulmonaire et le canal artériel chez le chien ; elle représente 12 % des affections cardiaques congénitales (42, 142).

Les cardiopathies congénitales apparaissent dans 89 % des cas chez des chiens de race pure (142). La prédisposition du Golden Retriever pour cette affection est largement décrite dans la littérature (3, 17, 38, 121, 142). Dans une étude épidémiologique réalisée à l'université d'Edimbourg de 1988 à 1991, le Golden Retriever présentait à lui seul 15,3 % des cas de sténose aortique, et 66 % des Golden Retrievers recensés pour tare cardiaque avaient une sténose aortique (17).

L'incidence de cette affection n'est pas significativement différente entre les mâles et les femelles (116, 142).



La détection d'une affection cardiaque congénitale a souvent lieu au cours d'un examen de routine. L'auscultation du souffle s'effectue souvent lors de la vaccination, la plupart du temps entre 3 et 6 mois (116).

### 13- Etiologie

L'existence d'une cause génétique chez le Golden Retriever n'a actuellement pas été démontrée (116). Cependant, les travaux de Pyle et coll. (153) menés chez le Terre-Neuve ont permis, dans cette race, de prouver l'origine génétique de cette affection : elle répondrait soit à un mode autosomique dominant à expression variable, soit à un mécanisme polygénique. Des travaux menés sur le Boxer apportent également des éléments en rapport avec une origine génétique...

### 14- Signes cliniques

Les signes cliniques sont fonction du degré de gravité de la sténose aortique, et, pour un même degré, de l'âge de l'animal et des modifications induites par l'affection sur les fonctions cardiaque et vasculaire (1).

Chez le jeune animal, la sténose aortique est souvent asymptomatique. A l'auscultation cardiaque, un souffle d'éjection d'intensité maximale au niveau du quatrième espace intercostal gauche est tout de même perceptible.

Dans les formes plus sévères ou évoluées, les chiens peuvent présenter une intolérance à l'effort, des syncopes ou des symptômes d'insuffisance cardiaque gauche.

Lorsque la défaillance gauche se développe, une défaillance cardiaque droite y est souvent associée secondairement.

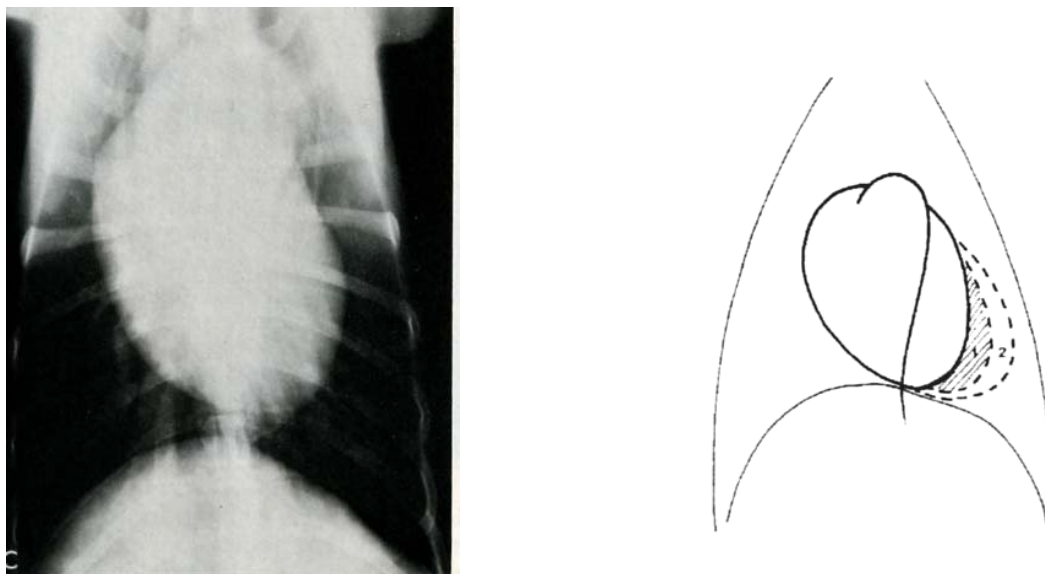
La mort subite sans signe prémonitoire n'est pas exceptionnelle.

### 15- Diagnostic

#### a- Radiographie

L'examen radiographique reste indispensable dans le diagnostic de cardiopathie ; il apporte des renseignements sur les lésions thoraciques extracardiaques (œdème pulmonaire, ascite, hépatomégalie). Cependant la radiographie ne montre des modifications de la silhouette cardiaque ou de la vascularisation pulmonaire que dans les formes très évoluées : hypertrophie ventriculaire gauche avec surélévation de la trachée, élargissement du médiastin crânial par dilatation aortique post-sténotique.

Tout examen comprend un cliché de face en position dorso-ventrale et un profil gauche.

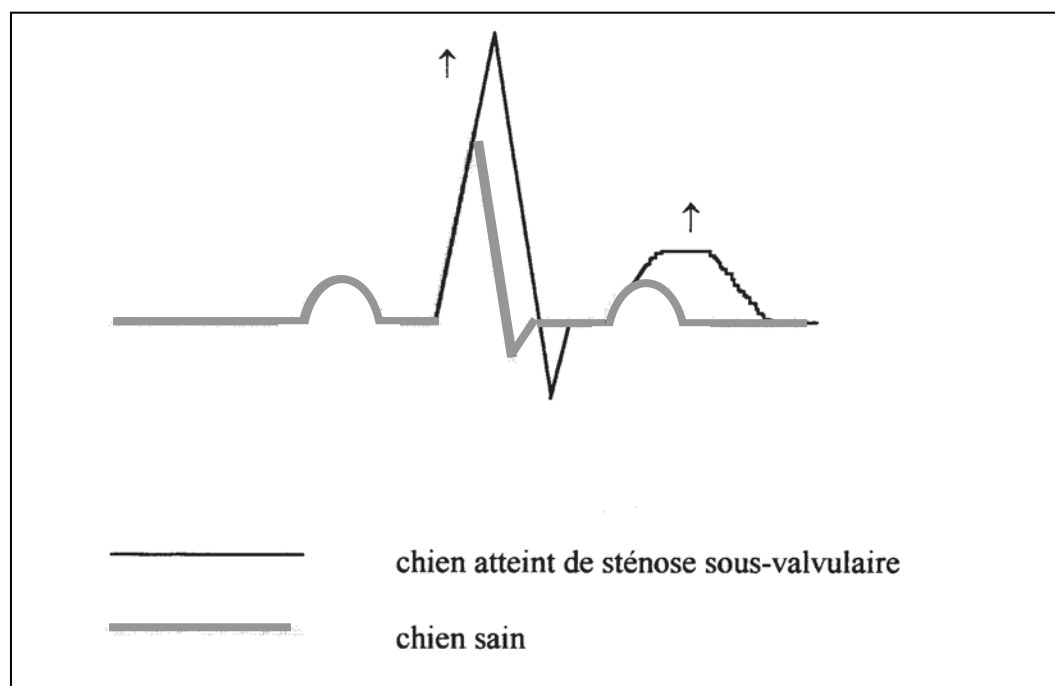


*Figure 29 : Radiographie thoracique dorso-ventrale d'un Golden Retriever femelle de 2 ans et représentation schématique (116, 132). La silhouette cardiaque est allongée du fait de la proéminence de la crosse aortique, et arrondie du fait de l'élargissement ventriculaire gauche. La dilatation aortique post-sténotique est prononcée.*

#### b- Electrocardiogramme

L'électrocardiogramme peut être tout à fait normal.

Des modifications morphologiques peuvent exprimer une hypertrophie ventriculaire gauche (hypervoltage des complexes QRS) et une hypoxie myocardique (modification du segment ST ou de l'onde T) (1).



*Figure 30 : Modifications classiques de l'ECG d'un chien à sténose sous-valvulaire comparées à celles d'un chien sain (116)*

L'ECG a un intérêt diagnostique limité lorsqu'on le compare à l'échographie ou au Doppler. Son intérêt pronostique est par contre important : l'ischémie fréquente et les extrasystoles ventriculaires gauches, qui sont les principaux éléments aggravants du pronostic, sont observables à l'aide de l'ECG.

#### c- Echocardiographie

L'échographie associée au Doppler permet d'étudier la morphologie de la zone sous-aortique, les flux sanguins, les gradients de pression... C'est actuellement le moyen non invasif le plus performant pour diagnostiquer et apprécier la gravité d'une sténose aortique : il permet la visualisation directe de la lésion en cause :

- du rétrécissement fibreux sous-valvulaire hyperéchogène lors de sténose sous-valvulaire
- du mauvais fonctionnement de la valvule aortique lors de sténose valvulaire
- du rétrécissement supra-valvulaire lors de sténose supra-valvulaire

#### d- Angiocardiographie

Elle permet la visualisation du cœur et des gros vaisseaux par une série de radiographies se succédant rapidement, réalisées pendant le passage d'un produit de contraste à travers les structures du cœur (69). Cette technique peut être nécessaire dans le cas de cardiopathies congénitales en raison de la difficulté d'exploration échographique des petits thorax des chiots.

Les inconvénients de l'angiocardiographie sont d'une part le coût trop élevé de l'équipement quasiment inaccessible au praticien, d'autre part les risques de la technique (anesthésie générale d'un chiot, cathétérisme).

#### e- Mesure des pressions

La sténose crée un gradient de pression entre la cavité ventriculaire gauche et l'aorte. La mesure du gradient de pression est le meilleur élément prédictif :

- *s'il est < 30 mm Hg* : le chien est en général asymptomatique et l'espérance de vie est normale
- *s'il est compris entre 30 et 75 mm Hg* : le pronostic est plutôt favorable mais des signes cliniques peuvent apparaître (fatigue à l'effort, syncope)
- *s'il est > 125 mm Hg* : les risques d'insuffisance cardiaque congestive ou de mort subite sont importants

### 16- Traitement

#### a- Traitement conservateur

Pour les formes moyennes à sévères, un traitement hygiénique consiste à limiter les efforts violents ou prolongés ainsi que le stress (1).

Le traitement médical a pour objectif d'apporter un confort de vie à l'animal en limitant les symptômes, et d'augmenter la durée de survie :

- L'utilisation des **diurétiques** reste incontournable. Ils luttent contre une rétention hydrosodée excessive et contre la formation d'oedèmes. Cependant, en induisant une diminution du

débit de filtration rénal, ils induisent des insuffisances rénales. Les diurétiques remplissent l'objectif de confort de vie de l'animal, mais ne permettent pas une augmentation de sa survie.

- Les **vasodilatateurs artériels** (hydralazine, dihydralazine) améliorent le débit cardiaque et le flux sanguin périphérique, mais n'augmentent pas le taux de survie. Des effets secondaires gênants sont à considérer (tachycardie, intolérance gastrique) (116). Les vasodilatateurs **veineux** (dinitrate d'isosorbide) et **mixtes** (prazosyme, inhibiteurs de l'enzyme de conversion) doivent être utilisés avec précaution.

En cas de syncope, de gradient élevé ou de trouble de la repolarisation ventriculaire, les **β-bloquants**, comme le propranolol (0,5 à 1 mg/kg toutes les 8 heures) ou l'atenolol (0,4 à 1 mg/kg toutes les 12 heures), sont indiqués.

- Les **anti-arythmiques** sont à réserver aux troubles graves.

- Une **antibiothérapie** destinée à prévenir des complications d'endocardite dans les situations susceptibles d'engendrer une bactériémie doit être mise en place.

Il est à retenir que le traitement thérapeutique ne corrige en aucun cas la sténose mais améliore les conditions de vie de l'animal. Il peut suffire dans les cas de sténoses peu sévères, mais la mise en place d'une insuffisance cardiaque gauche aggrave rapidement le pronostic.

#### b- Traitement chirurgical

La grande taille des Golden Retrievers rend possible la chirurgie.

La décision chirurgicale est prise lorsque (1) :

- le chien est âgé de moins de 6 mois
- le gradient de pression est supérieur ou égal à 100 mm Hg

Lors de sténose aortique sous-valvulaire, sténose de loin la plus fréquente, le traitement consiste en une résection de la membrane par voie transvalvulaire après aortotomie. L'aorte est incisée longitudinalement et la valve aortique est identifiée ; la membrane sténosante est alors excisée.

Cette technique présente l'avantage d'occasionner peu de récurrences. Par contre la mise en place d'une circulation extra-corporelle est nécessaire : il s'agit d'une technique non physiologique de suppléance cardiaque et pulmonaire totale ou partielle (65).

Dans les formes en tunnel, l'abord direct est généralement inefficace, une déviation est alors réalisée par la mise en place d'un conduit entre l'apex du ventricule gauche et l'aorte descendante ; il s'agit d'un pontage ventriculo-aortique (157). Cette technique nécessite aussi la mise en place d'une circulation extra-corporelle.

A long terme (5 à 7 ans), 50 % des chiens opérés développent une myocardiopathie (1), sans que l'on puisse dire si les animaux présentaient, indépendamment de la sténose aortique, une prédisposition.

Compte tenu des contraintes techniques, économiques et du risque de mortalité, le traitement chirurgical reste actuellement anecdotique en clientèle courante.

## 17- Prophylaxie

Compte tenu du caractère héréditaire prouvé chez le Terre-Neuve, il est prudent d'éviter de faire reproduire les chiens porteurs d'une sténose aortique, quelque soit leur race.

## 2- Cardiomyopathie dilatée (CMD)

### 21- Définition

Les CMD sont des affections du myocarde caractérisées par une dilatation importante de la chambre ventriculaire et un amincissement des parois, qui s'accompagnent d'une défaillance contractile (38).

### 22- Epidémiologie

C'est de loin la forme la plus fréquente de cardiomyopathie chez le chien (115).

Cette maladie touche essentiellement les chiens de grande race, et plus particulièrement les chiens entre 15 et 50 kg (188). La littérature cite le Doberman, le Boxer, et les Cockers Américain et Anglais comme les races les plus atteintes (7, 14, 38, 94, 188). Certains auteurs citent le Golden Retriever comme susceptible d'être affecté par la CMD (38, 188).

Les chiens sont affectés à tout âge, avec une moyenne à 7 ans (115)

Les mâles semblent prédisposés à la CMD (38, 115, 188) : il est rapporté un sex-ratio de 3/1 à 4/1.

### 23- Etiologie

L'hérédité est supposée car le caractère est familial et il y a une prépondérance des mâles (38, 160). Des gènes codant pour les protéines du cytosquelette seraient responsables.

### 24- Signes cliniques

Les symptômes apparaissent sur des chiens généralement de 3 à 8 ans, essentiellement chez les mâles.

L'apparition de la CMD peut se traduire par de la toux, de la dyspnée, de l'anorexie, de l'ascite, des syncopes. Le signe d'appel est un souffle mitral.

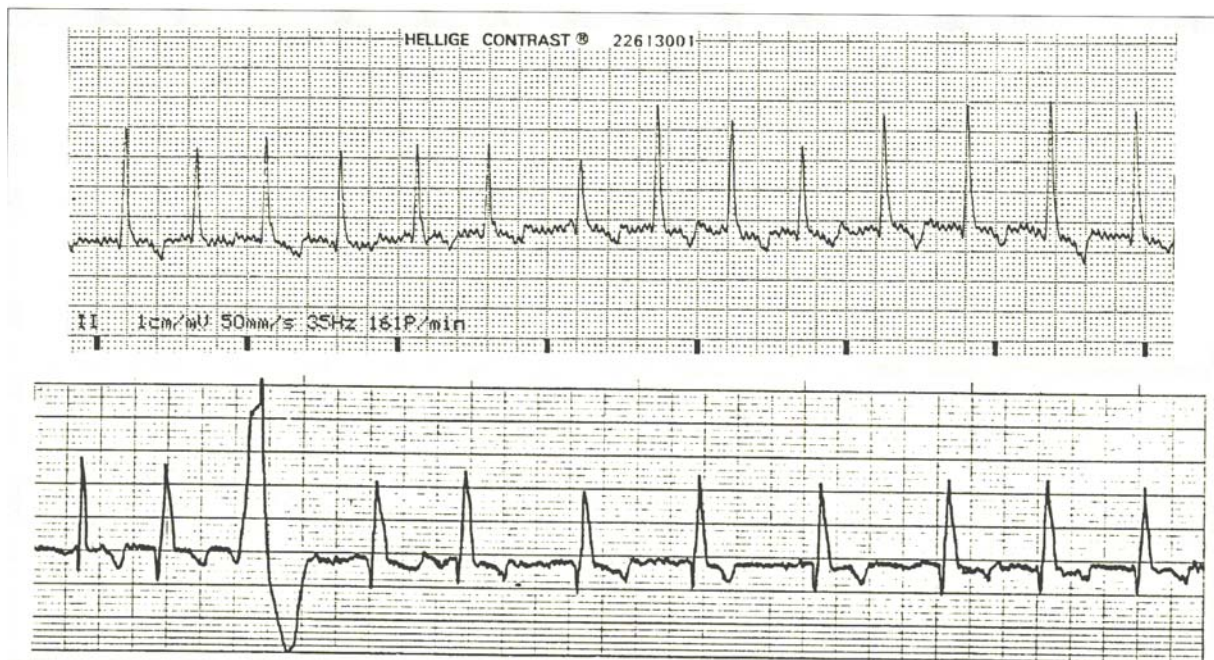
L'évolution se fait vers une insuffisance mitrale gauche, avec œdème pulmonaire, puis droite, avec ascite et épanchement pleural.

### 25- Diagnostic

Les races de grande taille telles que le Golden Retriever présentent le « forme classique » de la CMD ou « forme des grandes races ». Schématiquement, le triptyque diagnostique est le suivant (94) :

- un tableau clinique de défaillance globale, avec des épanchements en phase terminale
- à l'électrocardiographie, une fibrillation atriale (FA) liée à la distension de l'atrium gauche et/ou des ectopies ventriculaires (extrasystoles) dans 58 % des cas (115). La FA est un élément pronostique très défavorable : en cas de passage en FA, la mortalité est de 80 % dans les 6 mois.

- à l'échocardiographie, une dilatation droite et gauche fréquente associée à un amincissement des parois, une fraction de raccourcissement abaissée (< 25 %), et des contractions asymétriques



*Figure 31 : ECG de fibrillation atriale sur CMD (115). Sont ici réunis tous les signes de FA : tachyarythmie à QRS fins supraventriculaires d'amplitude variable, absence d'ondes P et fines trémulations de la ligne de base*

Une analyse biochimique peut être intéressante (38) : généralement les phosphatases alcalines, l'urée et la créatinine sont augmentées tandis que la natrémie est diminuée.

## 26- Traitement

Seul un traitement symptomatique est possible. Les buts du traitement sont :

- Renforcer ou maintenir l'inotropisme : digoxine, dobutamine, pimobendane
- Assécher et prévenir les épanchements : furosémide, bumétanide
- Diminuer le travail cardiaque en diminuant pré-charge et post-charge : vasodilatateurs tels que les dérivés nitrés, les  $\alpha$ 1-bloquants, les IECA, et les antagonistes calciques
- Traiter les troubles de rythme : digoxine lors de fibrillations atriales

Les traitements et mesures hygiéniques d'appoint ne sont pas à négliger : repos, régime désodé, supplémentation en potassium, magnésium, et L-carnitine (115).

## 27- Prophylaxie

Le caractère héréditaire de la CMD n'est à ce jour pas démontré.

Aucune mesure n'est actuellement prise dans les élevages de Golden Retrievers du fait de la relative rareté de l'affection dans la race.

# E- SYSTEMES SANGUIN ET HEMATOPOIETIQUE

## Maladie de von Willebrand

### 1- Définition

La maladie de von Willebrand est caractérisée par un déficit quantitatif ou qualitatif plus ou moins marqué en facteur Willebrand. Le facteur Willebrand est une glycoprotéine synthétisée par les cellules endothéliales ; il intervient dans l'adhésion des plaquettes au sous-endothélium pendant l'hémostase primaire et il permet l'agrégation plaquettaire.

Il existe 3 types d'expressions génétiques et cliniques différents. Aucun cas de type II et III n'a été décrit chez le Golden Retriever jusqu'à aujourd'hui. Nous ne considérerons donc que le type I.

### 2- Epidémiologie

La maladie de von Willebrand est considérée comme le trouble héréditaire de l'hémostase le plus fréquemment rencontré chez l'homme et chez le chien (46, 62).

Alors que des programmes à grande échelle d'identification des porteurs (62) sont entrepris depuis longtemps dans de nombreux pays à dominance anglo-saxonne, très peu d'études destinées à appréhender l'incidence de cette affection ont été réalisées en France (158).

Le Golden Retriever, avec le Berger Allemand et le Doberman, fait partie des races les plus fréquemment atteintes (46, 62, 158). La prévalence de la maladie est supérieure à 15 % aux Etats-Unis chez le Golden (46). Par ailleurs, une étude réalisée à grande échelle sur trois ans aux Etats-Unis (de 1988 à 1990) porte à 30 % la fréquence de Golden Retrievers porteurs du gène responsable de la maladie.

Il n'existe pas de prédisposition sexuelle (104), ce qui s'explique par le mode de transmission héréditaire de la maladie.

Les animaux de tous âges sont atteints.

### 3- Etiologie

La maladie de von Willebrand est une affection héréditaire.

Le gène codant pour le facteur de von Willebrand a été localisé sur le bras court du chromosome 12 chez l'homme. Le gène FvW canin n'a pas encore été totalement caractérisé mais des études indiquent que les gènes canin et humain sont similaires en taille et en complexité (158).

Le type I est une affection autosomique dominante à pénétrance incomplète (46, 158). Dans le cas de la maladie de von Willebrand, seuls les hétérozygotes porteurs du gène délétère dominant subissent la pénétrance incomplète. Dès lors, les hétérozygotes porteurs de la tare présentent une déficience quantitative en antigènes du facteur de von Willebrand [FvW : Ag], et expriment ou non la maladie.

Selon Dodds, l'homozygotie est létale avec des chiots mort-nés ou qui périssent très peu de temps après la naissance (61). A cette notion s'opposent d'autres points de vue tels que celui

de Stokol (181) ou de Moser (130) dont une étude tend à démontrer que les animaux affectés par le type I ne sont pas forcément hétérozygotes et que donc l'homozygotie n'est pas létale.

#### 4- Signes cliniques

Les symptômes sont voisins de ceux rencontrés lors de thrombopathie ou de thrombocytopenie. La maladie de von Willebrand est responsable d'une diathèse hémorragique, les malades présentant des signes muqueux ou cutanés (46).

Les signes cliniques les plus fréquents sont :

- des hémorragies gastro-intestinales ou urinaires récurrentes
- une épistaxis
- des saignements vaginaux, péniens ou gingivaux
- des oestrus prolongés
- des retards de cicatrisation

Cette maladie entraîne une forte morbidité, avec un faible taux de mortalité.

Le stress, l'émotion ou les blessures exacerbent les signes cliniques (61, 106).

#### 5- Diagnostic

Les signes cliniques orientent le diagnostic.

Le temps de saignement gingival, qui réalise l'exploration *in vivo* de l'hémostase primaire, donne la meilleure indication du statut hémostatique d'un individu atteint de maladie de von Willebrand (104). Le temps de saignement est augmenté alors que le temps de coagulation sur tube sec, la numération plaquettaire, les temps de Quick et de Cephaline Kaolin sont dans la limite des valeurs usuelles (46, 158).

Le diagnostic de certitude se fait par dosage de l'antigénémie plasmatique en FvW : [FvW : Ag]. Le dosage quantitatif est réalisé par électrophorèse (non disponible actuellement en France) ou ELISA, et le dosage qualitatif se fait par mesure de l'activité du FvW vis-à-vis de l'agglutination plaquettaire (158).

Lors de dosage par technique ELISA, seule méthode quantitative disponible en France, une [FvW : Ag] inférieure à 50 % (V.U. : 70 % à 180 %) est révélatrice de l'évolution d'une maladie de von Willebrand. Les sujets ayant une [FvW : Ag] comprise entre 50 et 60 % sont considérés à risque limité.

#### 6- Traitement

Les traitements disponibles sont soit palliatifs soit préventifs à court terme (lors d'acte chirurgical par exemple).

- **Les dérivés du sang** : le traitement de choix est le cryoprécipité, qui est une forme concentrée de FVIII et de FvW extraits de plasma frais congelé (46). Une dose de plasma peut normaliser le temps de saignement gingival pendant 2 heures.
- **Le sang total frais** est le plus souvent utilisé en raison de sa facilité d'obtention.
- **La vasopressine** : la desmopressine, analogue synthétique de l'hormone anti-diurétique, peut augmenter les taux de FvW une demi-heure après une injection sous-cutanée sur un chien sain. Ce traitement reste peu employé car, sur un chien atteint de maladie de von Willebrand, cette augmentation reste modérée.



## 7- Prophylaxie

Dans les pays anglo-saxons, où la prévalence de la maladie de von Willebrand était majeure, la fréquence du gène a été réduite avec succès par l'intermédiaire de plans d'éradication, basés sur des tests réalisés à grande échelle et des croisements planifiés (25, 61, 62). Ce sont les moyens les plus efficaces pour éliminer ou réduire la prévalence de certaines maladies héréditaires.

En France, à moins que la prévalence de la maladie dans un élevage ne soit vraiment significative, un examen systématique des futurs reproducteurs n'apparaît pas aujourd'hui nécessaire. Seuls les animaux présentant un risque d'être atteints ou des troubles hémorragiques non diagnostiqués doivent être testés avant d'être mis à la reproduction. Les animaux affectés et leurs collatéraux seront bien sûr retirés de la reproduction (158).

## **F- NEUROLOGIE**

### **1- La dystrophie musculaire**

#### 11- Définition

La dystrophie musculaire ou myopathie dystrophique liée au sexe est caractérisée par des lésions de dégénérescence progressive et de régénérescence des fibres squelettiques et cardiaques (1).

Homologue de la myopathie de Duchenne, la dystrophie musculaire résulte d'une altération du gène codant pour la dystrophine ou gène DMD, responsable de la dégénérescence des fibres musculaires (43).

Le Golden Retriever atteint de dystrophinopathie est le modèle animal le plus proche de l'enfant dystrophique. L'affection canine, décrite pour la première fois par Valentine et coll. en 1986 et Kornegay en 1988 (110) est appelée « GRMD » (Golden Retriever Muscular Dystrophy) ou « GXMD » (Golden Retriever X-linked Muscular Dystrophy).

#### 12- Epidémiologie

Le Golden Retriever est la première race chez laquelle la maladie a été identifiée (32). Elle n'a été observée aujourd'hui qu'aux USA.

Le gène codant pour la dystrophine est porté par le chromosome X ; dans les conditions normales, seuls les mâles sont atteints.

#### 13- Etiologie

La dystrophie musculaire du Golden Retriever est héréditaire, transmise sur un mode récessif lié au chromosome X (49). Au niveau de l'ADN, les Golden dystrophiques présentent une mutation ponctuelle sur un site d'épissage 3' de l'intron 6 du gène DMD. Cette anomalie d'épissage consécutive à la mutation GRMD entraîne la production d'une dystrophine tronquée de 390 kD (91 % de la taille normale) (134).

Chez les chiens mâles, la dystrophine de longueur totale est absente des myofibres striées squelettiques et cardiaques. Elle est exprimée en quantité réduite dans le muscle et le cœur des femelles hétérozygotes.

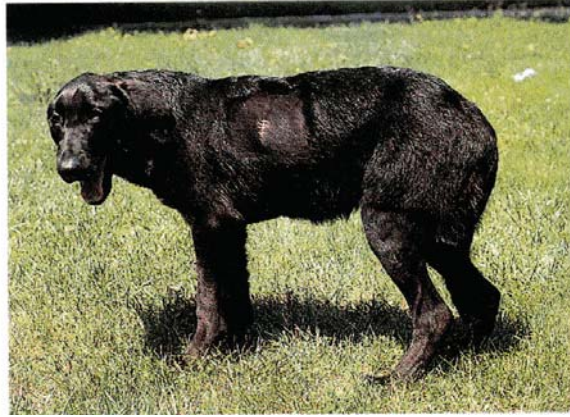#### 14- Signes cliniques

Il existe une forme néonatale mortelle dans les vingt premiers jours de vie.

La forme « classique » se caractérise par l'apparition chez des chiots Golden Retrievers mâles de 2 mois environ d'une atteinte musculaire primitive d'évolution progressive vers la mort (191, 192). Vers l'âge de 8 à 10 semaines, l'animal montre une fatigabilité excessive associée à une démarche anormale (membres raides, foulées courtes...). Deux des signes constants et précoces sont l'impossibilité d'écartier totalement la mâchoire et un aboiement faible (134).

Une amyotrophie généralisée, précoce, touche la musculature du tronc et temporale.

Une hypertrophie de la langue et de la musculature oesophagienne induit une dysphagie.



*Figure 32 : Chien de souche Golden Retriever affecté par la dystrophie musculaire (1)*

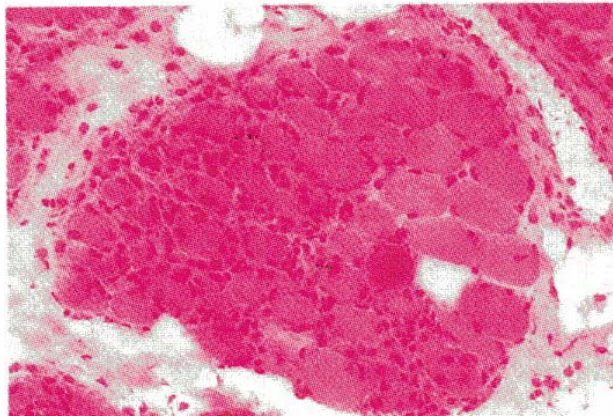
Les signes cliniques s'aggravent progressivement de 8 semaines à 6 mois, puis se stabilisent, voire régressent légèrement. L'espérance de vie dépend de la gravité des symptômes. Une cardiomyopathie s'installe et est souvent à l'origine de la mort de l'animal (192).

#### 15- Diagnostic

Le diagnostic est tout d'abord épidémiologique et clinique.

En cas de suspicion de dystrophie musculaire, une biochimie doit être réalisée : les valeurs des créatines kinases sériques au repos sont très élevées (10000 à 30000 UI/L).

L'histologie révèle une succession de cycles de nécrose et régénérescence musculaire avec afflux de macrophages et phagocytose.



*Figure 33 : Histologie de muscle d'un chien atteint par la dystrophie musculaire : foyer de fibres nécrosées et en régénération (coloration hémateine-éosine) (1)*

#### 16- Traitement

Il n'existe actuellement pas de traitement.

De nombreux travaux sont réalisés sur le Golden Retriever atteint de Dystrophie Musculaire, modèle animal le plus proche de l'enfant dystrophique. Selon une étude récente (165), la transplantation de mésoangioblastes chez le chien dystrophique améliorerait la fonction musculaire.

## 17- Prophylaxie

Les femelles ayant mis bas d'un chiot atteint de myopathie dystrophique sont hétérozygotes pour le gène DMD. Elles doivent être retirées de la reproduction.

Si l'animal atteint arrive à l'âge adulte, il ne sera bien sûr pas mis à la reproduction.

## 2- L'épilepsie

### 21- Définition

L'épilepsie essentielle ou épilepsie idiopathique est caractérisée par des crises convulsives récidivantes chez des individus ne présentant aucune lésion de l'encéphale, ni aucun désordre métabolique systémique. Lapras (113) évoque les 4 éléments caractéristiques de ces crises :

- la soudaineté d'apparition
- la tendance paroxystique
- la répétitivité
- la courte durée

### 22- Epidémiologie

L'incidence de l'épilepsie essentielle est de l'ordre de 1 à 2 % dans la population canine (1). Srenk estime en 1996 l'incidence de l'épilepsie chez le Golden Retriever à 4,1 %, d'où une prédisposition pour la race.

L'un des facteurs les plus corrélés à l'épilepsie essentielle est l'âge d'apparition des premières crises convulsives : elles apparaissent dans la majorité des cas entre 6 mois et 5 ans d'âge (60) ; 75 % des Goldens ont leur première crise avant l'âge de 3 ans (180).

Plusieurs auteurs s'accordent à dire qu'il existe une prédisposition sexuelle dans la race, les mâles seraient plus souvent affectés. Srenk avance un sex ratio de 3,5/1 (180).

### 23- Etiologie

L'étiologie de l'épilepsie essentielle est encore mal connue. Il y aurait des facteurs génétiques ainsi que des conditions favorisantes.

#### a- Transmission héréditaire

Le Golden Retriever est l'une des quelques races où une transmission héréditaire a été démontrée : selon une étude de Srenk en 1994, l'épilepsie est transmise chez le Golden (ainsi que chez le Labrador) selon un mode autosomique récessif multifactoriel.

Par ailleurs, les chiens de race pure sont plus souvent atteints que les individus issus de croisements ; le risque de développer une épilepsie essentielle tend également à augmenter avec la consanguinité.

#### b- Facteurs favorisant l'apparition des crises

Certaines conditions semblent favoriser l'apparition des crises, sans pour autant en être la cause directe. Certains facteurs sont susceptibles de jouer un rôle dans l'expression clinique de la maladie comme l'hyperthermie, la période du cycle sexuel (l'oestrus ou la

pseudogestation chez la chienne), un prurit ou une douleur intense, ou encore le stress émotionnel et la nervosité de l'animal (60).

Certains médicaments déclenchent des crises chez ces animaux : la kétamine et tous les tranquillisants de la famille des phénothiaziques, comme l'acépromazine, doivent être proscrits chez ces animaux.

#### 24- Signes cliniques

La symptomatologie clinique permet de distinguer deux types de crises : la crise généralisée, de loin la plus courante, et la crise partielle (1).

##### a- La crise convulsive généralisée ou « crise de grand mal »

Elle résulte de la perte brutale et simultanée de l'activité électrique normale dans les deux hémisphères cérébraux. Elle se manifeste donc par une perte totale de l'état de conscience, et les manifestations motrices, si elles existent, sont d'emblée bilatérales et symétriques, et impliquent tout le corps de l'animal dès le début de la crise.

Cette crise est généralement très stéréotypée et comporte 3 phases successives :

**1- La phase tonique** : elle correspond à une contraction généralisée de tous les muscles. L'animal s'effondre en décubitus latéral et tous ses muscles se contractent (60) : la tête est rejetée en arrière, la colonne creusée par la tension, le tronc et les membres raides et en hyperextension (opisthotonos) ; les mâchoires sont serrées (trismus) et les yeux fixes en mydriase. Cette phase est très courte, de l'ordre de la minute.

**2- La phase clonique** : elle est dominée par l'alternance de contractions et de relâchements de tous les muscles. Les membres sont animés de mouvements de pédalage ; les mâchoires s'ouvrent et se ferment, et ce mâchonnement convulsif est accompagné d'une abondante salivation. La respiration est rapide et saccadée. On peut parfois observer l'émission d'urine et de selles. Cette phase dure quelques minutes.

**3- La phase tonico-clonique** : elle correspond à une alternance de mouvements toniques et cloniques.

La période de retour progressif au calme est appelée phase de stertor (respiration bruyante : stertoreuse). L'animal est fatigué, il peut présenter des troubles neurologiques (amaurose, ataxie, confusion...). Il semble que plus la crise dure longtemps et plus cette phase de stertor est longue.

##### b- La crise partielle

La crise partielle, ou crise psychomotrice, est beaucoup moins stéréotypée. On distingue :

- **des crises à dominante psychique** : hallucinations, épisodes paroxystiques et brefs de peur ou d'agressivité.
- **des crises à dominante motrice** : forme masticatoire, pédalage d'un seul membre, formes ambulatoires avec mouvements frénétiques de manège.

## 25- Diagnostic

### a- Diagnostic épidémiologique

L'épilepsie idiopathique ou essentielle sera à suspecter lors de crises convulsives récidivantes sur un jeune Golden Retriever de moins de trois ans.

De plus, les antécédents familiaux doivent être recherchés et l'existence d'un parent ou d'un collatéral épileptique est évidemment un argument important.

### b- Diagnostic clinique

Il est primordial d'obtenir une description détaillée des crises, non seulement pour s'assurer qu'il s'agit bien de véritables convulsions, mais aussi pour tenter de déterminer le type de crises (généralisées ou partielles). Rappelons que les crises convulsives sont soudaines, paroxystiques et brèves, récidivantes, et observées chez un chien qui présente par ailleurs toutes les apparences d'une santé normale. Par ailleurs, des crises d'épilepsie essentielle apparaissent souvent après un bruit, un stress, une excitation.

Des examens clinique et neurologique complets doivent être réalisés. Un examen neurologique anormal oriente plutôt vers un support lésionnel aux crises convulsives.

Le diagnostic différentiel des crises convulsives devra être établi.

**Tableau III : Etiologie des syndromes convulsifs chez le chien en fonction de leur évolution (1)**

<b>EVOLUTION AIGUE</b>	<b>EVOLUTION CHRONIQUE</b>
Encéphalite	Epilepsie essentielle
Troubles métaboliques	Maladie de surcharge
Intoxications aiguës	Malformations congénitales
Traumatismes	Intoxications chroniques (plomb)
Encéphalopathies vasculaires	Néoplasie
	Séquelles (encéphalite, traumatisme, accident vasculaire)

Le diagnostic d'épilepsie essentielle est un diagnostic d'exclusion.

### c- Examens complémentaires

Si l'épidémiologie et la clinique concordent pour étayer l'hypothèse d'une épilepsie essentielle, le recours à l'ensemble des examens complémentaires ne s'impose pas toujours. Cependant pour éliminer l'hypothèse d'une épilepsie secondaire, le praticien pourra s'orienter vers des techniques de laboratoire (recherche des causes métaboliques, analyse du liquide céphalo-rachidien), vers l'imagerie (tomodensitométrie) voire vers l'électroencéphalographie (60).

## 26- Traitement

La décision d'entreprendre un traitement doit être prise en plein accord avec le propriétaire, après avoir passé le temps nécessaire à lui fournir les explications susceptibles de guider son choix :

- la maladie est incurable, le but du traitement est de diminuer la fréquence et l'intensité des crises.
- le traitement doit être poursuivi pendant toute la vie de l'animal.
- le traitement doit être adapté à la clinique de l'animal ; un suivi régulier est nécessaire.

Il est conseillé de débiter le traitement anti-épileptique le plus tôt possible quand :

- 1- l'animal développe plus d'une crise par mois
- 2- il y a une augmentation importante de la fréquence des crises
- 3- les crises sont d'emblée groupées

Plusieurs molécules anti-épileptiques sont à la disposition du vétérinaire ; elles ont pour but d'empêcher l'apparition et la propagation des phénomènes électriques anormaux au sein du cortex cérébral, afin de contrôler les crises convulsives. Ainsi l'efficacité et la toxicité potentielle du phénobarbital (Gardéna<sup>l</sup> N.D.) et du bromure de potassium chez le chien ont été suffisamment décrites pour justifier leur utilisation en première intention (35).

Le schéma ci-dessous illustre un exemple de démarche thérapeutique lorsque la décision de traitement avec un anti-épileptique est décidée :

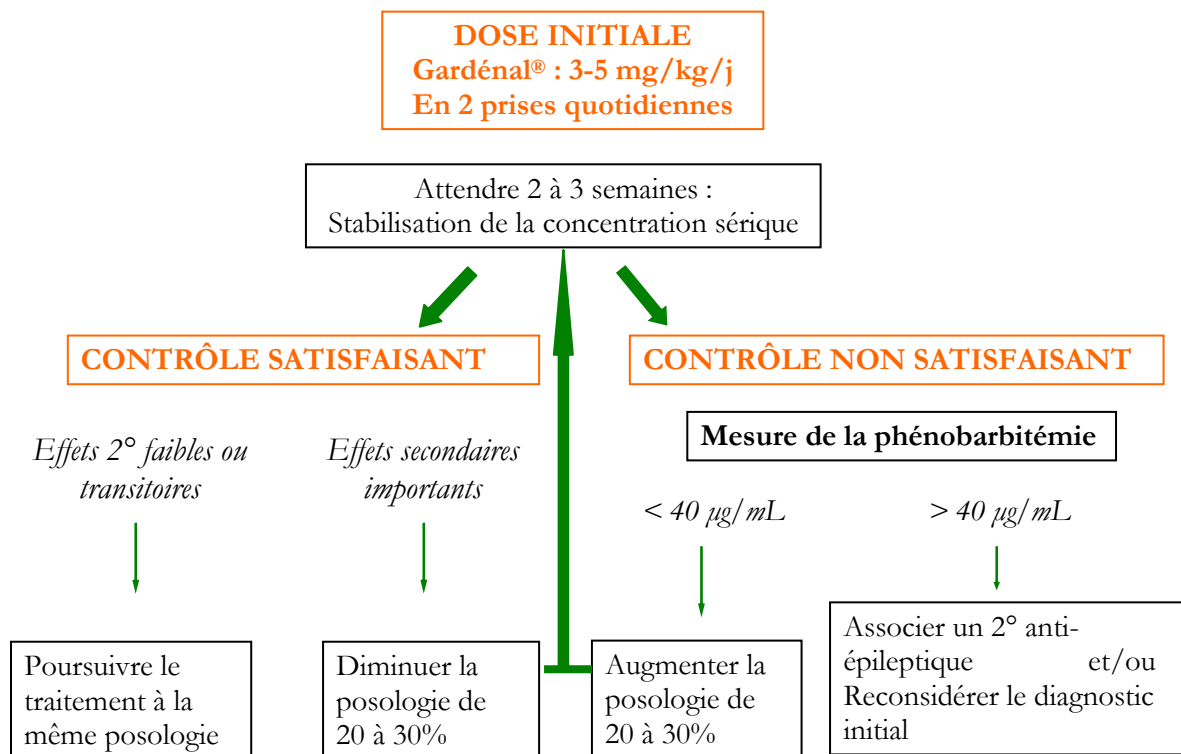


Figure 34 : Protocole thérapeutique des syndromes convulsifs chroniques

## 27- Prophylaxie

La transmission héréditaire a été démontrée chez le Golden Retriever. Ainsi, en terme d'élevage et de sélection, tous les efforts doivent viser à s'opposer à la descendance génétique.

Par ailleurs, lorsque le diagnostic d'épilepsie a été posé, il convient d'éviter tout stress, toute forte émotion à l'animal.

La stérilisation est fortement conseillée chez l'animal épileptique : d'une part pour éviter de diffuser la maladie, d'autre part pour diminuer les risques de crises chez la femelle (l'oestrus et la pseudogestation étant des périodes à risque).

## **3- La myasthénie grave**

### 31- Définition

La myasthénie est une affection musculaire spécifique, caractérisée par le développement d'une faiblesse musculaire anormale à la suite d'un exercice physique, avec une tendance remarquable à la récupération après une période de repos ou l'administration d'anticholinestérasiques (18).

Elle résulte d'un déficit en récepteurs de l'acétylcholine (RACH) sur la membrane postsynaptique de la jonction neuromusculaire.

On distingue deux types de myasthénie :

- la congénitale dans laquelle ce déficit est inné
- l'auto-immune (avec formation d'anticorps anti-RACH), qui est acquise

### 32- Epidémiologie

Certaines races pures dont le Golden Retriever sont particulièrement affectées par la myasthénie acquise (1, 38, 98, 174).

Il semblerait que l'incidence de la maladie soit plus élevée chez les femelles (98, 118).

Cette maladie affecte les chiens quelque soit leur âge, plutôt vers 2-3 ans et 9-10 ans chez le Golden Retriever (18).

### 33- Etiologie

La plupart des maladies auto-immunes ont une origine génétique, avec une incidence plus élevée chez les femelles.

Les jeunes femmes atteintes de myasthénie acquise présentent avec une fréquence plus élevée le génotype HLA-B8. Selon Shelton (174), il semblerait que l'origine de la myasthénie soit également génétique chez le chien du fait que cette maladie affecte quasi-systématiquement les races pures (Bergers Allemands, Golden Retrievers et Labrador Retrievers).

Cependant aucune étude n'a aujourd'hui démontré la composante génétique de la myasthénie acquise. On parle seulement de prédisposition raciale.

### 34- Signes cliniques

La gravité de la faiblesse musculaire est directement liée à l'intensité de l'exercice. Ainsi, après quelques dizaines de mètres au cours desquels les foulées se raccourcissent, l'animal



s'écroule et refuse de faire un pas supplémentaire (18). L'ataxie s'installe progressivement, le moindre exercice entraîne un halètement intense suivi d'une perte totale de tonus.

Fréquemment, le chien myasthénique présente un mégaoesophage (la musculature oesophagienne est constituée à 2/3 de muscles squelettiques), accompagné d'une parésie laryngée et pharyngée et/ou d'une parésie faciale et d'une ptose palpébrale.

Les complications de bronchopneumonie par fausse déglutition sont très fréquentes et constituent la principale cause de décès chez les myasthéniques.

Chez le chien, des anomalies thymiques sont associées à une myasthénie dans 18 à 47 % des cas.

### 35- Diagnostic

Il est tout d'abord **clinique**.

**Un examen radiographique du thorax** peut montrer un mégaoesophage et la présence d'une masse dans le médiastin crânial (thymus persistant).

**L'administration de substances anticholinestérasiques** est un test diagnostique (18) : l'injection intraveineuse de chlorure d'édrophonium (Tensilon ND), de 0,1 mg/kg, au pic de la faiblesse musculaire, produit dans la minute qui suit une amélioration spectaculaire et transitoire des symptômes locomoteurs.

La technique la plus sensible et la plus fiable pour confirmer le diagnostic est le **dosage sérique des anticorps anti-récepteurs nicotiniques musculaires** (positif dans 80 à 90 % des myasthénies acquises).

### 36- Traitement

Il fait appel aux anticholinestérasiques. La présence d'un mégaoesophage implique d'administrer le médicament par voie intra-musculaire (néostigmine, Prostigmine ND) ; quand les régurgitations ne sont plus constatées, il est possible de passer à la voie orale (pyridostigmine, Mestinon ND). Une guérison transitoire, permettant la suspension du traitement, peut être observée.

Les corticoïdes et autres immunosuppresseurs peuvent également faire régresser la maladie en combattant le processus auto-immunitaire. Le traitement est parfois nécessaire à vie.

Le traitement doit procurer une amélioration en quelques jours ou au maximum une semaine, quelque soit la gravité des symptômes. Des rechutes ont été observées jusqu'à 2 ans après une apparente guérison (15).

### 37- Prophylaxie

Aucun mode de transmission héréditaire n'a été démontré pour la forme acquise. Des efforts de sélection sur ce critère sont aujourd'hui discutés.

De très rares cas de myotonie et d'hypomyélinisation ont été rapportés chez le Golden Retriever (1). La transmission héréditaire de ces maladies dans la race n'ayant jamais été étudiée, et très peu d'informations existant sur ce sujet, ces deux affections ne seront pas traitées.

# G- ENDOCRINOLOGIE

## 1- Hypothyroïdie

### 11- Définition

L'hypothyroïdie est par définition une insuffisance ou une absence de la sécrétion thyroïdienne. Elle est classifiée selon la localisation du problème au niveau de l'axe hypothalamo-hypophyso-thyroïdien. :

- atteinte primaire : lésion de la thyroïde
- atteinte secondaire : anomalie hypophysaire
- atteinte tertiaire : anomalie hypothalamique

Chez le chien, dans 95 % des cas, l'hypothyroïdie est primaire (20), et au moins la moitié des cas sont dus à la destruction graduelle de la glande thyroïde par une infiltration lymphoplasmocytaire (171). L'hypothyroïdie secondaire n'est que rarement rapportée chez le chien et l'hypothyroïdie tertiaire n'a pas encore été établie dans l'espèce.

Par ailleurs, quelques cas d'hypothyroïdie congénitale ont été rapportés (53).

### 12- Epidémiologie

L'hypothyroïdie est la maladie endocrinienne la plus fréquemment diagnostiquée chez le chien ; sa prévalence théorique est estimée à 1 % (20).

L'hypothyroïdie est plus fréquente chez les chiens de races moyennes à grandes. Pour 3 races seulement, la transmission héréditaire a été démontrée : le Setter Irlandais, le Beagle et le Schnauzer nain (117, 202).

Les avis divergent quant à la prédisposition du Golden à l'hypothyroïdie. Certaines études citent le Golden Retriever comme race prédisposée à l'hypothyroïdie (1, 20, 38, 111, 139, 202), d'autres pas (53, 77) ; il est admis qu'ils ont un risque plus important de développer la maladie.

Aucune prédisposition sexuelle n'est démontrée dans la littérature (53, 202). Cependant les femelles stérilisées semblent statistiquement plus exposées que les autres, sans que l'origine de cette prédisposition n'ait été déterminée (139).

L'âge d'apparition des symptômes est très variable. La manifestation des signes cliniques semble très rare avant l'âge de deux ans (93).

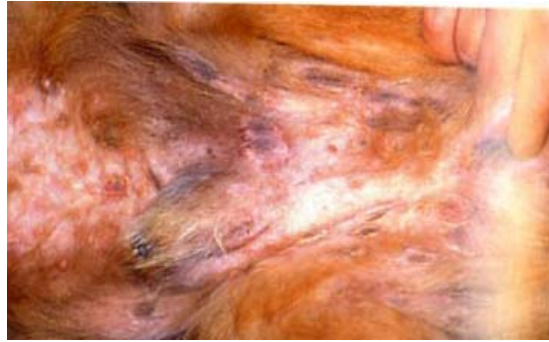
### 13- Etiologie

Chez le Golden Retriever, aucune transmission héréditaire n'a encore été démontrée.

### 14- Signes cliniques

Les symptômes cliniques de l'hypothyroïdie sont vagues et apparaissent souvent de façon insidieuse (53).

Des troubles dermatologiques tels qu'une peau sèche, un changement de qualité ou de couleur du pelage, une alopecie symétrique et bilatérale et de la séborrhée sont observés dans 60 à 80 % des cas (53). Des pyodermites bactériennes récidivantes peuvent aussi survenir.



*Figure 35 : Pyodermite superficielle chez un Golden Retriever (53) : collerettes épidermiques et hyperpigmentation centrale. Lorsque la pyodermite se manifeste chez un chien hypothyroïdien, il y a présence d'autres symptômes généraux.*

L'obésité est présente dans 41 à 44 % des cas (53).

20 à 76 % des chiens sont présentés en consultation pour de la faiblesse, de la léthargie ou de l'intolérance à l'exercice.

D'autres signes, tels qu'un myxoedème ou des problèmes de reproduction sont moins fréquemment observés.

**Tableau IV : Signes cliniques observés lors d'hypothyroïdie chez le chien, classés selon leur fréquence (53)**

Fréquents	Peu fréquents	Rares	Association discutable
Léthargie Faiblesse Prise de poids Alopécie Séborrhée	Pyodermite Otite externe	Myxoedème Athérosclérose Infertilité femelle	Parésie laryngée Mégaoesophage Paralysie faciale Polyneuropathie généralisée Désordres cardiovasculaires Infertilité mâle

## 15- Diagnostic

a- Tests non spécifiques induisant ou renforçant une suspicion clinique d'hypothyroïdie

- **Anémie normochrome normocytaire non régénérative** : rencontrée dans 25 % des cas, elle n'est pas significative (27).

- **Hypercholestérolémie** : elle est observée dans 60 à 70 % des cas.

- **Biopsie cutanée** : elle permet d'affirmer l'origine hormonale de l'alopecie. Trois anomalies évocatrices de l'hypothyroïdie doivent être recherchées :

- une augmentation de l'épaisseur dermique avec myxoedème
- une hypertrophie et une vacuolisation des muscles arrecteurs du poil
- une mucinose dermique

## b- Dosages hormonaux

### ➤ Tests statiques

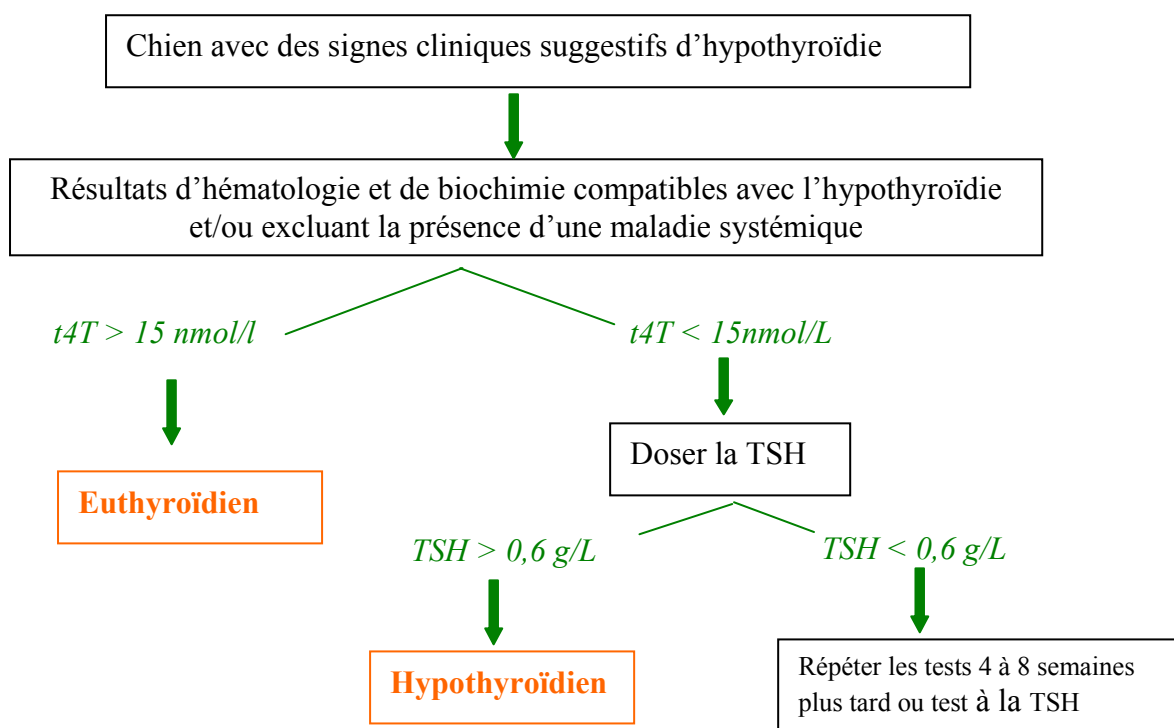
- **Dosage de la T4 totale (tT4) ou de la T4 libre (fT4)** : il s'agit d'un bon dosage de première intention, avec une bonne sensibilité (peu de faux négatifs) et une spécificité moyenne (27).

- **Dosage de la TSH** : elle permet de détecter une hypothyroïdie primaire de façon précoce ainsi que de différencier une hypothyroïdie primaire d'une secondotertiaire (TSH élevée lors d'hypothyroïdie primaire).

### ➤ Tests dynamiques

► **Test à la TSH** : Il permet de différencier une hypothyroïdie (absence ou faiblesse de stimulation) d'une hypothyroïdie fonctionnelle liée à une maladie intercurrente. Ce test demeure à ce jour le moins mauvais des tests dynamiques d'exploration thyroïdienne ; il est toutefois rarement réalisé du fait de sa disponibilité limitée et du prix de la TSH (140).

Il existe d'autres méthodes diagnostiques telles que la recherche d'anticorps anti-thyroglobuline, la biopsie thyroïdienne ou la scintigraphie quasiment pas utilisées en pratique et appartenant plus au domaine de la recherche (27, 53).



*Figure 36 : Exemple d'approche pour l'évaluation de la fonction thyroïdienne canine*

## 16- Traitement

L'hypothyroïdie est une maladie agréable à traiter car la réponse au traitement est souvent spectaculaire. Cependant le traitement est à vie, coûteux et peut entraîner des effets secondaires potentiellement sérieux (thyrotoxicose clinique : polyurie, polydipsie, polyphagie, perte de poids, halètement, nervosité) (53).

Le traitement est à base de lévothyroxine synthétique. La dose initiale recommandée est de 20 µg/kg 2 fois par jour. Le chien est réévalué 1 à 2 mois plus tard et le dosage est ajusté selon la réponse clinique et le résultat des dosages hormonaux. Par la suite, chez la plupart des chiens, une administration journalière de 20 µg/kg/j sera suffisante.

## 2- Diabète sucré juvénile

### 21- Définition

Le diabète sucré est un état d'hyperglycémie chronique lié à un trouble du métabolisme du glucose. Il est dû à une hypoplasie ou une aplasie des cellules β des îlots de Langerhans du pancréas, voire à une atrophie du pancréas ; il en résulte une carence absolue ou relative en insuline. Chez le chien, les formes les plus fréquentes sont un diabète insulino-dépendant et une forme compliquée de diabète non insulino-dépendant (54).

Le diabète sucré juvénile apparaît dans la première année de vie.

### 22- Epidémiologie

Le diabète sucré juvénile est une forme de diabète extrêmement rare (83) ; il concerne moins de 1 % des chiens diabétiques.

Les animaux sont habituellement présentés à la consultation entre 2 et 6 mois, avec un pic épidémiologique vers 3 mois (187).

Le Golden Retriever est l'une des races, avec le Keeshond, le Pinscher moyen, et le Labrador, à être particulièrement affectée.

Les femelles semblent plus touchées que les mâles (54).

### 23- Etiologie

Dès 1960, le diabète sucré juvénile du Golden Retriever a été objectivé comme étant une forme familiale (63, 123, 201).

Une étiologie génétique n'est à ce jour pas démontrée.

### 24- Signes cliniques

Les signes cliniques sont assez constants (187) :

- syndrome polyuro-polydipsique
- amaigrissement associé à de la polyphagie ou au contraire à de l'anorexie
- cécité liée à une cataracte ou à une rétinopathie
- asthénie
- infections intercurrentes : les infections du tractus urinaire sont fréquentes

Lors de l'examen clinique, il peut être mis en évidence un mauvais état général, un retard de croissance, des problèmes cutanés de type pyodermite, une hépatomégalie ainsi qu'une cataracte.

### 25- Diagnostic

Des examens de laboratoire permettent de confirmer les diagnostics épidémiologique et clinique. Les troubles métaboliques suivants sont alors détectés :

- hyperglycémie dont la valeur est supérieure à 2 g/l

- glycosurie importante
- cétonurie
- hypercholestérolémie, hypertriglycéridémie
- augmentation des ALAT et PAL
- acidose métabolique
- anémie, leucocytose neutrophilique du fait des infections secondaires

Le diagnostic repose essentiellement sur la détection d'une hyperglycémie :

- soit basale à jeun (matinale)
- soit par un test de tolérance au glucose (par voie orale ou veineuse), peu utilisé aujourd'hui.

La fonction pancréatique exocrine est la plupart du temps conservée.

En fait, la clinique et les résultats des examens complémentaires diffèrent peu de ceux d'un diabète adulte. La principale différence vient de ce que l'insulinémie est toujours effondrée dans un diabète juvénile, et qu'il n'y a pas d'insulino-résistance primitive.

## 26- Traitement

Il repose sur l'insulinothérapie, puisque par définition le diabète juvénile est insulino-dépendant. Il faut bien expliquer au propriétaire que ce traitement palliatif est à vie, le but étant de maintenir la glycémie dans une fourchette raisonnable pour éviter l'apparition de lésions de complications (microangiopathies, stéato-cirrhoses hépatiques).

## 27- Prophylaxie

Les animaux atteints de diabète sucré juvénile ainsi que leurs collatéraux ne doivent pas être mis à la reproduction.

## H- SYSTEME URINAIRE

### 1- Ectopie urétérale

#### 11- Définition

L'ectopie urétérale est une anomalie urinaire congénitale caractérisée anatomiquement par un abouchement anormal d'un ou des deux uretères en aval du trigone vésical (1). Dans la majorité des cas, cette anomalie entraîne une incontinence urinaire.

Il existe 3 types d'uretères ectopiques (145) :

- l'uretère ectopique intra-mural : il entre normalement dans la paroi vésicale, mais il ne sort pas par l'orifice normal. C'est le cas le plus fréquent.
- l'uretère ectopique extra-mural : il court-circuite complètement la vessie
- l'uretère peut s'ouvrir normalement dans le trigone vésical, mais une branche continue sous la muqueuse et va en position ectopique.

Cette anomalie est considérée comme vice caché antérieur à la vente et elle entraîne une action en garantie (38).

#### 12- Epidémiologie

Si l'ectopie urétérale est une affection rare chez le chien (197), elle représente cependant la première cause d'incontinence urinaire chez le jeune (50 % des chiots incontinents). Selon une étude menée par Smith (176) de 1968 à 1979 sur 106 790 chiens tout venants, 18 chiens étaient atteints par cette affection, soit 0,016 % de la population canine.

##### ➤ Race

Diverses études réalisées depuis 1973 ont permis de mettre en évidence l'existence de races prédisposées à l'ectopie urétérale. Cependant, ces races prédisposées varient selon les études. Ainsi certains auteurs ne citent pas le Golden Retriever comme prédisposé (1, 88, 182) ; d'autres en font une des races dont l'incidence pour l'affection est la plus élevée (34, 38, 54, 96, 97). Ainsi, en conclusion de sa première étude de 29 cas de 1972 à 1981, Holt (96) présente le Golden Retriever comme une race prédisposée ; en 1995, il réalise un travail plus important sur 175 cas répertoriés de 1972 à 1993 : 25,1 % des chiens atteints sont des Golden Retrievers.

##### ➤ Sexe

Toutes les séries étudiées depuis 1973 (54, 88, 96, 97) montrent que les femelles sont beaucoup plus atteintes que les mâles. Près de 90 % des uretères ectopiques diagnostiqués touchent des femelles (97).

##### ➤ Age

L'ectopie urétérale étant une anomalie congénitale, l'incontinence urinaire est généralement diagnostiquée chez les jeunes animaux de moins de 1 an (99) ; mais l'affection peut être décelée de 6 semaines à 9 ans.

Les femelles sont présentées en consultation à l'âge moyen de 10 mois, les mâles de 24 mois. Cette apparition en général plus tardive des symptômes chez le mâle s'explique par le trajet de son uretère ectopique : le mâle peut ne présenter aucun signe de sa malformation lorsque l'uretère ectopique s'abouche crânialement au sphincter externe ; dans ce cas, l'urine s'écoule dans l'urètre mais peut refluer vers la vessie qui joue alors son rôle de réservoir (197).

### 13- Etiologie

L'ectopie urétérale est une affection congénitale.

Du fait de la prédisposition raciale et du faible taux d'anomalie chez les races croisées, une transmission héréditaire est fortement suspectée (38, 89).

### 14- Signes cliniques

Le propriétaire amène le chien en consultation pour énurésie (incontinence urinaire permanente), nocturie (miction la nuit) ou troubles du comportement (« animal malpropre »). Il s'agit en fait d'incontinence urinaire.

L'incontinence urinaire - perte du contrôle volontaire de la miction avec des écoulements involontaires d'urine fréquents ou constants - est le signe clinique primaire de cette malformation. Elle présente des caractéristiques très particulières : il s'agit d'une incontinence permanente, accompagnée ou non de mictions normales (1) : si l'anomalie est unilatérale, des mictions normales sont conservées.

D'autres symptômes tels qu'une dysurie, une strangurie, une pollakiurie ou une hématurie peuvent être signalés par les propriétaires. Des complications d'infection urinaire à caractère récidivant sont fréquentes.

Une dermatite périvulvaire est souvent associée à cette affection du fait des souillures dues à l'urine.

Cette malformation peut être associée à d'autres anomalies : méga-uretère, urétérocoele, hydronéphrose ou hypoplasie rénale (38).

### 15- Diagnostic

Chez l'animal jeune, l'ectopie urétérale représente la principale hypothèse diagnostique lors d'incontinence permanente. Le diagnostic différentiel doit se faire avec un trouble du comportement (« animal malpropre »), avec une vaginite de la chienne impubère ou avec une cystite banale (1).

#### a- Vaginoscopie

Cet examen complémentaire est simple à réaliser avec de petits moyens. Cependant les replis de la muqueuse vaginale peuvent cacher certaines anomalies et notamment le ou les orifices urétraux.

#### b- Urétrographie et vagino-urétrographie

L'urétrographie consiste à opacifier l'urètre à l'aide d'un produit de contraste iodé alors que la vagino-urétrographie permet l'opacification du vagin et de l'urètre (197). Un uretère ectopique débouchant dans l'urètre ou le vagin est ainsi détecté par son opacification à l'aide du produit de contraste. Cependant cet examen peut être à l'origine d'une infection génitale.

#### c- Vagincystographie rétrograde

La vagincystographie rétrograde consiste à opacifier le vagin à l'aide d'un produit de contraste iodé après avoir réalisé un marquage de la vessie par cystographie à double contraste (197).



Elle présente de faibles risques d'apparition de pyélonéphrite ou de toute autre infection du tractus urogénital.

Cette technique est simple et ne nécessite que peu de matériel. Elle est généralement complémentaire de l'urographie intraveineuse.

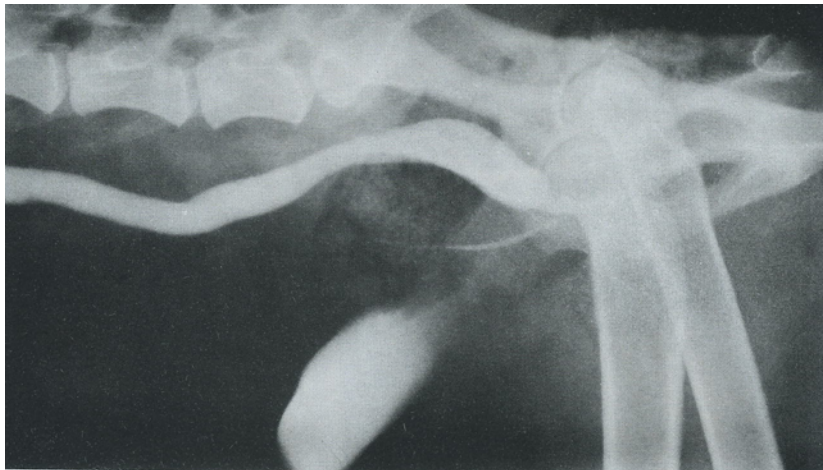#### d- Urographie intraveineuse (UIV)

L'UIV consiste à opacifier les voies urinaires des reins à la vessie, par l'injection intraveineuse d'un produit de contraste iodé hydrosoluble, et permet de visualiser son élimination (197).

L'UIV est l'examen complémentaire de choix dans le diagnostic d'ectopie urétérale. Elle permet :

- de suivre le trajet des uretères
- de voir si l'un d'eux continue son trajet caudalement au trigone vésical
- d'apprécier le flux urinaire
- de mettre en évidence l'existence d'autres anomalies associées

En règle générale, l'uretère ectopique apparaît radiologiquement dilaté, soit dans sa portion distale, soit sur l'ensemble de son trajet (méga-uretère).



*Figure 37 : Radiographie latérale 20 mn après UIV (96) : uretère très dilaté débouchant directement sur la partie proximale de l'urètre.*

Toutefois l'UIV est un examen difficile et il est souvent nécessaire de multiplier les clichés et les incidences pour établir le diagnostic.

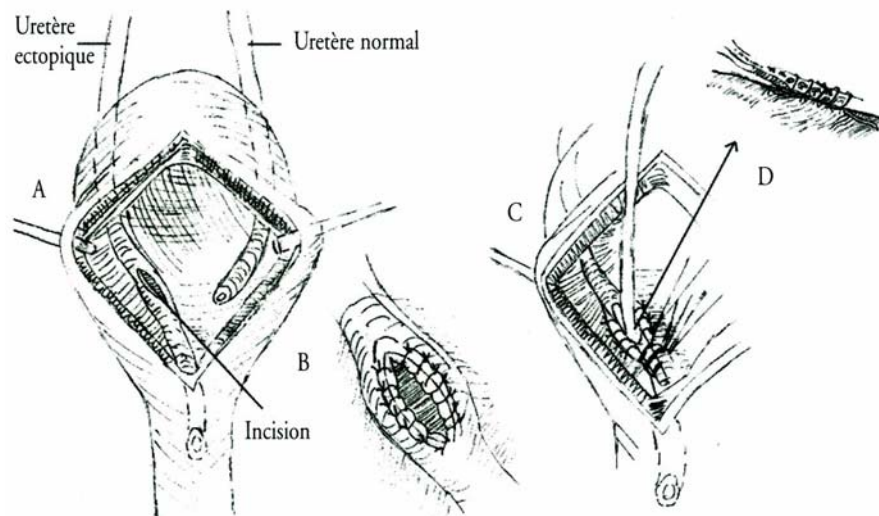
En dehors du diagnostic d'ectopie, le clinicien devra rechercher une complication infectieuse urinaire, une insuffisance rénale ou encore la présence de troubles fonctionnels vésico-sphinctériens.

#### 16- Traitement

Le traitement de l'ectopie urétérale est chirurgical. Le choix d'un protocole chirurgical sera fonction des malformations associées à l'ectopie.

En l'absence d'anomalie grave, divers protocoles de correction ont été proposés. Le choix de ces techniques dépend du trajet distal de l'uretère ectopique : intra-mural ou extra-mural.

- **trajet intra-mural** : l'intervention consiste après cystotomie ventrale à réperméabiliser la paroi urétérale en regard de son abouchement normal et à sectionner et ligaturer sa portion distale ectopique.



*Figure 38 : Traitement chirurgical d'une ectopie urétérale intra-murale (29). A- Cystotomie ventrale et incision de la muqueuse vésicale en regard de l'uretère. B- Suture de la muqueuse urétérale à la muqueuse vésicale. C- Ligature de l'uretère en aval de l'abouchement et vérification de la perméabilité de l'uretère en amont de l'abouchement. D- Détail montrant l'oblitération de l'uretère en aval de l'abouchement par 4 ligatures irrésorbables.*

- **Trajet extra-mural** : l'uretère est réimplanté sur la face dorsale de la vessie après tunnellation de son trajet afin de réaliser un système anti-reflux.

Les résultats de la correction chirurgicale sont appréciés une semaine après l'intervention sur une UIV. Après réimplantation, il est normal de constater une dilatation modérée de l'uretère ainsi qu'une légère hydronéphrose qui régressent 4 à 6 semaines plus tard (1).

## 17- Prophylaxie

Il est recommandé de ne pas faire reproduire les animaux atteints d'ectopie urétérale (38).

## 2- Dysplasie rénale

### 21- Définition

La dysplasie rénale se définit comme une anomalie de développement du néphron, résultant d'un défaut d'interaction entre le blastème rénal et le bourgeon urétéral (1). Il s'agit donc d'un développement anormal d'une partie du parenchyme rénal. Certains néphrons sont anormaux car immatures, ce qui réduit la masse fonctionnelle rénale.

La dysplasie rénale, au même titre que l'amyloïdose ou l'hypoplasie corticale, est une maladie rénale familiale : c'est une anomalie qui survient de façon préférentielle chez des animaux

apparentés ou de même race. Les manifestations cliniques sont celles d'une insuffisance rénale chronique, sans qu'aucune autre affection ne soit mise en évidence.

## 22-Epidémiologie

L'incidence de la dysplasie rénale toutes races confondues semble extrêmement faible, mais elle est sans doute très sous-estimée (faible nombre d'examen histologiques effectués lors d'insuffisance rénale chronique chez le jeune chien) (1).

La dysplasie rénale a été identifiée chez le Golden Retriever dans plusieurs publications (6, 108, 143, 185). Entre 1984 et 1994, Autran de Morais et coll. (6) répertorient 12 cas de dysplasie rénale chez des Golden Retrievers.

La maladie est diagnostiquée entre 0 et 3 ans chez le Golden (6, 185), avec un âge moyen de 12,8 mois (108).

Aucune prédisposition sexuelle n'a été mise en évidence (6, 64).

## 23- Etiologie

La dysplasie rénale est une anomalie congénitale.

Le caractère familial de la dysplasie rénale est établi chez le Golden Retriever ; ainsi le caractère héréditaire est prouvé mais du fait du petit nombre de cas observés, le déterminisme génétique n'est pas défini (1, 38).

## 24- Signes cliniques

Les signes cliniques de la dysplasie rénale correspondent à ceux de l'insuffisance rénale chronique.

La plupart des chiots atteints sont normaux à la naissance, puis les manifestations de l'insuffisance rénale chronique apparaissent progressivement : adynamie, anorexie, polyuropolydipsie, vomissements, diarrhées, pelage terne, fonte musculaire... L'insuffisance rénale est généralement précoce, elle apparaît avant l'âge de 3 ans.

Des troubles osseux peuvent être observés chez des chiens en croissance : il s'agit d'une ostéodystrophie fibreuse qui peut se manifester par des fractures spontanées et/ou par une « mâchoire en caoutchouc ».

Une hypertension artérielle peut être constatée, parfois associée à des signes cliniques ophtalmologiques tels que des hémorragies et des décollements de rétine.

## 25- Diagnostic

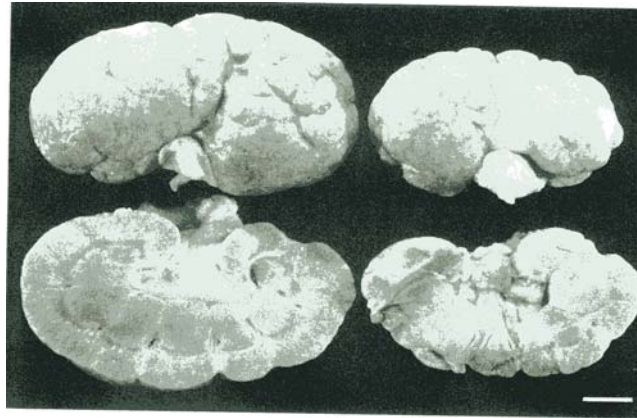
### a- Signes biologiques

L'examen biologique ne permet de mettre en évidence qu'une insuffisance rénale chronique (6, 64, 108) : augmentation de l'urée et de la créatinine plasmatiques, de la phosphatémie, acidose métabolique, anémie non régénérative et isosténurie ou hyposténurie.

Toute augmentation de la créatinémie même faible est significative chez les chiots ; la masse musculaire étant faible, les valeurs de la créatinine plasmatique ne sont pas toujours en relation avec la gravité de l'insuffisance rénale.

## b- Lésions macroscopiques

Macroscopiquement, les reins sont de petite taille, comme lors d'hypoplasie rénale, et de couleur pâle. Ils peuvent avoir une surface irrégulière et être kystiques.



*Figure 39 : Aspect macroscopique des reins d'un Golden Retriever atteint de dysplasie rénale (108) : reins de petite taille et décolorés, avec une surface sous-capsulaire irrégulière.*

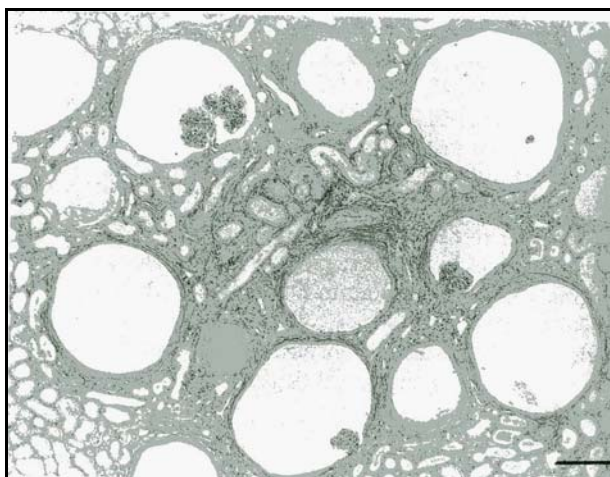
L'aspect macroscopique est cependant équivoque car il est comparable à celui de toute autre atteinte rénale en phase terminale.

## c- Lésions histologiques

L'examen anatomopathologique effectué sur une biopsie rénale ou sur une pièce nécropsique permet un diagnostic de certitude. Cinq lésions histologiques primaires doivent être observées pour conclure au diagnostic de dysplasie rénale (1) :

- une persistance de canaux métanéphriques entourés de territoires mésenchymateux primitifs
- des glomérules fœtaux ou immatures
- des tubules fœtaux ou immatures
- une fibrose interstitielle
- une métaplasie osseuse ou cartilagineuse du stroma

La dysplasie rénale du Golden Retriever est caractérisée par une fibrose interstitielle particulièrement sévère associée à une infiltration lymphoplasmocytaire et à une fibrose péri-glomérulaire (6, 108).



*Figure 40 : Aspect histologique d'un rein de Golden Retriever atteint de dysplasie rénale (108) : fibrose interstitielle diffuse et fibrose péri-glomérulaire ; dilatation des espaces de Bowman, glomérules immatures en petits paquets.*

Lors du diagnostic histologique, il est recommandé d'effectuer plusieurs prélèvements car des zones bien différenciées joutent des zones immatures.

#### 26-Traitement

Le traitement de la dysplasie ne peut être que palliatif, les greffes rénales n'étant pas proposées actuellement.

Les principes généraux du traitement de l'IRC sont appliqués. Quelques particularités doivent être prises en compte :

- la restriction protéique doit être moins importante surtout si l'animal est en croissance.
- l'hypertension artérielle étant fréquente, la prescription d'anti-hypertenseurs, en particulier d'inhibiteurs de l'enzyme de conversion, est indiquée.

#### 27-Prophylaxie

Les animaux malades devront être retirés des programmes de reproduction. Pour cela, une évaluation de la fonction rénale et de la taille des reins chez les animaux suspects est conseillée. Lors du décès de l'animal, un examen nécropsique peut permettre de confirmer le diagnostic et d'identifier d'éventuelles lignées porteuses de cette affection.

# I- AFFECTIONS VASCULAIRES

## Shunt vasculaire porto-systémique congénital

### 1- Définition

Le shunt porto-systémique est formé d'anastomoses vasculaires mettant en communication la veine porte et la communication générale, en court-circuitant plus ou moins complètement le foie. Cette déviation du sang empêche le métabolisme hépatique d'un certain nombre d'éléments provenant du tube digestif. Dans 70 % des cas, ce shunt est congénital (189).

Le shunt peut être intra-hépatique ou extra-hépatique ; le Golden Retriever est affecté par le shunt intra-hépatique, dû à la persistance du *ductus venosus*, qui emprunte le rameau portal droit ou gauche.

*s* : shunt  
*gd* : veine gastroduodénale  
*gs* : veine gastrosplénique

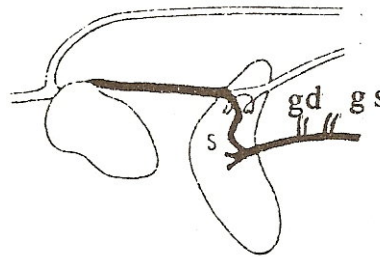


Figure 41 : Shunt intra-hépatique (124)

### 2- Epidémiologie

L'incidence des shunts porto-systémiques congénitaux dans l'espèce canine est faible. Ils sont rencontrés dans la majorité des cas sur des chiens de pure race ; dans l'étude de Magne et Center (37) portant sur 184 cas de shunts, 8 % seulement étaient de race croisée.

Tandis que les petits chiens sont prédisposés aux shunts extra-hépatiques, les chiens de grande race le sont aux shunts intra-hépatiques (120) : selon l'étude de Magne et Center (37), 44 chiens sur 48 présentant une persistance du *ductus venosus* ont un poids à l'âge adulte supérieur à 25 kg.

Le Golden Retriever est systématiquement cité comme prédisposé au shunt intra-hépatique (37, 90, 120, 124). Dans l'étude de Komtebedde et coll. (109), le Golden Retriever est la race la plus affectée par le shunt intra-hépatique (39 % des cas sur 13 chiens affectés).

Il ne semble pas exister de prédisposition sexuelle (124).

Lors de shunt intra-hépatique congénital, les signes cliniques apparaissent entre 2 et 10 mois, en moyenne à 7,4 mois.

### 3- Etiologie

Le shunt porto-systémique serait héréditaire sur un mode autosomal récessif et il serait associé dans 50 % des cas à une cryptorchidie. La persistance du *ductus venosus* serait due à une modification des paramètres responsables de sa fermeture dans les heures suivant sa naissance (pression partielle en oxygène, prostaglandines).

#### 4- Signes cliniques

Les signes cliniques du shunt porto-systémique sont très variables mais tous résultent de l'encéphalose hépatique et de l'atrophie progressive du foie qui n'assure plus ses fonctions. Dans la plupart des cas, les symptômes sont épisodiques ; ils peuvent être fugaces ou durer 1 ou 2 jours (124).

Les animaux présentés en consultation sont en mauvais état général avec un retard de croissance souvent important. Les symptômes les plus courants sont :

- **Les signes nerveux** (95 % des cas) : Ils deviennent particulièrement nets 1 à 3 heures après l'ingestion d'un repas ou d'un médicament ; ces signes vont de la dépression et de la léthargie jusqu'au coma et à la mort.


Les signes nerveux sont secondaires à l'encéphalose hépatique.

**Tableau V : les stades de l'encéphalose hépatique (184)**

<b>Stade de l'encéphalose hépatique</b>	<b>Signes cliniques</b>
<b>1</b>	Indolence, dépression, léthargie, Changement de comportement Polyurie
<b>2</b>	Ataxie Tourner en rond, pousser au mur Amaurose Changement de comportement Salivation Polyurie
<b>3</b>	Stupeur Salivation excessive Convulsions
<b>4</b>	Coma

- **Les signes digestifs** (75 % des cas) : le chien présenté en consultation est hypo- ou anorexique et amaigri. Les vomissements et diarrhées ne rétrocedant à aucun traitement sont fréquents. Une polyuro-polydipsie peut être observée.
- **Les signes urinaires** : l'incidence d'urolithiase d'urate d'ammonium varie de 20 à 53 % (37). La formation de cristaux contenant de l'ammoniac est liée à une hyperammoniurie consécutive à l'hyperammoniémie. Ces cristaux ont la forme de sphères brunes recouvertes de nombreux spicules. Ce type de calcul est rarement rencontré, d'où l'intérêt diagnostique de leur présence.





*Figure 42 : Calculs d'urate d'ammonium, en forme de mûres (162)*

Des cristaux phosphate-ammoniaco-magnésiens peuvent aussi être mis en évidence. Les symptômes urinaires rencontrés lors de shunt porto-systémique résultent de l'urolithiase : il s'agit d'hématurie, de dysurie, de pollakiurie.

#### 5- Diagnostic

##### a- Anamnèse et examen clinique

Les commémoratifs et les signes cliniques permettent de suspecter une encéphalose hépatique (symptômes nerveux exacerbés après un repas, symptômes digestifs dominés par de la dysorexie et présence de cristaux d'urates sur un animal en mauvais état général). L'encéphalose hépatique peut être due à une atteinte du parenchyme hépatique ou à une anomalie vasculaire. Les examens complémentaires permettent d'orienter le diagnostic.

##### b- Diagnostic de laboratoire

###### - **Hémogramme**

72 % des shunts s'accompagnent d'une microcytose (128), c'est-à-dire un volume glomérulaire moyen inférieur aux valeurs de référence (60 à 63 fL). Les autres modifications observées sont une leucocytose, une anémie faiblement ou non régénérative.

###### - **Analyse d'urine**

L'analyse urinaire est indiquée notamment lors de syndrome de polyuro-polydipsie.

La densité urinaire est relativement faible avec des signes de cystite liés à la présence de cristaux d'urate d'ammonium ou de cristaux phosphate-ammoniaco-magnésiens.

###### - **Biochimie**

Les modifications biochimiques les plus fréquentes sont une hypoprotidémie avec hypoalbuminémie, une hypoglycémie, une hypo-urémie et une hypocholestérolémie, parfois une hypocalcémie (10). Le plus souvent il n'y a pas de modification des enzymes hépatiques (PAL et ALAT) car le foie est atrophié sans lésions hépatobiliaires majeures.

###### - **Ammoniémie**

L'hyperammoniémie après un jeûne de 12 heures est un signe d'encéphalose hépatique ; cependant la gravité des symptômes n'est pas associée au taux d'ammoniac (8-9). De plus, des conditions rigoureuses de préparation doivent être respectées pour le transport et la conservation des échantillons.



### - Acides biliaires

Le dosage des acides biliaires avant et après un repas a longtemps été considéré comme le test biochimique le plus intéressant (189) : la valeur des acides biliaires augmente considérablement en post-prandial et peut atteindre des valeurs supérieures à 200  $\mu\text{mol/L}$  (VU : 12  $\mu\text{mol/L}$ ) chez un animal atteint de shunt porto-systémique.

Selon une étude récente (75), l'ammoniémie apparaît comme un test très sensible et très spécifique d'un shunt porto-systémique tandis que le test des acides biliaires est un test sensible et spécifique d'une affection hépatique en général, mais très peu spécifique d'un shunt porto-systémique en particulier.

#### c- Diagnostic par imagerie

L'angiographie porto-mésentérique ou portographie demeure l'examen de choix (124). Cette technique consiste à injecter un produit de contraste opaque aux rayons X dans les vaisseaux de manière à visualiser et localiser le shunt et ainsi de déterminer le protocole de traitement. La portographie est la technique la plus utilisée quoique la plus invasive : elle consiste à cathétériser une veine jéjunale.

## 6- Traitement

### a- Traitement médical

Le but est d'inhiber temporairement la production et l'absorption de substances potentiellement toxiques pour le système nerveux central et de traiter les symptômes (124).

- La mise en place d'une thérapeutique liquidienne ionique (généralement du NaCl 0,9 %) doit permettre de lutter contre la déshydratation et les pertes en cours. Une hypokaliémie étant fréquente (vomissements et diarrhées), une supplémentation en potassium doit être envisagée.
- Pour diminuer la production et l'absorption de toxines gastro-intestinales :
  - un régime alimentaire strict doit être mis en place. Il doit avant tout être hautement digestible et contenir une quantité adéquate de protéines de haute valeur biologique.
  - l'utilisation de lactulose permet de contrôler l'encéphalose hépatique.
  - sur des animaux inconscients, les lavements à 20 ml/kg constituent un traitement de choix.
  - les antibiotiques (métronidazole) par voie orale sont utilisés pour réduire la population bactérienne intestinale productrice d'ammoniac.

Dans la plupart des cas, même si le traitement médical améliore temporairement l'état général de l'animal, l'atrophie hépatique progresse toujours par manque de facteurs hépatotrophiques.

### b- Traitement chirurgical

Seul le traitement chirurgical peut être curatif mais il ne concerne le plus souvent que les shunts extra-hépatiques, simples (162). La mise en place d'un anneau améroïde ou de bande de cellophane sont actuellement les techniques les plus utilisées pour ligaturer progressivement les shunts.

## J- PREDISPOSITIONS TUMORALES

### 1- Le mastocytome cutané

#### 11- Définition

Le mastocytome est une tumeur des mastocytes, cellules inflammatoires ubiquitaires, produites dans la moelle osseuse et présentes le plus souvent dans les tissus conjonctifs, les nœuds lymphatiques et la rate.

#### 12- Epidémiologie

Le mastocytome cutané est une tumeur fréquente chez le chien ; elle représente 7 à 21 % des tumeurs cutanées de l'espèce selon les auteurs (47, 151). Jusqu'à 85 % des cas de mastocytomes enregistrés concernent des Boxers ; le Golden Retriever est parfois cité comme race prédisposée (136).

#### 13- Formes cliniques

Le mastocytome affecte des animaux âgés en moyenne de 9 ans. Cliniquement, il peut prendre la forme de nodules dermiques isolés ou sous forme multicentrique, d'un œdème (touchant notamment le périnée, le fourreau ou le scrotum), ou encore d'une tumeur sous-cutanée infiltrante et atypique (19) ; le mastocytome est ainsi qualifié de « grand imitateur ». Le mastocytome cutané canin peut métastaser par voie lymphatique ou sanguine pour atteindre d'abord les nœuds lymphatiques locorégionaux, puis la rate, le foie et la moelle osseuse.

#### 14- Diagnostic et pronostic

L'aspect clinique du mastocytome du chien est très polymorphe mais est relativement facile à diagnostiquer avec une cytologie par aspiration.

Le bilan d'extension, essentiel avant d'entreprendre tout traitement, comprend donc la cytoponction systématique du nœud lymphatique régional, une échographie abdominale avec cytoponction échoguidée splénique, et si possible hépatique, et enfin un myélogramme.

Une chirurgie d'exérèse large, complétée d'une analyse histologique, est incontournable.

Le grading de Patnaik - grading histologique -, aujourd'hui complété par l'index Ki-67, est l'élément central du pronostic. Les mastocytomes du Golden Retriever sont en général d'un grade histologique plus faible (bien différenciés) que les autres races (136).

#### 15- Traitement

Le traitement du mastocytome dépend de son grading histologique :

- **Grade 1** : chirurgie large avec réintervention si marges infiltrées
- **Grade 2** : ➤ Comportement normal (Ki 67 < 10 %) : chirurgie large avec réintervention éventuelle plus corticothérapie et cimétidine
  - Comportement péjoratif (Ki 67 > 10 %) : chimiothérapie (Vinblastine)
- **Grade 3** : ➤ Aggressivité locale : chirurgie large plus radiothérapie adjuvante
  - Généralisation : corticothérapie et chimiothérapie obligatoires

## **2- L'histiocytose maligne**

### **21- Définition**

L'histiocytose maligne est un néoplasme rare et rapidement fatal caractérisé par la prolifération systémique d'histiocytes anormaux - et de leurs précurseurs - qui envahissent simultanément de nombreux organes notamment lymphoïdes et hématopoïétiques. C'est la forme la plus agressive des maladies histiocytaires canines.

### **22- Epidémiologie**

Le Bouvier Bernois présente une prédisposition nette à développer une histiocytose maligne. Selon Padgett et coll. (137), le Bouvier Bernois aurait 225 fois plus de risques qu'une autre race à développer une histiocytose maligne, le Golden Retriever 3,7 ; toutes les études scientifiques corroborent le fait que le Golden Retriever est prédisposé à l'histiocytose maligne (87, 133, 137, 154, 172, 198).

De manière générale, l'histiocytose maligne touche surtout les chiens relativement âgés ; l'âge moyen varie entre 6 et 7,5 ans (195).

Il ne semble pas exister de prédisposition sexuelle.

### **23- Signes cliniques**

Les lésions sont essentiellement viscérales. La clinique frustre et peu pathognomonique reflète l'atteinte multicentrique. Ainsi ce sont souvent les signes cliniques généraux qui motivent la consultation (195) : les chiens présentent une dégradation rapide et importante de l'état général, caractérisée par de l'anorexie ou une dysorexie, une perte de poids et de la léthargie.

L'histiocytose maligne se caractérise généralement par des symptômes respiratoires : tachypnée, dyspnée exacerbée par l'effort, toux et modification de l'auscultation pulmonaire avec une amplification des bruits pulmonaires, une diminution de ces bruits ou des variations de tonalité (ex. bruits étouffés).

Les symptômes nerveux sont fréquents et comprennent une parésie postérieure, une paralysie, de l'ataxie et des convulsions (136).

D'autres symptômes tels qu'une lymphadénopathie, une hépatomégalie et/ou splénomégalie, peuvent être observés.

L'histiocytose maligne est une tumeur fatale et d'évolution clinique rapide. Elle conduit inexorablement à la mort de l'animal en 6 mois maximum depuis l'apparition des symptômes.

### **24- Diagnostic**

La numération formule (anémie, thrombocytopénie, leucocytose neutrophilique), la biochimie (augmentation des enzymes hépatiques, hyperbilirubinémie...) et les techniques d'imagerie permettent de suspecter des anomalies viscérales. Les organes le plus souvent infiltrés sont : la rate, les nœuds lymphatiques, le foie, la moelle osseuse et les poumons.

Les examens de biopsie ou de cytoponction de ces organes permettent en général un diagnostic de certitude :

- la cytologie permet de mettre en évidence une hypercellularité des prélèvements avec de nombreuses cellules présentant des caractéristiques d'histiocytes avec des critères de malignité.

- l'histologie révèle une invasion des différents organes par des amas non cohésifs de cellules néoplasiques. La population cellulaire est de taille moyenne à grande, plurinucléée, et de forme globalement ronde ; l'anisocytose et l'anisocaryose sont marquées, l'index mitotique est élevé.

Pour objectiver la nature histiocytaire (histiocytose maligne, lymphome T d'aspect histiocytaire, carcinome indifférencié...) des cellules infiltrant les organes, les techniques d'immunomarquage peuvent être nécessaires : les marqueurs les plus couramment utilisés sont l' $\alpha$ 1-chymotripsine, le lysosyme, l'antigène CD90, le marqueur CD54 et le marqueur CD3 (42).

## 25- Traitement

Malgré un pronostic très sombre, quelques modalités thérapeutiques sont entreprises.

Les diverses tentatives de polychimiothérapie associées ou non à la corticothérapie à dose immunosuppressive se sont toutes révélées inaptes à freiner l'évolution de la maladie (195).

Le traitement de soutien consiste en :

- des traitements anti-vomitifs et anti-diarrhéiques
- des traitements antibiotiques contre les surinfections
- des transfusions de sang total
- des perfusions de dextran ou d'hydroxyéthylamidon lors d'hypoprotéïnémie

## Conclusion

Créée pour rapporter le gibier lors des parties de chasse, la race Golden Retriever connaît aujourd'hui une utilisation toute autre. Les caractéristiques physiques et comportementales du Golden correspondent à ce que l'opinion publique attend d'un chien de compagnie idéal. De plus, les facultés innées et le caractère de cette race ont conduit l'Homme à le destiner à d'autres tâches : désormais de nombreux Golden Retrievers sont des chiens d'assistance pour handicapés moteurs, des chiens guides d'aveugle ou encore des chiens utilisés en milieu hospitalier.

Les pathologies à prédisposition héréditaire les plus couramment rencontrées chez le Golden Retriever sont les dysplasies de la hanche et du coude. Les autres pathologies où une transmission héréditaire a été démontrée sont moins fréquentes.

Par contre, des pathologies variées sont citées comme à prédisposition raciale chez le Golden, telles que l'hypothyroïdie, la dermatite atopique, la sténose aortique, l'ectopie urétérale... Les travaux à venir devraient déterminer si ces pathologies ont réellement une cause génétique ou si il existe un biais dû à l'important effectif de la race.

L'engouement pour le Golden Retriever n'est aujourd'hui plus à démontrer. Ce chien à la mode doit néanmoins faire l'objet d'une attention particulière de la part des éleveurs et des clubs de race, afin que cette popularisation ne nuise pas à la qualité des sujets produits.

Les nouvelles connaissances sur la pathologie et la génétique ont permis de mettre en place une meilleure gestion de la sélection et des maladies génétiques. Cependant, à ce jour, les seules affections héréditaires bénéficiant d'un programme correct de détection chez le Golden Retriever sont la dysplasie de la hanche et les tares oculaires.

Les progrès à venir dans le domaine de la génétique moléculaire et dans la connaissance du génome canin devraient contribuer à une meilleure détection des maladies héréditaires, et aider à une élaboration plus scientifique des politiques de sélection destinées au maintien et à l'amélioration des races canines.

## Bibliographie

- 1- Affections héréditaires et congénitales des carnivores domestiques  
*Point Vét.*, 1996, **28**, numéro spécial, 240 p
- 2- ANDERSON RK  
Crusted skin disease resembling dry juvenile pyoderma : a case report.  
*J.A.H.A.A.*, 1977, **13**, 701-703
- 3- AROSON E, Mc CAW D  
Congenital cardiac diseases in dogs  
*Med. Vet. Pract.*, 1984, **65**, 9, 687-690
- 4- ARPAILLANGE C, FANUEL-BARRET D  
Conduite à tenir face à des crises convulsives chez le chien  
*Point Vét.*, 1994, **25**, 157, 41-52
- 5- AUTEFAGE A, ASIMUS E, MATHON D  
Les troubles de croissance de l'avant-bras chez le chien : conséquences sur l'articulation du coude  
*Revue Méd. Vét.*, 1993, **144**, 12, 953-965
- 6- AUTRAN DE MORAIS HS, DIBARTOLA SP, CHEW DJ  
Juvenile renal disease in golden retrievers : 12 cases (1984-1994)  
*J.A.V.M.A.*, 1996, **209**, 4, 792-797
- 7- BALDY J  
Cardiomyopathie dilatée  
*Act. Vét.*, 2002, 1615, 14-26
- 8- BARDET JF  
Treatment of the coronoid process  
In: proc. 6<sup>th</sup> Congr. Eur. Soc. Vet. Orthop. Traumatol., Rome, Italy, Sept 24<sup>th</sup>, 1992, p 15
- 9- BARNETT KC  
Canine retinopathies. III : the other breeds  
*J. Small Anim. Pract.*, 1965, **6**, 185-186
- 10- BARNETT KC  
Comparative aspects of canine hereditary eye disease  
*Adv. Vet. Sci. Comp. Med.*, 1976, **20**, 39-68
- 11- BARNETT KC  
Hereditary cataracts in the dogs  
*J. Small Anim. Pract.*, 1978, **19**, 109-120
- 12- BARTHEZ P

L'ostéochondrose chez le chien  
*Act. Vét.*, 1991, 1191, 12-24

13- BENSIGNOR E

Retrievers

*P.M.C.A.C.*, 2001, **36**, 3, numéro spécial : « Dermatoses héréditaires et à prédisposition raciale chez le chien et le chat », 183-188

14- BERGEAUD P

Cardiomyopathie dilatée forme Doberman

*Act. Vét.*, 1999, 1469 Suppl., 5-7

15- BERTHELIN-BAKER C

Les affections de la jonction neuromusculaire des carnivores domestiques

*Point Vét.*, 1995, **27**, 172, 833-839

16- BIRCHARD SJ

Porto-systemic shunts in the dogs and cats

In : Proc. 3<sup>rd</sup> Veterinary Surgical Forum, Europe, Munich, 1989, 46-50

17- BLANCHARD F

Les cardiopathies congénitales du chien : importance en Europe occidentale

Th : Med. vet. : Nantes : 1992, 13, 116 p

18- BLOT S, FUHRER L

Les myopathies des carnivores domestiques. Deuxième partie : étude spéciale

*P.M.C.A.C.*, 1995, **30**, 1, 27-43

19- BOKOBZA A

Le mastocytome cutané canin : actualités pronostique et thérapeutique (2000-2005)

Th : Med. vet. : Toulouse : 2006, 90, 68 p

20- BONNAFOUS L

Hypothyroïdie et troubles du comportement chez le chien

Mémoire pour l'obtention du diplôme de « vétérinaire comportementaliste des E.N.V. », 1999, 61 p

21- BORDEAU W

La dermatologie des carnivores domestiques : dermatologie pédiatrique

*La Dépêche Vét.*, 1999, Suppl. technique 63, 23 p

22- BOUCK GR, MILLER CW, TAVES CL

A comparison of surgical and medical treatment of fragmented coronoid process and osteochondritis dissecans of canine elbow

*Vet. Comp. Orthop. Traumatol.*, 1995, **8**, 4, 177-183

23- BOUDRIEU RJ, HOHN RB, BARDET JF

Osteochondritis dissecans of the elbow in the dog

*J.A.A.H.A.*, 1983, **19**, 5, 627-635

- 24- BOURDEAU P  
Dermatologie du jeune carnivore  
*Point Vét.*, 1989, **21**, numéro spécial « Pédiatrie », 439-464
- 25- BROOKS M, RAYMOND S, CATALFAMO J  
Severe, recessive von Willebrand disease in German Wirehaired Pointers  
*J.A.V.M.A.*, 1996, **209**, 5, 930-933
- 26- BROSSE P  
Etiologie et pathogénie de la dermatite atopique canine  
Th : *Med. vet.* : Lyon : 2005, 50, 147 p
- 27- BRUN C  
L'hypothyroïdie canine : acquis et actualités. Etude bibliographique  
Th : *Med. vet.* : Lyon : 1998, 108, 76 p
- 28- BRUNON G  
Etiologie et pathogénie de la D.C.F. : étude bibliographique  
Th : *Méd. vet.* Lyon : 1997, 57, 92 p
- 29- BRUNON G, PECHEREAU D, MARTEL P  
A propos d'un cas d'ectopie urétérale chez une chienne  
*Act. Vét.*, 1996, 1370, 11-16
- 30- CARLOTTI DN  
Traitement et suivi au long cours du chien à dermatite atopique  
*P.M.C.A.C.*, 1998, **33**, numéro spécial : « Allergologie clinique », 359-370
- 31- CARLOTTI DN, COSTARGENT F  
Analyse statistique des tests cutanés positifs chez 449 chiens atteints de la dermatite allergique  
*P.M.C.A.C.*, 1992, **27**, 1, 53-68
- 32- CARPENTIER JL, HOFFMAN EP, ROMANUL FCA, and all.  
Feline muscular dystrophy with dystrophin deficiency  
*Am. J. Pathol.*, 1989, **135**, 909-919
- 33- CARPENTIER LG, SCHWARZ PD, LOWRY JE, et all  
Comparison of radiologic imaging techniques for the diagnosis of fragmented medial coronoid process of the cubital joint in dogs  
*J.A.V.M.A.*, 1993, **203**, 1, 78-83
- 34- CATCOTT EJ  
The urinary system  
In : *Canine medicine* 4<sup>th</sup> edition, American Veterinary Publications, Santa Barbara 1979, 419-500
- 35- CAUZINILLE L  
Anciens et nouveaux anti-épileptiques  
In : *Résumés des Conférences du Congrès AFVAC 2003*, 322-323



- 36- CAUZINILLE L, BOUVY B  
Communications porto-systémiques congénitales, 1<sup>ère</sup> partie : conséquences cliniques, physiopathologie et approche thérapeutique médicale  
*P.M.C.A.C.*, 2003, **38**, 4, 297-304
- 37- CENTER SA, MAGNE ML  
Historical, physical examination and clinicopathology features of portosystemic vascular anomalies in the dog and cat  
*Semin. Vet. Med. Surg. (Small Animal)*, 1990, 5, 83-93
- 38- CHARLET K  
Principales maladies héréditaires ou présumées héréditaires dans l'espèce canine. Bilan des prédispositions raciales  
Th : Méd. vet. : Alfort : 2004, 163, 243 p
- 39- CHAUDIEU G  
Golden Retriever  
In : CHAUDIEU G, Affections oculaires héréditaires ou à prédisposition raciale chez le chien. Editions du Point Vétérinaire, 2004, 239-244
- 40- CHAUDIEU G  
Eléments de génétique appliqués à l'ophtalmologie  
In : CHAUDIEU G, Affections oculaires héréditaires ou à prédisposition raciale chez le chien. Editions du Point Vétérinaire, 2004, 1-6
- 41- CHEIKH M  
Elaboration d'un CD-ROM à visée pédagogique : l'ostéochondrite disséquante de l'épaule du chien  
Th : Méd. vet. : Lyon : 2004, 70, 110 p
- 42- CHETBOUL V  
Anomalies cardiaques du chien et du chat  
Encyclopédie Vétérinaire, Elsevier, Paris, 1993, Cardiologie 0500, 13 p
- 43- CHETBOUL V, TESSIER-VETZEL D et coll  
Diagnosis potential of natriuretic peptides in the occult phase of Golden Retriever muscular dystrophy cardiomyopathy  
*J. Vet. Intern. Med.*, 2004, **18**, 6, 845-850
- 44- CLERC B  
Atlas d'ophtalmologie du chien et du chat  
Editions du Point Vétérinaire, 2005, 183 p
- 45- CLERC B  
Ophtalmologie vétérinaire, 2<sup>o</sup> édition  
Editions du Point Vétérinaire, 1997, 542 p
- 46- CLOET-CHABRE B  
La maladie de von Willebrand dans l'espèce canine

*Point Vét.*, 1995, **27**, 170, 325-329

47- COHEN D, REIF JS, BRODY RS et al.

Epidemiological analysis of the most prevalent sites and types of canine neoplasia observed in a veterinary hospital

*Cancer Research*, 1974, **34**, 2859-2868

48- COOPER BJ, VALENTINE BA, WILSON S, PATTERSON DF, CONCANNON PW

Canine muscular dystrophy : confirmation of X-linked inheritance

*J. Hered.*, 1988, **79**, 405-408

49- COOPER BJ, WINAND NJ, STEDMAN H, and all.

The homologue of Duchenne locus is defective in X-linked muscular dystrophy in dogs

*Nature*, 1988, **334**, 154-156

50- CORLEY EA

News from OFA : Orthopedic Foundation for Animals

*Aussie Times*, 1994, 58-59

51- CREDILLE KM, DUNSTAN RW

Troubles génétiques de la cornéogénèse

In : GUAGUERE E, PRELAUD P. Guide pratique de dermatologie canine, Editions Kalianxis, 2006, 439-453

52- CRISPIN SM et coll.

Incidence and ocular manifestations of multifocal retinal dysplasia in the golden retriever in UK

*Vet. Rec.*, 1999, **145**, 669-672

53- DAMINET S

Hypothyroïdie canine : revue et nouveautés

*Le Médecin Vétérinaire du Québec*, 2000, **30**, 2, 96-101

54- DEAN PW, BOJRAB MJ, CONSTANTINESCU GM

Canine ectopic ureter

*Compend. Contin. Educ. Pract.*, 1988, **10**, 2, 146-147

55- DEEHR AJ, DUBIELZIG RR

A histological study of iridociliary aspects and glaucoma in golden retrievers

*Vet. Ophthalmol.*, 1998, **1**, 153-158

56- DELMAS H

La dermatologie des carnivores domestiques

*La Dépêche Vét.*, 1995, suppl. technique 45, 22 p

57- DENIS B

Génétique et sélection chez le chien

Editions P.M.C.A.C. et S.S.N.O.F., Paris, 1997, 232 p

58- DENIS B

Les bases de la génétique médicale

*Point Vét.*, 1996, **28**, numéro spécial « Affections héréditaires et congénitales des carnivores domestiques », 405-408

59- DE WECK AC, MAYER P, STUMPER B, SCHIESSL B, PICKART L

Dog allergy, a model for allergy genetics

*Int. Arch. Allergy Immunol.*, 1997, **113**, 55-57

60- DIARD P

Traitement de l'épilepsie essentielle canine au phénobarbital : étude clinique de ses effets sur la concentration sérique des hormones thyroïdiennes chez les chiens golden et labrador retrievers

Th : Med. vet. : Lyon : 2004, 73, 190 p

61- DODDS WJ

Von Willebrand disease in dogs

*Mod. Vet. Pract.*, 1984, **65**, 9, 681-686

62- DODDS WJ, MOYNIHAN AC, FISCHER TM, TRAUNER DB

The frequencies of inherited Blood and Eye Diseases as determined by Genetic Screening Programs

*J. A.A.H.A.*, 1981, **17**, 697-704

63- ELABED G

La dysplasie du coude chez le chien : actualités bibliographiques et étude rétrospective de 31 cas opérés à l'Ecole Nationale Vétérinaire de Lyon

Th : Med. vet. : Lyon : 2000, 82, 323 p

64- ESTRADA M, LAGADIC M, MIALOT M

La dysplasie rénale chez le chien

*P.M.C.A.C.*, 1990, **25**, 4, 413-418

65- FABIANI JN, PONZIO O, JEBARA V

Circulation extra-corporelle

In : Editions techniques, Encycl. Méd. Chir. Elsevier Paris, Techniques chirurgicales, Thorax, 1991, 42513, 20 p

66- FAYOLLE P

Ostéochondroses et ostéochondrites

*Point Vét.*, 2003, **34**, numéro spécial « Affections ostéo-articulaires du chien et du chat en croissance », 42-52

67- FICHARD-PHILIPPE I

Le chien Labrador et la recherche des stupéfiants

Th : Med vet : Lyon : 1980, 58 p

68- FISCHER TM

The inheritance of canine hip dysplasia

*Modern Vet. Pract.*, 1979, 897-900

69- FOX PR, BONT BR

Non selective and selective angiocardiology

*Vet. Clin. North Am. (Small Animal Practice)*, 1983, **13**, 2, 259-272

70- FRICK OL

Pathogenesis of chronic allergic reactions using the atopic dog as a model

In: Proceedings of the 31th American Veterinary Academy meeting 1991, 9

71- GELATT KN

Essentials of veterinary ophthalmology. Editions Lippincot Williams & Wilkins, 2000, 595 p

72- GENEVOIS JP

La dysplasie coxo-fémorale

Encyclopédie Médico-Chirurgicale Vétérinaire, Elsevier, Paris, 1997, Orthopédie 1400, 1-11

73- GEPTS W, TOUSSAINT D

Spontaneous diabetes in dogs and cats

*Diabetologia*, 1967, **3**, 249-267

74- GERARD V

Le Labrador et les Retrievers

Editions De Vecchi, Paris, 1992, 185 p

75- GERRITZEN-BRUNING MJ, et coll

Diagnostic value of fasting plasma ammonia and bile acid concentrations in the identification of portosystemic shunting in dogs

*J. Vet. Int. Med.*, 2006, **20**, 13-19

76- GODDARD ME, MASSON TA

The genetics and early predilection of hip dysplasia

*Aust. Vet. J.*, 1982, **58**, 1-4

77- GODET I

Etude de l'hypothyroïdie primaire à TSH élevée chez le chien : étude de 495 cas cliniques

Th : Med. vet. : Nantes : 2003, 30, 99 p

78- GRANDJEAN D

Encyclopédie du chien

Editions Aniwa Publishing, Paris, 2003, 656 p

79- GRIFFIN CE, DEBOER DJ

The ACVD task force on canine atopic dermatitis : clinical manifestations of canine atopic dermatitis

*Vet. Immunol. Immunopathol.*, 2001, **81**, 255-269

80- GRONDALEN J, GRONDALEN T

Arthrosis in the elbow joint of young rapidly growing dogs. V.A. pathoanatomical investigation

*Nord. Vet. Med.*, 1981, **33**, 1, 1-16

- 81- GRONDALEN J, LINGAAS F  
Arthrosis in the elbow joint of young rapidly growing dogs : a genetic investigation  
*J. Small. Anim. Pract.*, 1991, **32**, 9, 460-464
- 82- GUAGUERE E, DEGORCE RUBIALES F  
Epidermolyses bulleuses héréditaires  
In : GUAGUERE E, PRELAUD P. Guide pratique de dermatologie canine, Editions Kalianxis, 2006, 461-465
- 83- GUILLERMO COUTO C, NELSON RW  
Diabetes mellitus  
In : GUILLERMO COUTO C, NELSON RW. Small Animal Internal Medecine, Mosby Year Book, St Louis, 1998 : 737-811
- 84- GUTHRIE S, PIDDUCK HG  
Heritability of elbow osteochondrosis within a closed population of dogs  
*J. Small Anim. Pract.*, 1990, **31**, 2, 93-96
- 85- HALLIWELL REW, GORMAN NT  
Veterinary Clinical Immunology. WB Saunders, Philadelphia, 1989, 243 p
- 86- HARVEY RG, McKEEVER PJ  
Dermatite pyotraumatique  
In : HARVEY RG, McKEEVER PJ. Manuel de dermatologie canine et féline, éditions Masson, 1998, 32-33
- 87- HAYDEN DW, WATERS DJ, BURKE BA, MANIVEL JC  
Disseminated malignant histiocytosis in a Golden Retriever : clinicopathologic, ultrastructural and immunohistochemical findings  
*Vet. Pathol.*, 1993, **30**, 3, 256-264
- 88- HAYES HM  
Breeds associations of canine ectopic ureter : a study of 217 female cases  
*J. Small Anim. Pract.*, 1984, **25**, 501-504
- 89- HAYES HM  
Ectopic ureter in dogs : epidemiologic features  
*Teratology*, 1974, 10, 139-142
- 90- HEBERT F  
Shunt hépatique portosystémique  
In : HEBERT F. Guide Pratique de Médecine interne canine et féline, 2° Edition, éditions Med'Com, 2006, Paris : 229-231
- 91- HEDHAMMAR A, OLSSON SE, ANDERSSON SA, PERSSON L, PERTTERSSON L, OLAUSSON A, SUNDGREN P  
Canine hip dysplasia : study of heritability in 401 litters of German shepherd dogs  
*J.A.V.M.A.*, 1979, **174**, 9, 1012-1016
- 92- HEIN HE

Hereditary aspects of hip dysplasia  
*J. Small Anim. Pract.*, 1963, **4**, 457-462

93- HERIPRET D

L'hypothyroïdie du chien : quand faut-il y penser ?

*Point Vét.*, 2000, **31**, numéro spécial : « Endocrinologie clinique des carnivores domestiques », 537-541

94- HERVE D

Les cardiopathies primitives chez le chien

*Point Vét.*, 2002, **33**, numéro spécial : « Actualité thérapeutique en cardiologie du chien et du chat », 66-72

95- HOLLE DM, et coll.

The geographic form of retinal dysplasia in dogs is not always a congenital abnormality.

*Vet. Ophthalmol.*, 1999, **2**, 61-66

96- HOLT PE, GIBBS C, PEARSON H

Canine ectopic ureter – a review of 29 cases

*J. Small Anim. Pract.*, 1982, **23**, 195-208

97- HOLT PE, MOORE AH

Canine ureteral ectopia : an analysis of 195 cases and comparison of surgical treatments

*Vet. Rec.*, 1995, **136**, 345-349

98- HOPKINS AL

Canine myasthenia gravis

*J. Small Anim. Pract.*, 1992, **33**, 477-484

99- HUE T

L'ectopie urétérale chez les carnivores domestiques : revue bibliographique

Th : Med. vet. : Toulouse : 1998, 68, 86 p

100- HUTT FB

Advance in canine genetics, with special reference to hip dysplasia

*Can. Vet. J.*, 1969, **10**, 12, 307-311

101- HUTT FB

Genetic selection to reduce the incidence of hip dysplasia in dogs

*J.A.V.M.A.*, 1967, **155**, 9, 1041-1048

102- JACQUES D, BOUVY B

Techniques de diagnostic précoces de la dysplasie de la hanche et interprétation

*Point Vét.*, 2000, **31**, 207, 45-50

103- JESSEN CE, SPURREL FA

Radiographic detection of canine hip dysplasia in known age groups

In : Proceedings Canine hip dysplasia symp., Workshop, 1972, 93-100

104- JOHNSON GS, TURRENTINE MA, KRAUS KH

Canine von Willebrand's disease : a heterogeneous group of bleeding disorders  
*Vet. Clin. North Am. (Small Animal Practice)*, 1988, **18**, 1, 195-229

105- JOHNSTON S

Osteochondritis dissecans of the humeral head

*Vet. Clin. North Am. (Small Animal Practice)*, 1998, **28**, 1, 33-47

106- JOHNSTONE B

Hémorragie spontanée ou prolongée. Conduite diagnostique en médecine des carnivores domestiques, Hervé Masson, Paris, 1991, 101-103

107- KELLER G, CORLEY EA

Canine hip dysplasia : investigating the sex predilection and frequency of unilateral CHD.

*Vet. Med.*, 1989, **84**, 12, 1162-1166

108- KERLIN RL, VAN WINILLE TJ

Renal dysplasia in Golden Retrievers

*Vet. Pathol.*, 1995, **32**, 3, 327-329

109- KOMTEBEDDE J, FORSYTH SF, BREZNOCK EM, KOBLIK PD

Intrahepatic portosystemic venous anomaly in the dog. Perioperative management and complications

*Vet. Surg.*, 1991, **20**, 1, 37-42

110- KORNEGAY JN, TULER SM, MILLER DM, LEVESQUE DC

Muscular dystrophy in a litter of golden retrievers dogs

*Muscle Nerve*, **11**, 10, 1056-1064

111- LABALETTE ME

Le traitement de l'hypothyroïdie primaire du chien, étude rétrospective sur 347 cas cliniques

Th : Med. vet. : Nantes : 2005, 08, 158 p

112- LAFOND E, BREUR GJ, AUSTIN CC

Breed susceptibility for developmental orthopaedic diseases in dogs

*J.A.A.H.A.*, 2002, **38**, 5, 467-477

113- LAPRAS M

L'épilepsie du chien

*L'animal de compagnie*, 1980, **15**, 3, 281-301

114- LASSALE B

Boiterie chronique du chien

*Act. Vét.*, 1957, 116, 17-21

115- LE BOBINNEC G

Cardiomyopathies canines

*Point Vét.*, 1991, **23**, 136, 119-136

116- LEDOUX G

Etude de la sténose aortique congénitale du chien et de son traitement. Revue bibliographique

Th : Med. vet. : Lyon : 1998, 31, 130 p

117- LEGEAY Y

Encyclopédie vétérinaire, endocrinologie. Editions techniques, Paris, 1993

118- LENNON VA, LAMBERT EH, PALMER AC, CUNNINGHAM JG, CHRISTIE TR

Acquired and congenital myasthenia gravis in dogs : a study of 20 cases

Ed. E. Satoyoshi, Tokyo University Press, Tokyo 1981, 41-54

119- MARTIN F

Les anomalies de l'oeil du chien à support ou à prédisposition héréditaire

Th : Med. vet. : Toulouse : 1993, 36, 213 p

120- MARTIN RA

Congenital portosystemic shunt in the dog and cat

*Vet. Clin. North Am. (Small Animal Practice)*, 1993, **23**, 3, 609-623

121- MATIC SE

Congenital heart disease in the dog

*J. Small Anim. Pract.*, 1988, **29**, 743-759

122- MATTHEWS BR, LEWIS GT

Ehlers-Danlos syndrome in a dog

*Can. Vet. J.*, 1990, **31**, 389-390

123- MEIR H

Diabetes mellitus in animals

*Diabetes*, 1960, **9**, 485-489

124- MERCENIER A

Le shunt porto-systémique : étude bibliographique et étude rétrospective sur des cas traités à l'école vétérinaire d'Alfort

Th : Med. vet. : Alfort : 1998, 28, 104 p

125- MEYER HP et coll

Transient metabolic hyperammoniaemia in young Irish Wolfhounds

*Vet. Rec.*, 1996, **138**, 105-107

126- MONNET E

Shunt portosystémique chez le chien et le chat

Encyclopédie Médico-Chirurgicale Vétérinaire, Elsevier, Paris, 1990, 3700, 1-7

127- MIAUX N

Les affections cutanées héréditaires et à prédisposition raciale chez le chien. Etude bibliographique

Th : Med. vet. : Alfort : 1993, 84, 169 p

128- MINOR RR, LEIN DH

Defects in collagen fibrillogenesis causing hyperextensible, fragile skin in dogs

*J.A.V.M.A.*, 1983, **182**, 2, 142-148



- 129- MORGAN JP, SILVERMAN S, ZONTINE WJ  
Technique en radiologie vétérinaire  
Maison-Alfort, éditions Point Vét. 1981, 218 p
- 130- MOSER J, MEYERS KM, RUSSON RH  
Inheritance of von Willebrand factor deficiency in Doberman Pinschers  
*J.A.V.M.A.*, 1996, **209**, 6, 1103-1106
- 131- MULLER GH, KIRK DW, SCOTT DW  
Small animal dermatology, 4<sup>th</sup> ed.  
W.B. Saunders Co, Philadelphia, 1990, 1007 p
- 132- MYER W, BONAGURA JD  
Survey radiography of the heart  
*Vet. Clin. North Am. (Small Animal Practice)*, 1982, **12**, 2, 213-237
- 133- NEULANDS CE, HOUSTON DM, VASCONCELOS DY  
Hyperferritinemia associated with malignant histiocytosis in a dog  
*J.A.V.M.A.*, 1994, **205**, 6, 849-851
- 134- NGUYEN F  
La dystrophie musculaire du chien golden retriever (GRMD) : étude histologique de la forme néonatale fulminante et contribution à l'étude de la pathologie des lésions  
Th : Med. vet. : Nantes : 2001, 08, 94 p
- 135- ODASSO C  
Dysplasie de la hanche des chiens guides d'aveugles : bilan et résultats des méthodes de sélection  
Th : Med. vet. : Nantes : 1994, 76, 126 p
- 136- OGILVIE GK, MOORE AS  
Manuel pratique de cancérologie vétérinaire  
Editions Point Vét., Maisons-Alfort, 1997, 539 p
- 137- PADGETT GA, MADEWELL BR, KELLERT ET, JODART I, PACKARD M  
Inheritance of histiocytosis in Bernese mountain dogs  
*J. Small Anim. Pract.*, 1995, **36**, 93-98
- 138- PADGETT GA, MOSTOWSKY UV, PROBST CW, THOMAS MW, KRECKE CF  
The inheritance of osteochondritis dissecans and fragmented coronoid process of elbow joint in Labrador Retriever  
*J.A.A.H.A.*, 1995, **31**, 5, 327-330
- 139- PANCIERA DL  
Hypothyroidism in dogs : 66 cases (1987-1992)  
*J.A.V.M.A.*, 1994, **204**, 5, 761-767
- 140- PANCIERA DL  
Thyroid-function testing : is the future here?

*Vet. Med.*, 1997, **92**, 1, 51-57

141- PATTERSON DF

Canine congenital heart disease : epidemiology and etiological hypotheses

*J. Small Anim. Pract.*, 1971, **12**, 263-287

142- PATTERSON DF

Congenital defects of the cardiovascular system of dogs : studies in comparative cardiology

*Adv. Vet. Sci. Comp. Med.*, 1976, **20**, 1-29

143- PECHEREAU D

Néphropathies héréditaires chez le chien : apport pour le praticien

In : Comptes rendus du congrès de la CNVSPA, Paris, 8-10 novembre 2002. Paris, 2002, 416-417

144- PEIFFER RL

Ophtalmologie du chien et du chat

Editions Masson, 1992, 52-53

145- PELERIN F, WITZ M

Uretère ectopique intramural

*Act. Vét.*, 1998, 1456, 19-26

146- PRELAUD P

Dermatite atopique canine : particularités raciales

*P.M.C.A.C.*, 2001, **36**, 3, numéro spécial « Dermatoses héréditaires et à prédisposition raciale chez le chien et le chat », 301-307

147- PRELAUD P, POWER HT

Syndrome dermatite atopique

In : GUAGUERE E, PRELAUD P. Guide pratique de dermatologie canine, Editions Kalianxis, 2006, 233-267

148- PRELAUD P

La dermatite atopique canine

*Act. Vét.*, 2001, 1561, 17-23

149- PRELAUD P, OLIVRY T

Etiopathogénie de la dermatite atopique canine

*P.M.C.A.C.*, 1998, **33**, numéro spécial : « Allergologie clinique », 315-329

150- PRIESTER WA, MULVIHILL JJ

Canine hip dysplasia : relative risk by sex, size and breed, and comparative aspects

*J.A.V.M.A.*, 1972, **160**, 5, 735-739

151- PRIESTER WW

Skin tumors in domestic animals. Data from 12 United States Canadian Colleges of veterinary medicine

*J. Nat. Canc. Inst.*, 1973, **50**, 457-466

- 152- PRIEUR D, HARGIS AM  
A severe form of canine juvenile pyoderma with an inherited component  
*Fed. Proc.*, 1982, **41**, 3, p 696
- 153- PYLE RL, PATTERSON DF, CHACKO S  
The genetic and pathology of discrete subaortic stenosis in the Newfoundland dog  
*Am. Heart J.*, 1976, **92**, 324-334
- 154- RAMIREZ S, DOUGLAS JP, ROBERSON ID  
Ultrasonographic features of canine abdominal malignant histiocytosis  
*Vet. Radiol. Ultrasound*, 2002, **43**, 167-170
- 155- READ RA, ARMSTRONG SJ, BLACK AP, MACPHERSON GC, YOVICH JC, DAVEY T  
Relationship between physical signs of elbow dysplasia and radiographic score in growing Rottweilers  
*J.A.V.M.A.*, 1996, **209**, 8, 1427-1430
- 156- REINKE SI, STANNARD AA, IHRKE PJ, REINKE JD  
Histopathologic features of pyotraumatic dermatitis  
*J.A.V.M.A.*, 1987, **190**, 1, 57-60
- 157- REY C  
Anomalies congénitales de la voie aortique : sténoses aortiques congénitales  
Encyclopédie Médico-Chirurgicale Vétérinaire, Elsevier, Paris, Cardiologie-Angiologie 11041 a 40, 1994, 8p
- 158- RINGOT D  
La maladie de von Willebrand chez le chien. Etude bibliographique  
Th : Med. vet. : Toulouse : 1998, 104, 158 p
- 159- RISER WH, LARSEN JS  
Influence of breed somatotypes on prevalence of hip dysplasia in the dog  
*J.A.V.M.A.*, 1974, **165**, 1, 79-81
- 160- ROGER F  
La pathologie d'origine génétique chez les chiens des 7° et 8° groupes  
Th : Med. vet. : Alfort : 1992, 53, 285 p
- 161- ROSENKRANTZ W  
Breed predilections  
In: Proceedings A.A.H.A. Congress, Orlando, 1996, 158-159
- 162- ROUX F  
Les shunts porto-systémiques : présentation clinique, prise en charge médicale  
*P.M.C.A.C.*, 2006, **41**, numéro spécial « pancréas-foie », 247-251
- 163- RUBIN LF  
Cataracts in golden retrievers  
*J.A.V.M.A.*, 1974, **165**, 5, 457-458

- 164- RUBIN LF  
Inherited eye diseases in purebred dogs  
Williams & Wilkins, Baltimore, 1989, 150-159
- 165- SAMPAOLESI M, BLOT S et coll  
Mesoangioblast stem cells ameliorate muscle function in dystrophic dogs  
*Nature*, 2006, **444**, 7119, 574-579
- 166- SAPIENZA JS et coll  
Golden retrievers uveitis : 75 cases (1994-1999)  
*Vet. Ophthalmol.*, 2000, **3**, 241-246
- 167- SAUTET JY, LIGNEREUX Y  
Anatomie de l'œil, 1982, **1**, p 12
- 168- SCAVELLI TD  
Complication associated with the diagnosis, medical and surgical management of portosystemic shunts  
*Prob. Vet. Med.*, 1989, **1**, p 145
- 169- SCOTT DW  
Observation on canine atopy  
*J.A.A.H.A.*, 1981, **17**, 91-99
- 170- SCOTT DW, et coll.  
Muller and Kirk's small animal Dermatology, 6<sup>th</sup> ed.  
W.B. Saunders, Philadelphia, 2000, 1017-1018
- 171- SCOTT-MONCRIEFF JCR, NELSON RW, BRUNER JM, WILLIAMS DA  
Comparison of serum concentrations of thyroid-stimulating hormone in healthy dogs, hypothyroid dogs, and euthyroid dogs with concurrent disease  
*J.A.V.M.A.*, 1998, **212**, 3, 387-391
- 172- SHAIKEN LC, EWANS SM, GOLDSCHMIDT MH  
Radiographic findings in canine malignant histiocytosis  
*Vet. Radiol.*, 1991, **32**, 237-242
- 173- SHAW SC et coll.  
Estimation of heritability of atopic dermatitis in Labrador and Golden Retrievers  
*Am. J. Vet. Res.*, 2004, **65**, 7, 1014-1020
- 174- SHELTON GD, WILLARD MD, CARDINET GH, LINDSTROM J  
Acquired myasthenia gravis. Selective involvement of oesophageal, pharyngeal and facial muscles  
*J. Vet. Int. Med.*, 1990, **4**, 281-284
- 175- SINKE JD, RUTTEN VPMG, WILLEMSE T  
Immune dysregulation in atopic dermatitis  
*Vet. Immunol. Immunopathol.*, 2002, 87, 3-4, 351-356

176- SMITH CW, STOWATER JL, KNELLER SK

Ectopic ureter in the dog – a review of cases

*J.A.A.H.A.*, 1981, **171**, 245-248

177- SMITH GK, BIERY DN, GREGOR TP

New concepts of coxo-femoral joint stability and the development of a clinical stress – radiographic method for quantitating hip joint laxity in the dog

*J.A.V.M.A.*, 1990, **196**, 59-70

178- SMITH GK, POPOVITCH CA, GREGOR TP, SHOFER FS

Evaluation of risk factors for degenerative joint disease associated with hip dysplasia in dogs

*J.A.V.M.A.*, 1995, **206**, 5, 642-647

179- SOURNIA JC

Dictionnaire de génétique

Paris : conseil international de la langue française et fondation française interculturelle, 1991, 281 p

180- SRENK P, JAGGY A, GAILLARD C, BUSATO A, HORIN P

Genetic fundamentals of idiopathic epilepsy in golden retrievers

*Europ. J. Comp. Anim. Pract.*, 1996, **6**, 1, 76-81

181- STOKOL T, PARRY BW, MANSEL BD

Von Willebrand disease in Scottish Terriers in Australia

*Aust. Vet. J.*, 1995, **72**, 11, 404-407

182- STONE EA, BARSANTI JA

Urologic surgery of the dog and cat

Editions Lea-Febiger. Philadelphia, 1992, 201-211

183- SWENSON L, AUDELL L, HEDHAMMAR A

Prevalence and inheritance of selection for hip dysplasia in 7 breeds of dogs in Sweden and benefit / Cost analysis of a screening and control program

*J.A.V.M.A.*, 1997, **210**, 2, 207-214

184- TABOADA J, DIMSKI DS

Hepatic encephalopathy : clinical signs, pathogenesis and treatment

*Vet. Clin. North Am. (Small Animal Practice)*, 1995, **25**, 2, 337-355

185- TESTAULT I

Les maladies rénales héréditaires du chien et du chat

*Point Vét.*, 2001, **32**, numéro spécial : « Urologie et néphrologie clinique du chien et du chat », 92-94

186- THOMAS MJ, ROBINS GM

Osteochondrosis of the elbow : a review of the pathogenesis and a new approach to treatment

*Aust. Vet. J.*, 1995, **72**, 10, 375-378

187- THOREAU D, HERIPRET D

Un cas de diabète sucré juvénile  
*P.M.C.A.C.*, 1994, **29**, 3, 255-258

188- TIDHOLM A, JONSSON L  
A retrospective study of canine dilated cardiomyopathy (189 cases)  
*J.A.A.H.A.*, 1997, **33**, 544-550

189- TISDALL PLC et coll  
Post-prandial serum bile acid concentrations and ammonia tolerance in Maltese dogs with and without hepatic vascular anomalies  
*Aust. Vet. J.*, 1995, **72**, 121-126

190- TVEDEN HW, CARRIG CB, FLO GL, et al.  
Incidence of hip dysplasia in beagle dogs fed different amounts of protein and carbohydrate  
*J.A.A.H.A.*, 1977, **13**, p 595

191- VALENTINE BA, COOPER BJ, CUMMINGS JF, de LAHUNTA A  
Progressive muscular dystrophy in a golden retriever dog : light microscope  
*Acta Neurolopathol.*, 1986, **71**, 301-310

192- VALENTINE BA, COOPER BJ, de LAHUNTA A, O'QUINN R, BLUE JT  
Canine X-linked muscular dystrophy. An animal model of Duchenne muscular dystrophy : clinical studies  
*J. Neurol. Sci.*, 1988, **88**, 1-3, 69-81

193- VAN BREE H, VAN RYSSSEN B  
Imaging the canine elbow : radiography, computed tomography and arthroscopy  
*Vet. Annual*, 1995, **35**, 118-129

194- VINCENT-LAPEYRE A  
Evolution de l'ethnologie canine en France, études statistiques de la Société Centrale Canine  
Th : Med vet : Alfort : 1996, 32, 51 p

195- VUILLAUME C  
Histiocytose maligne du Bouvier Bernois. Revue bibliographique et étude de 8 cas cliniques suspectés  
Th : Med. vet. : Lyon : 2003, 48, 180 p

196- WALDE I, SCHAFFER EH, KOSTLIN RC  
Atlas d'ophtalmologie canine et féline  
Editions Vigot, 1990, 321 p

197- WARKOCZ S  
L'uretère ectopique : étude bibliographique et contribution personnelle  
Th : Med. vet. : Nantes : 2000, 38, 116 p

198- WELLMAN ML, DAVENPORT DJ, MORTON D, JACOBS RM  
Malignant histiocytosis in four dogs  
*J.A.V.M.A.*, 1985, **187**, 9, 919-921

199- WHITE SD, ROSYCHUK RAW, STEWART LJ, CAPE L, HUGHES BJ  
Juvenile cellulites in dogs : 15 cases (1979-1988)  
*J.A.V.M.A.*, 1989, **195**, 11, 1609-1611

200- WILLIAMS LW et coll  
Multiple ocular defects in a golden retriever puppy  
*Vet. Med. Small Anim. Clin.*, 1977, **72**, 9, 1463-1465

201- WILLIAMS M, GREGORY R, SCHALL W, ROVNEK D, PADGETT G  
Diabetes mellitus in a colony of golden retrievers  
*Fed. Proc.*, 1980, 39 (3, 1), p 637

202- ZEISS CJ, WADDLE G  
Hypothyroidism and atherosclerosis in dogs  
*Comp. contin. educ. Pract. Vet.*, 1995, **17**, 9, 1117-1124

203- ZUMSTEG  
Pathologie radiologique de la hanche du chien  
Th : Med. vet. : Toulouse : 1991, 48, 104 p

#### Sites Web

204- J8AMICALE DES AMATEURS DE GOLDEN RETRIEVERS. (Page consultée le 10 Novembre 2006), [en ligne]. Adresse URL : <http://www.goldenretriever-france.com/>

205- J1SOCIETE CENTRALE CANINE. (Page consultée le 21 Septembre 2006), [en ligne]. Adresse URL : <http://www.scc.fr>

Toulouse, 2007

NOM : WAMBERGUE

Prénom : Bérengère

TITRE : Le Golden Retriever : Etude de la race et de ses prédispositions pathologiques

RESUME : Le Golden Retriever est un braccoïde de grande race, aujourd'hui très populaire. D'abord utilisé pour la chasse, l'Homme a confié à ce chien d'autres fonctions, principalement dans le milieu médical. L'étude de cette race est réalisée à travers la description de son standard et de ses prédispositions héréditaires. Les dominantes pathologiques sont nombreuses, les plus fréquentes sont les dysplasies de la hanche et du coude, quelques tares oculaires, la dermatite atopique, l'épilepsie essentielle, moins fréquemment la sténose aortique ou le shunt porto-systémique. Cependant la transmission héréditaire n'est pas toujours démontrée. Les efforts de sélection doivent aujourd'hui se concentrer sur les appareils locomoteur et ophtalmique.

MOTS-CLES : Golden Retriever, race, hérédité, dysplasie, sélection, génétique

---

ENGLISH TITLE : The Golden Retriever : contribution to the study of the race and pathological predispositions

ABSTRACT : The Golden Retriever is a very popular big braccoid dog. First used for hunting, man entrusted to this dog others functions, mainly in hospitals. The breed is studied through its standard description and its hereditary predispositions. The dominant pathologies are numerous, more frequent are hip and elbow dysplasia, some ocular defects, atopic dermatitis, idiopathic epilepsy, in lower proportions aortic stenosis, or portosystemic shunt. However hereditary transmission is not always proved. The efforts of selection have to focus on locomotor and ophthalmic systems.

KEYWORDS : Golden Retriever, breed, hereditary, dysplasia, selection, genetic