

**EVOLUTION DES DIFFERENTES  
TECHNIQUES DE CORRECTION DE  
LA MESIOVERSION DE LA CANINE  
DU SHETLAND**



# TABLE DES MATIERES

<b><u>TABLE DES ILLUSTRATIONS</u></b> .....	p8
---	----

<b><u>INTRODUCTION</u></b> .....	p11
----------------------------------	-----

<b><u>1<sup>ère</sup> PARTIE</u></b> : Généralités .....	p12
--	-----

I) Présentation et prédispositions de la race Berger des Shetland.....	p13
1- <u>Présentation de la race</u> .....	p13
2- <u>Prédispositions de la race Shetland</u> .....	p13
2.1 Affections oculaires .....	p13
2.2 Affections de la peau et des phanères.....	p14
II) Cavité buccale du chien, présentation et nomenclature .....	p15
1- <u>Typologies céphaliques canines</u> .....	p15
2- <u>Anatomie</u> .....	p17
2.1 Cavité buccale .....	p17
2.2 Supports osseux .....	p17
• Mâchoire supérieure.....	p17
• Mâchoire inférieure.....	p18
• Articulation temporo-mandibulaire.....	p19
2.3 La dent et le parodonte .....	p19
• Histologie .....	p19
• Morphologie des dents et repères anatomiques de l'arcade dentaire .....	p20
➤ Morphologie des dents .....	p20
➤ Repères anatomiques de l'arcade dentaire .....	p21
• Formules dentaires et dentitions lactéale et définitive.....	p21
• Eruption des dents lactéales et définitives .....	p23
➤ Chronologie de l'éruption des dents lactéales et définitives .....	p23
➤ Mécanisme de l'éruption des dents lactéales et définitives.....	p23
2.4 Normocclusion .....	p24
3- <u>Nomenclature</u> .....	p26
3.1 Nomenclature du sens de déplacements dentaires.....	p26
3.2 Nomenclature des malocclusions dentaires .....	p28
3.3 Nomenclature des anomalies maxillo-faciales .....	p28

<b><u>2<sup>ème</sup> PARTIE</u></b> : Les malocclusions : étiologie, classification et diagnostic différentiel.....	p30
--	-----

I) Origine et classification des troubles de l'occlusion dentaire .....	p31
1- <u>Origine des troubles de l'occlusion dentaire</u> .....	p31
1.1 Malocclusions squelettiques .....	p31
• Influences génétiques .....	p31
• Influence de la fonction et des hormones .....	p31

• Conclusion .....	p32
1.2 Malocclusions dentaires .....	p32
• Traumatismes dentaires .....	p32
• Persistance des dents lactéales .....	p33
➤ Persistances des incisives et des canines inférieures lactéales.....	p33
➤ Cas particulier des canines lactéales supérieures .....	p34
• Position des bourgeons dentaires .....	p34
1.3 Conclusion .....	p34
2- <u>Classification des occlusions dentaires</u> .....	p34
2.1 Occlusion de classe 0.....	p34
2.2 Malocclusion de classe I .....	p35
• Mésioversion de la canine maxillaire.....	p36
• « Articulé incisif inversé » .....	p36
• « Crocs convergents » .....	p36
2.3 Malocclusion de classe II .....	p36
• Mandibule courte.....	p37
• Maxillaire long.....	p37
2.4 Malocclusion de classe III .....	p39
• Prognathisme mandibulaire.....	p39
• Brachygnathisme maxillaire.....	p39
<b>II) Diagnostic différentiel des malocclusions</b> .....	p40
1- <u>Dysharmonie évidente de la taille des mâchoires</u> .....	p40
2- <u>Malocclusions sans dysharmonie évidente de la taille des mâchoires</u> .....	p40
2.1 Malocclusions dans le plan sagittal .....	p42
• Des canines supérieures .....	p42
• Des incisives .....	p44
2.2 Malocclusions dans le plan transversal.....	p44
• « Crocs convergents ou lingualés » .....	p44
• Articulé croisé des carnassières.....	p44
• Mâchoire déviée ou tordue.....	p44
2.3 Malocclusions dans le plan vertical.....	p44
• Défaut d'égression des canines.....	p44
• « Béance » ou « Open-bite » .....	p44
• Cas particulier chez le Terrier du Tibet.....	p45
<u>Conclusion</u> .....	p45
<b><u>3<sup>ème</sup> PARTIE</u> : Principes de l'orthodontie</b> .....	p46
I) Conditions de la réalisation d'un traitement orthodontique .....	p47
1- <u>Considérations éthiques</u> .....	p47
2- <u>Age de l'animal</u> .....	p47
II) Les bases biologiques du traitement orthodontique.....	p48
1- <u>Physiologie</u> .....	p48
2- <u>Mécanique du déplacement dentaire</u> .....	p49
2.1 Centre de résistance.....	p49

2.2	Moment d'une force.....	p49
2.3	Ancrage.....	p52
2.4	Réaction de la dent et du parodonte a une force orthodontique .....	p53
	• Intensité d'une force.....	p54
	➤ Force continue de forte intensité .....	p54
	➤ Force continue faible.....	p55
	• Durée d'application de la force.....	p55
	➤ Force constante (ou continue) .....	p56
	➤ Force décroissante .....	p56
	➤ Force intermittente.....	p56
	• Point d'application de la force sur la dent.....	p56
	➤ La version .....	p56
	➤ La translation .....	p58
	➤ La gression verticale .....	p58
	➤ La rotation .....	p58
2.6	Effets néfastes des forces orthodontiques.....	p59
	• Effets sur la pulpe.....	p59
	• Effets sur la racine.....	p59
	• Hyalinisation sans réparation du parodonte.....	p59
	• Mobilité et douleur.....	p59
2.7	Conclusion.....	p60
III)	Les matériaux utilisés en orthodontie.....	p61
1-	<u>Éléments mécaniques produisant une force</u> .....	p61
1.1	Alliages métalliques.....	p61
	• Arc et fil orthodontique.....	p61
	• Vérin.....	p61
	• Ressort spiroïde.....	p61
1.2	Elastomères et résine.....	p63
	• Elastomères.....	p63
	• Plan incliné ou plan de glissement.....	p65
1.3	Cales progressives.....	p65
2-	<u>Matériaux utilisés comme éléments de prise</u> .....	p66
2.1	Alliages métalliques.....	p66
	• Bracket .....	p66
	• Crochet.....	p66
	• Bouton.....	p66
	• Bague .....	p67
	• Mini-vis orthodontique.....	p67
2.2	Plastiques.....	p70
	• Plaque fendue.....	p70
	• Résine permettant la contention .....	p70
<b>4<sup>ème</sup></b>	<b><u>PARTIE</u></b> : Démarches thérapeutiques .....	p71
I)	Orthodontie préventive.....	p73
1-	<u>Définition</u> .....	p73
2-	<u>Application pratique : extraction des canines lactéales</u> .....	p73
2.1	Age de l'animal.....	p73

2.2 Anesthésies générale et locale .....	p74
• Anesthésie générale .....	p74
• Anesthésie locale .....	p74
2.3 Extraction.....	p76
• Technique d'extraction fermée.....	p77
• Technique d'extraction ouverte.....	p77
3- <u>Complications</u> .....	p78
4- <u>Conclusion</u> .....	p78

II) Orthodontie correctrice.....	p79
1- <u>Etapas d'un traitement orthodontique</u> .....	p79
1.1 Mise en place et activation de l'appareil orthodontique.....	p79
• Préparation.....	p79
➤ Préparation de l'animal .....	p79
➤ Préparation des dents .....	p80
• Scellement.....	p82
• Activation.....	p83
1.2 Phase de contention.....	p83
1.3 Dépose du montage.....	p83
2- <u>Techniques de correction de la mésioversion de la canine</u> .....	p84
2.1 Conditions de la réalisation du traitement.....	p84
• Canine maxillaire incluse.....	p84
• Contact prématuré entre les canines maxillaire et mandibulaire.....	p84
2.2 Bracket ou bouton et chaînette élastique.....	p86
• Principe.....	p86
• Phase technique .....	p86
2.3 Gouttière résine et chaînette élastique.....	p89
• Principe.....	p89
• Phase technique.....	p89
2.4 Mini-vis orthodontique .....	p91
• Principe.....	p91
• Choix de la vis.....	p91
• Procédure chirurgicale.....	p91
➤ Choix du site de forage.....	p91
➤ Insertion de la vis.....	p94
➤ Activation.....	p96
• Mesures hygiéniques au cours du traitement .....	p98
• Phase de contention.....	p98
• Dépose du montage.....	p98
2.5 Autres techniques.....	p100
3- <u>Complications</u> .....	p101
3.1 Complications liées à la nature du patient.....	p101
3.2 Effets néfastes sur les tissus environnants .....	p101
• Effets néfastes sur le parodonte .....	p101
➤ Pendant la phase active .....	p101
➤ Pendant la phase de contention .....	p101
➤ Au retrait de l'appareil .....	p102
• Perforation de la racine d'une prémolaire lors d'un ancrage squelettique.....	p102

3.3 Effets parasites.....	p102
• Sur la ou les dents servant d’ancrage.....	p102
• Sur la canine.....	p104
➤ Absence de déplacement.....	p104
➤ Défaut d’égression.....	p104
➤ Rotation externe .....	p104
➤ Distalisation excessive.....	p104
➤ Hyalinisation.....	p105
3.4 Adhésion du matériel servant d’ancrage.....	p105
3.5 Motivation du client.....	p106
<u>Conclusion</u> .....	p106
4- <u>Correction des anomalies induites par la mésioversion de la canine supérieure..</u>	p107
4.1 Vestibulo-version de la canine mandibulaire antagoniste.....	p107
4.2 Labio-version du coin adjacent.....	p107
III) Traitement non conservateur.....	p107

**CONCLUSION**.....p108

**REFERENCES BIBLIOGRAPHIQUES**.....p111-113

**ANNEXES**.....p114-120

Annexe 1 : Glossaire\_orthodontique

Annexe 2 : Nomenclature adoptée par la Fédération Dentaire Internationale et la Société Française d’O.D.F.

Annexe 3 : Diagramme permettant le diagnostic des articulés incisifs inversés et des articulés incisifs en tenaille (bout-à-bout incisif).

Annexe 4 : Wry-bite.

Annexe 5 : Vis d’ancrage orthodontique de la gamme ANCOTEK.

# TABLE DES ILLUSTRATIONS

## FIGURES

<b>Figure n°1</b> : Shetland adulte bleu merle .....	p13
<b>Figure n°2</b> : Mésoversion de la canine supérieure chez un Shetland .....	p14
<b>Figure n°3</b> : Variations de la tête osseuse du chien selon les trois grands types morphologiques .....	p16
<b>Figure n°4</b> : Anatomie du crâne du chien .....	p18
<b>Figure n°5</b> : Mandibule de chien.....	p18
<b>Figure n°6</b> : Représentation schématique de l'anatomie d'une dent pluriradiculée.....	p19
<b>Figure n°7</b> : Anatomie des dents permanentes .....	p20
<b>Figure n°8</b> : Nomenclature des surfaces dentaires.....	p21
<b>Figure n°9</b> : Dentition déciduale du chien .....	p22
<b>Figure n°10</b> : Dentition du chien adulte .....	p22
<b>Figure n°11</b> : Eruption des dents déciduales chez le chien.....	p23
<b>Figure n°12</b> : Eruption des dents permanentes chez le chien.....	p23
<b>Figures n°13 et 14</b> : Articulé en ciseau des incisives.....	p24
<b>Figure n° 15</b> : Interdigitation régulière de la triade « coin supérieur-canine inférieure-canine supérieure ».....	p25
<b>Figure n° 16</b> : Interdigitation régulière des prémolaires supérieures et inférieures.....	p25
<b>Figure n°17</b> : Articulé en ciseau des carnassières.....	p26
<b>Figure n°18</b> : Nomenclature du sens des déplacements dentaires.....	p27
<b>Figure n°19</b> : Site d'éruption des dents définitives en présence des dents lactéales.....	p33
<b>Figure n°20</b> : Occlusion normale ou de classe 0 d'un chien adulte mésocéphale.....	p35
<b>Figure n°21</b> : Malocclusion de classe II.....	p36
<b>Figure n°22</b> : Classe II incisives, canines, prémolaires chez un Whippet de 7 mois.....	p37
<b>Figure n°23</b> : Contact prématuré entre les canines supérieure et inférieure responsable d'une déviation de la mandibule vers la droite.....	p38
<b>Figure n°24</b> : Canine inférieure gauche percutant muqueuse palatine.....	p38
<b>Figure n°25</b> : Malocclusion de classe III.....	p39
<b>Figure n°26</b> : Diagnostic différentiel des malocclusions.....	p41
<b>Figure n°27</b> : Mésoversion de la canine supérieure sans fermeture de l'espace interdenteaire coin-canine maxillaire.....	p42
<b>Figure n°28</b> : Mésoversion de la canine supérieure entraînant la fermeture de l'espace interdenteaire entre le coin supérieur et la canine supérieure.....	p42
<b>Figure n°29</b> : Mésoversion de la canine entraînant la labio-version du coin adjacent..	p43
<b>Figures n°30 et 31</b> : Labio-version de la canine mandibulaire antagoniste et déviation mandibulaire.....	p43
<b>Figure n°32</b> : Mésoversion et inclusion de la canine supérieure chez un Shetland.....	p43
<b>Figure n°33</b> : Centre de résistance d'une dent.....	p49
<b>Figure n°34</b> : Représentation d'une force permettant la correction de la mésoversion d'une canine.....	p50
<b>Figure n°35</b> : Localisation du point d'application le plus favorable à la correction de la mésoversion de la canine.....	p51
<b>Figure n°36</b> : Direction de la force la plus favorable à la correction de la mésoversion de la canine.....	p51
<b>Figure n°37</b> : Faces de compression et de tension d'une dent soumise à une force orthodontique.....	p53



<b>Figure n°38</b> : Effets biologiques d'une force de forte intensité.....	p54
<b>Figure n°39</b> : Effets biologiques d'une force légère.....	p55
<b>Figure n°40</b> : Force orthodontique permettant un mouvement de disto-version.....	p57
<b>Figure n°41</b> : Direction approximative de la force orthodontique appliquée lors de la correction de la mésioversion de la canine.....	p57
<b>Figure n°42</b> : Ressorts fermés de la gamme Sentalloy.....	p62
<b>Figure n°43</b> : Ressort à boucle large à une extrémité, de la gamme Sentalloy.....	p62
<b>Figures n°44 et 45</b> : chaînettes élastiques avec ou sans entretoises.....	p63
<b>Figure n°46</b> : Intensité de la force exercée par une chaînette élastomérique en fonction de son pourcentage d'élongation.....	p64
<b>Figure n°47</b> : Cales en bois. Photo G. CAMY.....	p65
<b>Figures n°48, 49, 50</b> : Boutons orthodontiques.....	p66
<b>Figure n°51</b> : Intrados d'un bouton orthodontique assurant un ancrage maximal.....	p67
<b>Figure n°52</b> : Différents profils de vis orthodontiques.....	p68
<b>Figure n°53</b> : Mini-vis orthodontique à empreinte hexagonale externe et cruciforme interne.....	p68
<b>Figure n°54</b> : Différents modèles de vis à tête cruciforme percée de la gamme ANCOTEK.....	p69
<b>Figure n°55</b> : Nouvelle génération de mini-vis à associer avec des ressorts à boucle large.....	p69
<b>Figure n°56</b> : Contention par une résine.....	p70
<b>Figure n°57</b> : Démarche diagnostique et thérapeutique concernant la mésioversion de la canine maxillaire.....	p72
<b>Figure n°58</b> : Seringue classique à aspiration manuelle à anneau.....	p75
<b>Figure n°59</b> : Anesthésie intra-ligamentaire.....	p75
<b>Figure n°60</b> : Anesthésie intra-gingivale.....	p75
<b>Figure n°61</b> : Anesthésie palatine.....	p76
<b>Figure n°62</b> : Orientation correcte du biseau lors d'injection intra-palatine.....	p76
<b>Figure n°63</b> : « Reconstitution » de la localisation de la canine de lait en place.....	p76
<b>Figure n°64</b> : Canine lactéale extraite.....	p77
<b>Figure n°65</b> : Aspect du site après extraction.....	p77
<b>Figure n°66</b> : Technique d'extraction ouverte pour la canine maxillaire gauche.....	p78
<b>Figure n°67</b> : Les différentes couches du matériel de collage.....	p80
<b>Figure n°68</b> : Schéma représentant les zones de rétention chimique et physique. Vue rapprochée.....	p81
<b>Figure n°69</b> : Schéma représentant les zones de rétention chimique et physique.....	p81
<b>Figure n°70</b> : Exemple de substances mises sur le marché permettant la préparation de l'émail et le collage.....	p82
<b>Figure n°71</b> : Libération de la canine de la gencive grâce au bistouri électrique.....	p84
<b>Figure n°72</b> : Verrouillage de la position de la canine maxillaire par la canine mandibulaire.....	p85
<b>Figure n°73</b> : Gouttière résine sur les incisives mandibulaires.....	p85
<b>Figure n°74</b> : Bracket à crochet.....	p86
<b>Figure n°75</b> : Bouton orthodontique.....	p86
<b>Figure n°76</b> : Matériel de collage – Fuji Ortho.....	p87
<b>Figure n° 77</b> : Premier maillon de la chaînette fixé sur le croc avec du verre ionomère.....	p87
<b>Figure n°78</b> : Bracket et chaînette élastique ancrée sur la carnassière supérieure.....	p88

<b>Figure n°79</b> : Correction de la mésioversion de la canine supérieure chez un chat à l'aide de chaînettes intra et intermaxillaire.....	p88
<b>Figure n°80</b> : Résine dure utilisée : Dura Liner II.....	p89
<b>Figure n°81</b> : Fraise à résine DENTSPLY MAILLEFER CA BOUTON LONG.....	p90
<b>Figure n°82</b> : Repérage des limites gingivales sur la gouttière résine.....	p90
<b>Figures n°83 et 84</b> : Gouttière et bouton orthodontique.....	p90
<b>Figure n°85</b> : Index chirurgicale déterminant le site de forage.....	p91
<b>Figure n°86</b> : Cliché radiographique visualisant les sites de forage.....	p92
<b>Figure n°87</b> : Site perpendiculaire aux murs alvéolaires.....	p92
<b>Figure n°88</b> : Site perpendiculaire au plan du palais dur.....	p93
<b>Figure n°89</b> : Coupe transversale de la tête du chien, dans la région prémolaire.....	p93
<b>Figure n°90</b> : Préforage de la muqueuse.....	p94
<b>Figure n°91</b> : Fraise boule round drill 1,0 permettant le forage de l'os.....	p94
<b>Figure n°92</b> : Représentation de l'angle de forage (flèche rouge).....	p95
<b>Figure n°93</b> : Représentation de l'angle de forage (flèche bleue).....	p95
<b>Figure n°94</b> : Vissage de la mini-vis.....	p96
<b>Figure n°95</b> : Mini-vis implantée entre PM1 et PM2.....	p96
<b>Figure n°96</b> : Mise en tension de la chaînette entre le croc et la vis orthodontique.....	p97
<b>Figure n°97</b> : Résultat deux mois après appareillage.....	p98
<b>Figure n°98</b> : Lésions après dépose du montage.....	p98
<b>Figure n°99</b> : Mini-vis associée à un prolongateur.....	p99
<b>Figure n°100</b> : Observation de la canine, un mois après la luxation-réimplantation.....	p100
<b>Figure n°101</b> : Radiographie de la canine.....	p100
<b>Figure n°102</b> : Déplacement des dents servant d'ancrage lors d'une correction orthodontique à l'aide d'une gouttière résine collée sur PM2-PM3.....	p102
<b>Figure n°103</b> : Site d'ancrage, un mois après le retrait de la chaînette élastique.....	p103
<b>Figure n°104</b> : Observation des prémolaires supérieures gauches.....	p102
<b>Figure n°105</b> : Radiographie de la zone servant d'ancrage un mois après le retrait de la chaînette élastique.....	p103
<b>Figure n°106</b> : Rotation externe de la canine maxillaire.....	p104
<b>Figure n°107</b> : Distalisation excessive de la canine après correction orthodontique....	p104
<b>Figure n°108</b> : Chaînette et bracket à crochet corrigeant la vestibulo-version de la canine mandibulaire.....	p107

## TABLEAUX

<b>Tableau n°1</b> : Nomenclature simplifiée de la Fédération dentaire internationale et de la Société Française d'O.D.F.....	p28
<b>Tableau n°2</b> : Estimation des surfaces radiculaires (en cm <sup>2</sup> ) chez le chien.....	p52
<b>Tableau n°3</b> : Groupes des chaînettes élastiques étudiées.....	p63
<b>Tableau n°4</b> : Principales causes d'échec chez le chien, lors d'utilisation d'un ancrage squelettique.....	p105

# **INTRODUCTION**

Les troubles de l'occlusion dentaire – ou malocclusions – constituent un problème très fréquemment rencontré en médecine vétérinaire. Spécialisé en dentisterie ou non, le praticien sera souvent consulté pour résoudre des cas de malocclusion.

Ces troubles constituent rarement, à l'exception de cas précis comme la lingualisation des canines mandibulaires ou la mésioversion des canines maxillaires, un problème pour la santé ou le bien être de l'animal. La raison principale de l'engouement pour l'orthodontie, que ce soit à l'étranger ou en France, est tout autre : le nombre et la position des dents font partie des critères de jugement pour la confirmation et le concours des chiens de race. La motivation première du traitement orthodontique est donc souvent la correction d'une anomalie de l'occlusion en vue de la présentation aux concours.

Face à une malocclusion, le praticien doit donc juger de la pertinence du traitement de celle-ci. Il doit garder à l'esprit que l'objectif principal du traitement d'une malocclusion dentaire est l'amélioration de l'état de santé ou du bien-être de l'animal et que la correction orthodontique permet l'obtention d'un phénotype macroscopique normal et donc indétectable.

De ce fait, il est important de ne pas corriger les malocclusions héréditaires sauf si elles nuisent à la santé de l'animal et à condition qu'elles soient accompagnées du retrait de l'animal de la reproduction.

La mésioversion de la canine maxillaire est le plus fréquemment observée chez la race Shetland, ce qui laisse suspecter une origine héréditaire. Chez les autres races canines, la mésioversion de la canine supérieure est associée à la persistance de la canine lactéale correspondante ou d'un fragment de sa racine. Cette malocclusion entraîne l'apparition d'une parodontite localisée et souvent une déviation de la mandibule. Ses conséquences justifient donc un traitement.

Le but de cette thèse est après un rappel anatomique et physiologique, d'étudier l'origine des malocclusions dentaires et les étapes de leur diagnostic différentiel. Cela nous permettra d'identifier la mésioversion de la canine maxillaire et les anomalies auxquelles elle peut être associée.

Dans une dernière partie, la démarche thérapeutique permettant la correction de la mésioversion de la canine sera abordée, après avoir expliqué les bases biologiques du traitement orthodontique. En effet, l'étude du mécanisme des déplacements dentaires par l'application de forces orthodontiques permet de comprendre quel type de force est nécessaire pour effectuer le déplacement voulu tout en limitant au maximum l'apparition d'effets secondaires.

# **1<sup>er</sup> PARTIE**

## **Généralités**

# I) **Présentation et prédispositions de la race Berger des Shetland**

## 1- Présentation de la race

Comme son nom l'indique, ce petit chien de berger pesant moins de dix kilogrammes est originaire des îles Shetland, au nord de l'Ecosse. Il serait issu de croisements entre le Colley écossais et le spitz. Il ressemble à un Colley à poil long en miniature (cf. figure n°1).

Il est utilisé aujourd'hui comme chien de berger mais aussi et surtout comme chien de compagnie [1].



**Figure n°1** : Shetland adulte bleu merle [2].

## 2- Prédispositions de la race Shetland

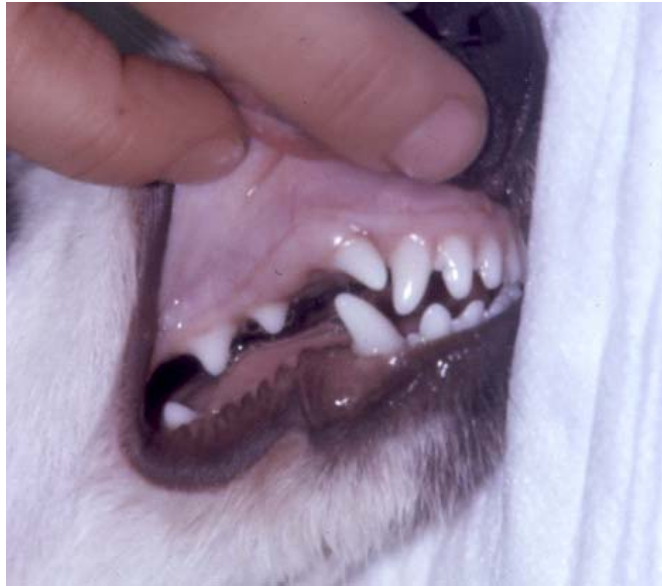Les chiens appartenant à la race Berger des Shetland sont prédisposés à certaines affections. Le risque pour ces individus de développer les affections suivantes est donc augmenté [3].

### 2.1 Affections oculaires

De nombreuses affections oculaires se rencontrent souvent dans cette race telles que : l'anomalie oculaire du Colley, l'atrophie rétinienne progressive généralisée et centrale, la microphthalmie et l'enfoncement de la papille optique.

## 2.2 Affections de la peau et des phanères

Les Shetland sont également prédisposés à la dermatomyosite (affection inflammatoire de la peau, du muscle et parfois des vaisseaux), à la variation numérique des dents (dentition incomplète par manque d'une ou plusieurs prémolaires) et à la mésioversion de la canine [4] (cf. figure n°2).



**Figure n°2** : Mésioversion de la canine supérieure chez un Shetland. Photo G. CAMY.

Cette anomalie ne se rencontre bien évidemment pas exclusivement chez la race Shetland mais dans l'ensemble des races canines.

## II) Cavité buccale du chien, présentation et nomenclature

Dans un premier temps, il est important de présenter les variations de forme de tête des différentes races canines car elles ont une influence sur l'occlusion.

Par la suite, l'anatomie de la cavité buccale et l'anatomie des dents seront détaillées.

Le dernier point abordé concernera le vocabulaire employé en orthodontie. En effet, afin de traiter avec le plus de précision possible des malocclusions, il est indispensable de connaître les termes permettant de désigner les déplacements dentaires et les anomalies maxillo-faciales. D'autres définitions sont fournies dans un glossaire orthodontique en annexe1.

### 1- Typologies céphaliques canines

L'examen orthodontique débute toujours par un typage céphalique [5]. En effet, la forme de la tête a une influence sur la position des dents, leur occlusion et peut prédisposer aux affections dentaires. Le chien présente une variation considérable de la forme et de la taille de la tête selon sa race.

Il existe trois types céphaliques principaux (cf. figure n°3).

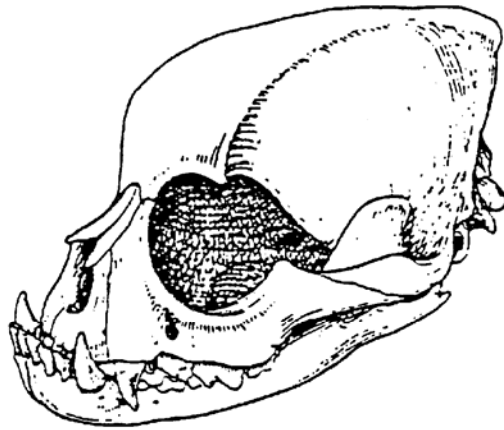
Les chiens **mésocéphales** ont un museau d'une longueur et d'une largeur moyennes (exemple : Labrador, Epagneul, Terrier, Berger Allemand, Bergers Belges...). Soixante quinze pour cent des chiens présentent ce type [6].

Les chiens **dolichocéphales** ont un museau long et étroit (exemple : Colley, Lévrier, Shetland, Doberman...).

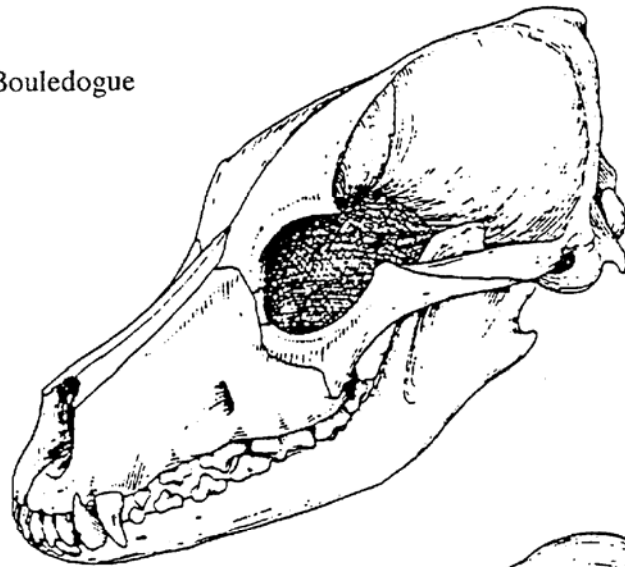
Les chiens **brachycéphales** ont un museau court et large (exemple : Boxer, Bulldog, Carlin, Pékinois, Shih-tzu...).

Dans les deux premières catégories les chiens présentent une longueur de mâchoire harmonieuse avec une occlusion des incisives en ciseau.

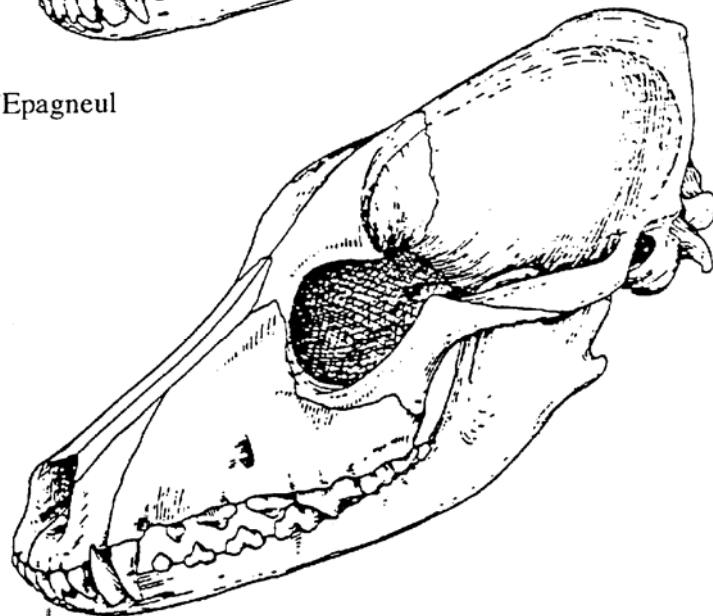
Dans la dernière catégorie, les animaux ont une mâchoire supérieure plus courte qui résulte d'un développement anormal des os de la base du crâne. En conséquence, chez la plupart des races brachycéphales, la mandibule dépasse le maxillaire. Les incisives maxillaires sont donc situées caudalement aux incisives mandibulaires. On parle d'articulé en ciseau inversé [12].



Tête osseuse de Bouledogue



Tête osseuse d'Epagneul



Tête osseuse de Lévrier

**Figure n°3** : Variations de la tête osseuse du chien selon les trois grands types morphologiques [7].



## 2- Anatomie

### 2.1 La cavité buccale

La gueule du chien est vaste. Les lèvres sont mobiles et dentelées. La muqueuse orale tapisse la cavité buccale, un frein unit la gencive à la lèvre supérieure. En ce qui concerne la lèvre inférieure, le frein le plus important se situe en arrière des canines [8].

En regard des premières prémolaires, le palais dur s'élargit. Il est revêtu d'une muqueuse épaisse à reliefs, les crêtes palatines et se prolonge en arrière par le palais mou.

La langue est portée par le plancher buccal auquel elle est unie par un frein postérieur. Elle présente un sillon médian sur sa face dorsale et est recouverte d'une muqueuse spécialisée. Elle est très mobile et protractile.

### 2.2 Les supports osseux

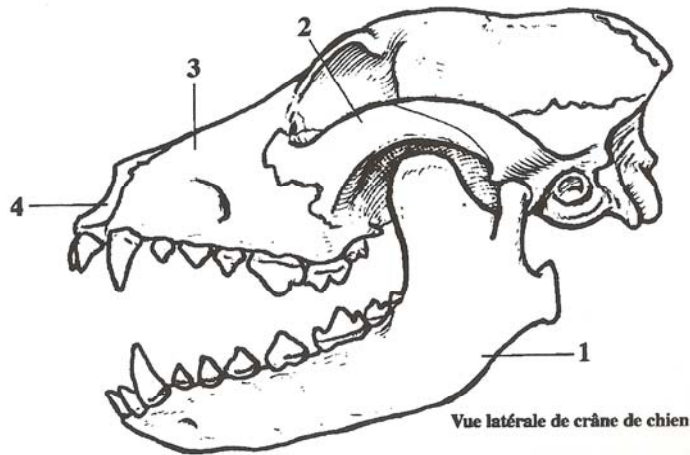
Chez tous les Mammifères, on différencie le crâne et la face. C'est cette dernière qui nous intéresse tout particulièrement car les os constitutifs des deux mâchoires inférieure et supérieure lui appartiennent.

- **Mâchoire supérieure**

Elle est de constitution complexe, traversée par les cavités nasales. Elle est soudée au crâne. Elle est donc immobile par rapport à lui.

Les os qui la constituent sont (cf. figure n°4) [9] :

- l'os maxillaire : os le plus volumineux du massif facial, il accueille les prémolaires, les molaires supérieures et à son extrémité rostrale à la canine ;
- l'os incisif : il constitue avec le précédent la partie essentielle de la mâchoire supérieure. Il occupe l'extrémité rostrale de la tête au devant des maxillaires et permet l'implantation des incisives supérieures ;
- l'os palatin : il relie les deux os maxillaires dans la bouche et forme le plancher des cavités nasales.



- 1 : Mandibule
- 2 : Os zygomatique
- 3 : Os maxillaire
- 4 : Os incisif

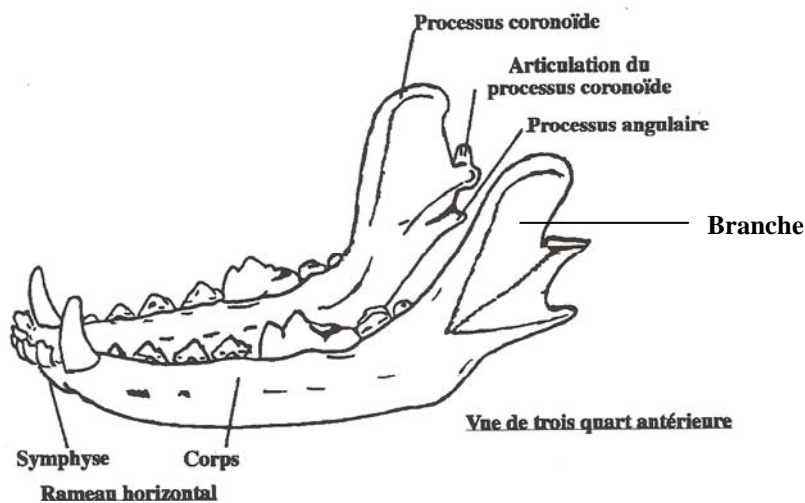
**Figure n°4** : Anatomie du crâne du chien [10].

- **Mâchoire inférieure**

La mâchoire inférieure ou mandibule est constituée de deux héli-mandibules qui fusionnent au niveau de la symphyse mandibulaire (cf. figure n°4). Chaque héli-mandibule est constituée d'un corps et d'une branche (cf. figure n°5).

Le corps est la partie horizontale porteuse des dents inférieures. On y distingue une partie incisive qui porte les incisives et les canines inférieures, et une partie molaire beaucoup plus étendue qui porte les prémolaires et les molaires inférieures.

La branche de la mandibule est la partie caudale et verticale qui s'articule à l'os temporal par l'intermédiaire de l'articulation temporo-mandibulaire et qui reçoit l'attache des muscles masticateurs.



**Figure n°5** : Mandibule de chien [11].

- **Articulation temporo-mandibulaire**

L'articulation temporo-mandibulaire joue un rôle fondamental dans la fonction masticatoire. Chez les carnivores, elle ne permet que des mouvements verticaux de la mandibule par rapport au maxillaire.

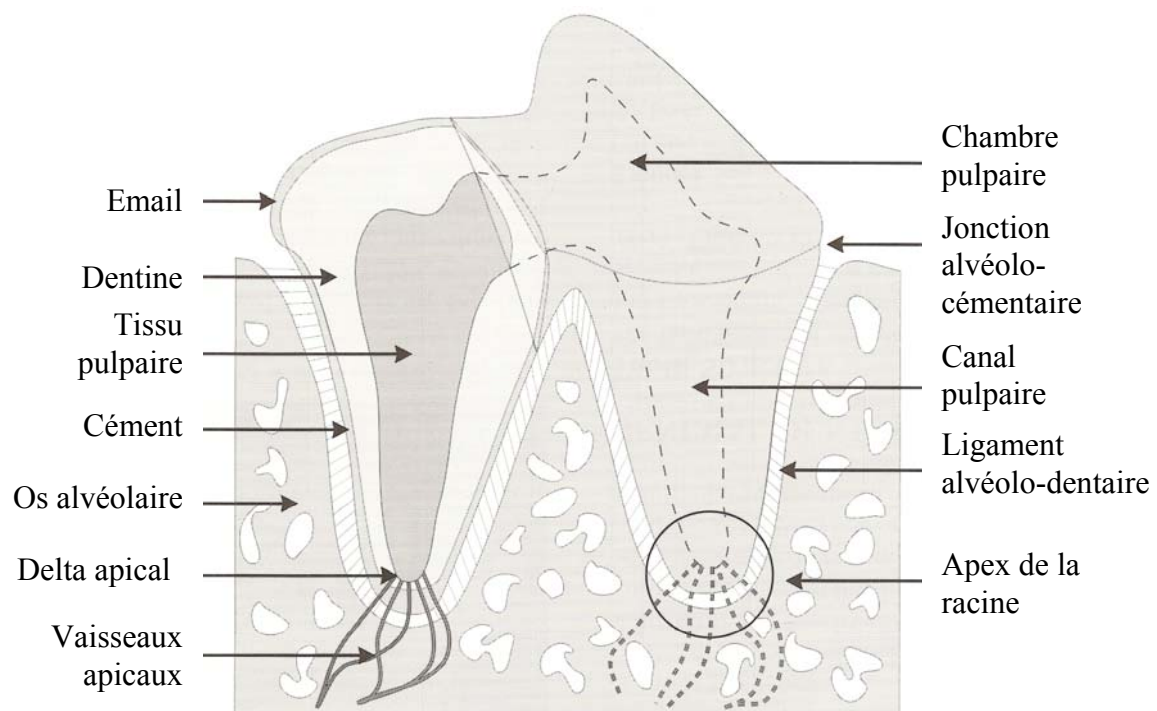
Pour évaluer son intégrité, l'ouverture de la bouche du chien est nécessaire. Elle ne doit pas être douloureuse et l'articulation temporo-mandibulaire ne doit pas crépiter lors de la mobilisation (signe de fracture, de luxation ou de phénomène arthrosique).

### 2.3 Les dents et le parodonte

- **Histologie**

Les principaux tissus constitutifs de la dent incluent l'émail, la dentine et le ciment (cf. figure n°6).

Le parodonte est le tissu de soutien de la dent. Il est constitué de 4 tissus : la gencive, le ciment, l'os alvéolaire et le ligament alvéolo-dentaire (ou desmodonte ou périodonte). La dent saine n'est donc pas directement attachée à l'os alvéolaire, elle y est reliée par le ligament alvéolo-dentaire ou desmodonte (cf. figure n°6).



**Figure n°6 :** Représentation schématique de l'anatomie d'une dent pluriradiculée [12].

Le desmodonte forme un espace d'environ 0,25 à 0,5mm autour de la dent, c'est un tissu conjonctif classique où dominent les fibres de collagène. Ces fibres s'insèrent d'un côté dans le ciment et de l'autre sur la corticale interne de l'alvéole. Le desmodonte comprend également de nombreuses cellules dont des cellules mésenchymateuses indifférenciées, des

vaisseaux sanguins et lymphatiques, des nerfs (récepteurs algiques et mécaniques) et une substance fondamentale [13].

Le ligament alvéolo-dentaire joue le rôle d'amortisseur hydraulique, il permet une certaine mobilité de la dent. Les cellules du desmodonte jouent un rôle majeur : les fibres de collagène sont élaborées par les fibroblastes alors que des fibroclastes détruisent les fibres déjà fabriquées.

L'os et le cément sont élaborés respectivement par les ostéoblastes et les cémentoblastes. Ces tissus sont en remodelage constant grâce à l'existence de cellules géantes multinuclées, les ostéoclastes et les cémentoclastes (ou odontoclastes).

Les cellules clastiques ont principalement une origine hématogène mais certaines cellules précurseurs peuvent avoir une origine locale.

Les cellules les plus intéressantes sont des cellules mésenchymateuses indifférenciées précurseurs des cémentoblastes, des ostéoblastes et des fibroblastes. Ces cellules ont macroscopiquement l'aspect de fibroblastes inactifs [13].

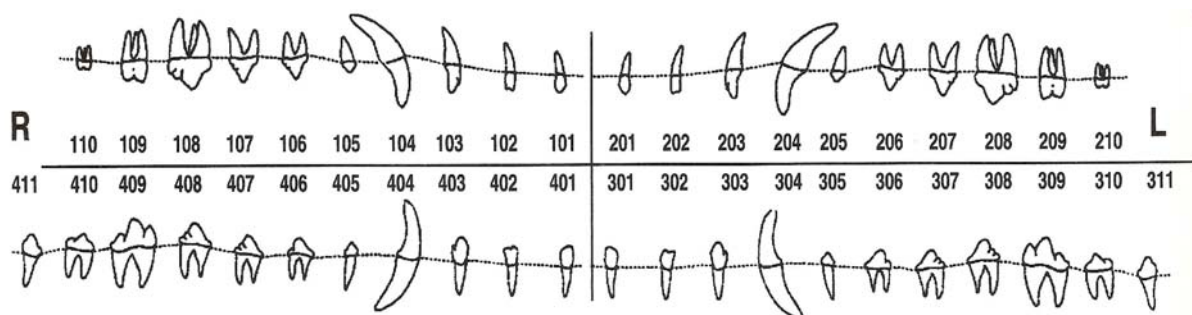
- **Morphologie des dents et repères anatomiques de l'arcade dentaire**

- Morphologie des dents

Les dents sont constituées d'une couronne et d'une racine (cf. figure n°7). La couronne peut présenter différentes cuspides (ou lobes). Une cuspide désigne une petite saillie à la surface occlusale d'une dent.

Les dents définitives possèdent une, deux ou trois racines. Les incisives, les canines et la première prémolaire possèdent une racine. La quatrième prémolaire supérieure (ou carnassière), la première et la deuxième molaires supérieures possèdent trois racines. Les autres dents possèdent deux racines.

Il est important de détailler la morphologie de la canine pour mieux comprendre comment traiter la mésioversion de cette dent et comment réaliser son extraction. Les canines déciduales et les canines permanentes présentent les mêmes caractéristiques. Leur couronne est légèrement courbe et pointue. Leur racine mesure 1,5 à 2 fois la longueur de leur couronne et est incurvée.



**Figure n°7** : Anatomie des dents permanentes [14].

Le cingulum est une saillie recouverte d'émail située dans la zone para-cervicale de la face palatine coronaire des incisives et des canines.

➤ Repères anatomiques de l'arcade dentaire (cf. figure n°8)

Le point interincisif, point situé entre les deux premières mitoyennes nous permet de déterminer le sens des termes mésial et distal.

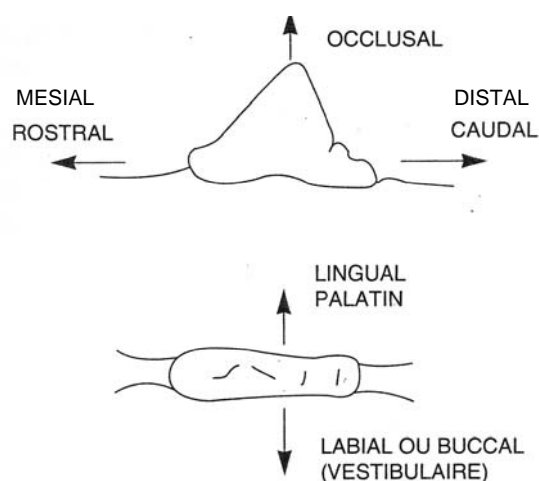
La surface de la dent en regard du point interincisif en se déplaçant le long de l'arcade dentaire est appelée **mésiale** ou **rostrale**.

La surface de la dent à l'opposé du point interincisif en se déplaçant le long de l'arcade dentaire est qualifiée par le terme **distale** ou **caudale**.

La surface de la dent en regard de la langue est désignée par le terme **linguale**. Ce terme est valable pour la région mandibulaire. La surface de la dent en regard du palais est appelée **palatine**. Ce terme s'applique à la région maxillaire.

La surface de la dent en regard du vestibule c'est-à-dire vers les joues est désignée par le terme **vestibulaire** ou **buccale**. La surface de la dent en regard des lèvres est nommée **labiale**. Ce terme s'utilise au lieu du terme « vestibulaire » pour les dents rostrales (les incisives, les canines et les premières prémolaires).

La surface de la dent en regard de la dent antagoniste sera qualifiée par le terme **occlusale**.



**Figure n°8** : Nomenclature des surfaces dentaires [15].

- **Formules dentaires et dentitions lactéales et définitives**

Il existe, chez les mammifères domestiques, deux générations de dents, chronologiques et successives : les dents déciduales et les dents permanentes. Cette particularité est appelée diphodontie [16].

La dentition déciduale comporte 28 dents et la dentition permanente comporte 42 dents.

Il existe une formule dentaire pour chaque espèce. La formule dentaire indique le nombre d'incisives (i, I), de canines (c, C), de prémolaires (p, P) et de molaires (M) sur chaque hémimâchoire supérieure et inférieure ; les lettres minuscules représentent les dents déciduales et les majuscules les dents permanentes.

La formule dentaire du chien est la suivante [12] :

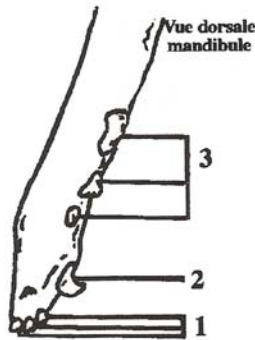
**Dents déciduales**  $2 \left\{ i \frac{3}{3}, c \frac{1}{1}, p \frac{3}{3} \right\} = 28$

**Dents permanentes**  $2 \left\{ I \frac{3}{3}, C \frac{1}{1}, P \frac{4}{4}, M \frac{2}{3} \right\} = 42$

La position et le nombre de dents déciduales et définitives sur l'arcade dentaire sont déterminés précisément (cf. figures n°9 et 10).

**Mandibule**

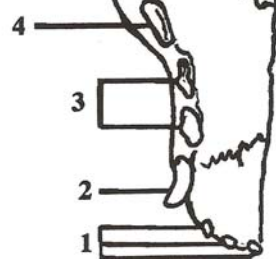
- 1 : Incisives
- 2 : Canines
- 3 : Prémolaires



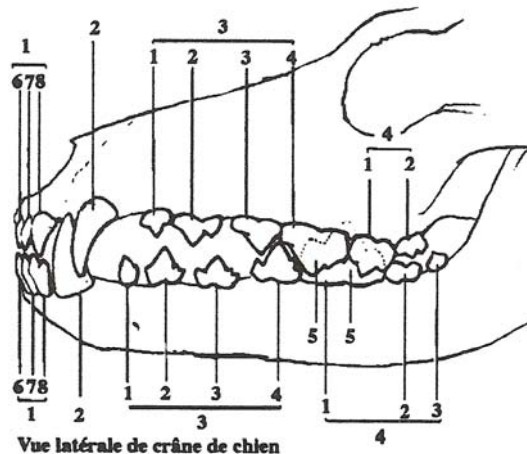
Vue dorsale mandibule

**Maxillaire**

- 1 : Incisives
- 2 : Canines
- 3 : Prémolaires
- 4 : Carnassière (dernière prémolaire)



**Figure n°9** : Dentition déciduale du chien [10].



Vue latérale de crâne de chien

- 1 : Incisives : Pincés (6), Mitoyennes (7), Coins (8)
- 2 : Canines
- 3 : Prémolaires : première prémolaire (1), deuxième prémolaire (2), troisième prémolaire (3), quatrième prémolaire (4).
- 4 : Molaires : première molaire (1), deuxième molaire (2), troisième molaire (3).
- 5 : Carnassières

**Figure n°10** : Dentition du chien adulte [10].

Les incisives peuvent être subdivisées en trois catégories : les pinces, les mitoyennes et les coins (cf. figure n°10). La carnassière supérieure correspond à la quatrième prémolaire et la carnassière inférieure correspond à la première molaire (cf. figure n°10).

- **Eruption des dents lactéales et définitives**

- Chronologie de l'éruption des dents lactéales et définitives

En règle générale, les dents lactéales sont en place à l'âge d'un mois et demi (cf. figure n°11). Elles sont ensuite progressivement remplacées à partir de l'âge de :

- 4 mois environ pour les incisives en commençant par les incisives centrales (pinces) ;
- 5 mois et demi environ pour les canines ;
- 4 mois environ pour les premières prémolaires.

La première molaire apparaît à l'âge de 5 mois environ. Le remplacement est presque terminé à l'âge de 7 mois (cf. figure n°12).

Il existe de légères variations entre les races et les individus [14]. En effet, les dents définitives, hormis les molaires apparaissent plus tôt chez les grands chiens.

Début de l'éruption : 20-35 jours

Eruption complète : 50 jours

Chute des dents déciduales : 100-150j

**Figure n°11** : Eruption des dents déciduales chez le chien [12].

Incisives 105 - 125 jours

L'éruption des incisives supérieures précède celle des incisives inférieures.

Canines 125 - 141 jours

L'éruption peut continuer jusqu'à dix mois.

L'éruption des canines inférieures précède celle des canines supérieures.

Prémolaires 1 110-150 jours

Prémolaires 2,3 150 jours

Prémolaire 4 135-185 jours

Molaire 1 140-165 jours

Molaire 2 160-220 jours

Molaire 3 180-220 jours

**Figure n°12** : Eruption des dents permanentes chez le chien [12].

- Mécanisme de l'éruption des dents lactéales et des dents définitives

- Eruption des dents lactéales

Lorsqu'elle est achevée, la couronne est poussée à travers la gencive par la racine qui se développe permettant l'éruption dentaire [17].

- Remplacement des dents lactéales par les dents définitives

L'éruption des dents permanentes est un phénomène complexe dirigé par le follicule dentaire et ne dépendant pas de la croissance de la racine ni de la dent elle-même. Au début du processus d'éruption, les cellules mononuclées contenues dans la partie coronaire du follicule dentaire et les ostéoclastes sur les bords de la crypte alvéolaire s'accroissent. Ces cellules sont responsables de la résorption de l'os alvéolaire et des racines des dents déciduales au dessus de la couronne définitive. Il se forme ainsi un trajet d'éruption. Au contraire, à l'apex de la dent permanente en croissance une apposition osseuse s'effectue.

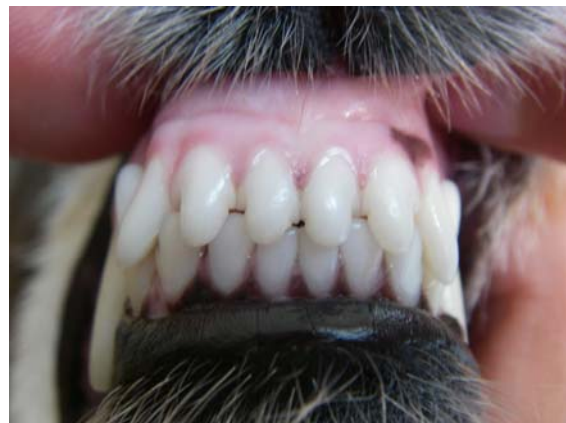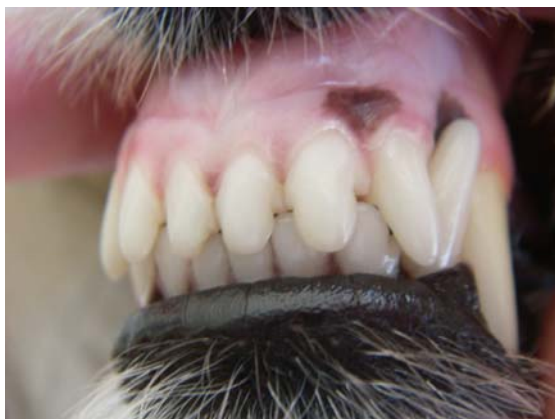Différents phénomènes peuvent retarder la chute de la dent de lait : l'absence de bourgeon dentaire définitif, une malposition, un retard d'éruption ou une rétention (inclusion) de la dent permanente, et la nécrose de la pulpe de la dent déciduale. Actuellement, une origine génétique est également suspectée mais aucune étude ne l'a démontrée [17].

## 2.4 Normocclusion

Le terme « occlusion » désigne la relation entre les dents des arcades supérieure et inférieure.

L'occlusion normale d'un chien de type mésocéphale est caractérisée par les points suivants [15] :

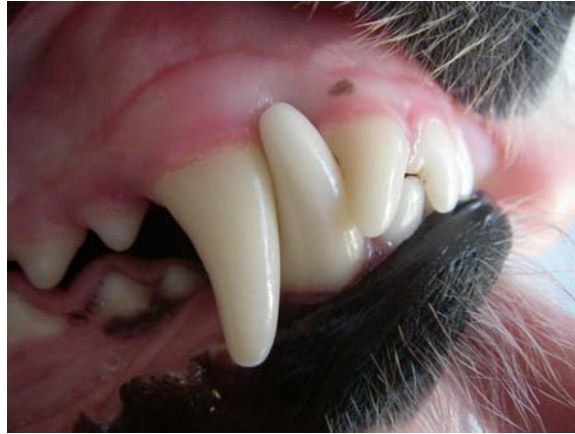- 1- Un articulé en ciseau des incisives (cf. figures n°13 et 14) : les incisives inférieures sont, dans le sens rostro-caudal, situées en retrait des incisives supérieures mais ne perdent pas le contact avec elles. Le bord tranchant des incisives inférieures vient au contact du cingulum des incisives supérieures. Dans le plan transversal, le point interincisif supérieur est situé sur la même verticale que le point interincisif inférieur.



**Figures n°13 et 14** : Articulé en ciseau des incisives.

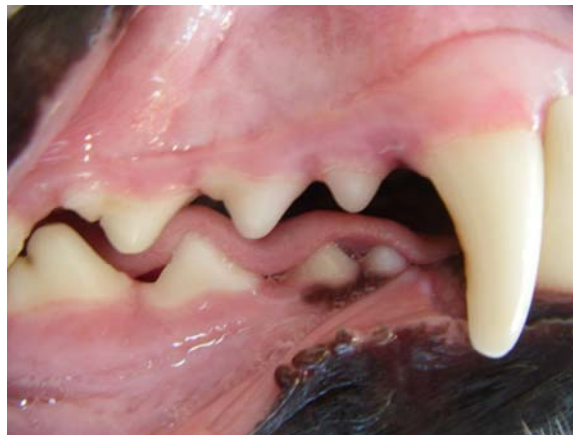- 2- Une interdigitation régulière de la triade « coin supérieur-canine inférieure- canine supérieure » (cf. figure n°15) : la couronne de la canine inférieure se loge dans l'espace interdentaire entre le coin supérieur et la canine supérieure. Elle est située à égale distance de l'un et l'autre.





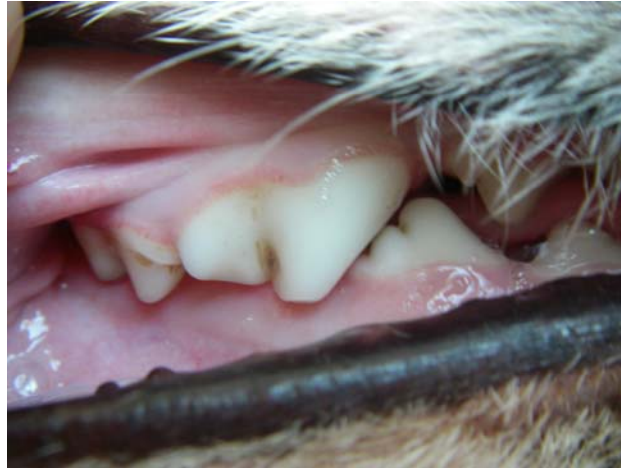**Figure n° 15** : Interdigitation régulière de la triade « coin supérieur-canine inférieure-canine supérieure ».

3- Une interdigitation régulière des prémolaires supérieures et inférieures (cf. figure n°16) : les dents supérieures et inférieures sont régulièrement alternées en quinconce, les prémolaires inférieures étant toujours placées rostralement par rapport aux dents supérieures du même ordre. Les prémolaires ne sont jamais en contact, la cuspide du lobe principal de la couronne d'une prémolaire est située exactement au milieu de l'espace interdentaire des prémolaires de l'arcade opposée. Il y a un léger chevauchement dans le sens vertical des prémolaires qui s'accroît de la première à la quatrième prémolaire. Le sommet de la couronne de la quatrième prémolaire inférieure est situé au milieu de l'espace interdentaire des troisième et quatrième prémolaires supérieures, à quelques millimètres de la gencive sans toutefois la toucher ou toucher les dents opposées.



**Figure n° 16** : Interdigitation régulière des prémolaires supérieures et inférieures.

4- Un articulé en ciseau des carnassières (cf. figure n°17) : du fait de l'anisognathisme (la mandibule est plus courte et plus étroite que le maxillaire), la carnassière inférieure (première molaire) est en position linguale par rapport à la carnassière supérieure (quatrième prémolaire).



**Figure n°17** : Articulé en ciseau des carnassières (noter l'usure de la cuspide de la carnassière supérieure et le léger dépôt de tartre dans le pli coronaire vestibulaire).

5- Des contacts occlusaux (cf. figure n°17) entre le talon de la carnassière inférieure et celui de la première molaire supérieure et entre le lobe caudal de la deuxième molaire inférieure et la face occlusale de la seconde molaire supérieure.

6- Le grand axe des dents est disposé pratiquement parallèlement à la paroi osseuse vestibulaire des mâchoires.

Il est facile lors de l'examen clinique de vérifier les points 1 à 4 et 6, le point 5 est un peu plus difficile à vérifier mais les rapports occlusaux de ces dents sont les plus stables.

Une malocclusion peut porter sur un groupe de dents ou sur une seule dent.

### 3- Nomenclature

Les malocclusions peuvent être dues à des anomalies dentaires et/ou des anomalies maxillo-faciales. Les anomalies dentaires correspondent à un déplacement de la dent dans son alvéole ou sur l'arcade dentaire. Les anomalies maxillo-faciales correspondent à une anomalie de taille des bases osseuses.

#### 3.1 Nomenclature du sens de déplacements dentaires

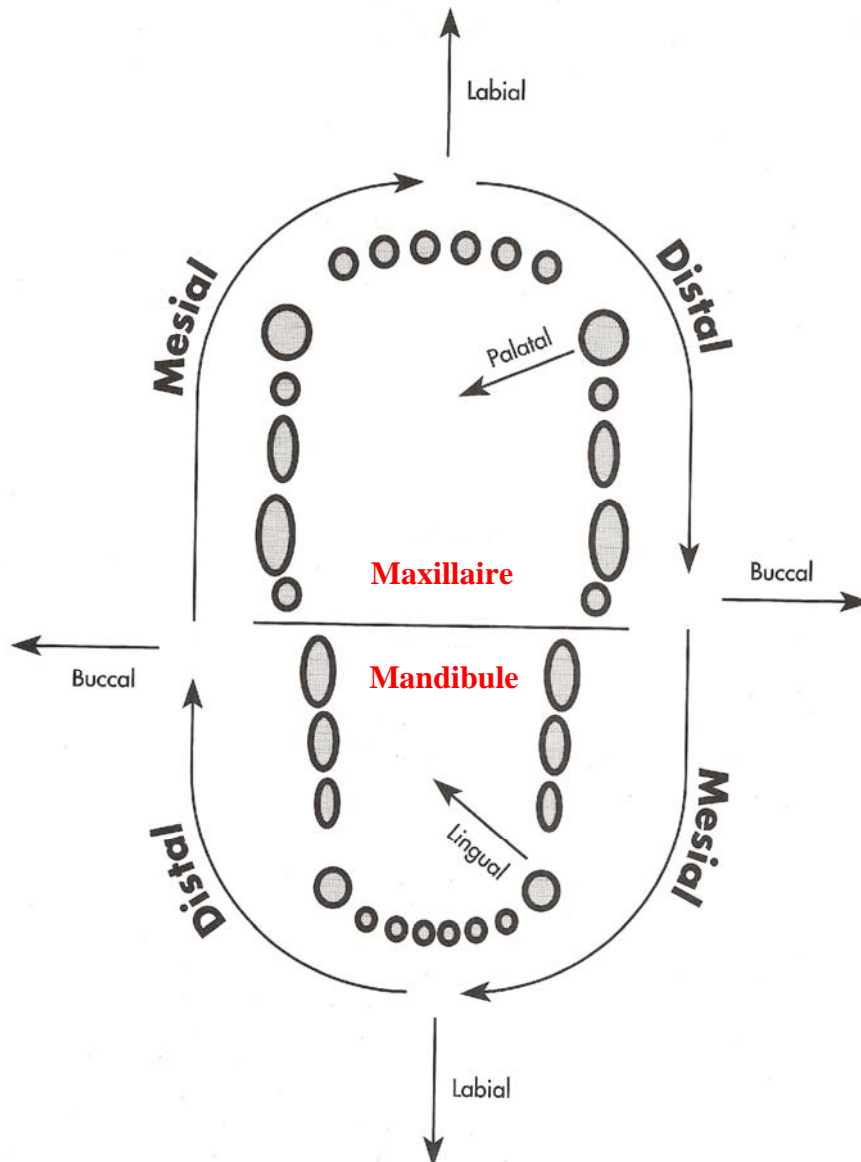
Les chiens ne sont pas comme l'homme, caractérisés par la station bipédale, c'est pourquoi les termes « antérieur » et « postérieur » ne doivent pas être utilisés. Ils possèdent par contre un museau et une queue, les termes « rostral » et « caudal » s'appliquent donc aux structures de la tête [15].

Le déplacement de la dent en direction du point interincisif en se déplaçant le long de l'arcade dentaire est qualifié de **mésio-**. Le déplacement en sens inverse est défini par le terme **disto-** (cf. figure n°18).

Le déplacement d'une dent inférieure en direction de la langue est désigné par le terme **linguo-**. Le même déplacement d'une dent supérieure est qualifié de **palato-** (cf. figure n°18).

Le déplacement de la dent en direction du vestibule c'est-à-dire vers les joues sera désigné par le terme **vestibulo-**. Si la dent est rostrale, le déplacement sera dit **labio-**, au lieu du terme « vestibulaire » (cf. figure n°18). Les dents rostrales sont les incisives, les canines et les premières prémolaires.

Le déplacement de la dent en direction de la dent antagoniste sera qualifié par le terme **occluso-**.



**Figure n°18** : Nomenclature du sens des déplacements dentaires [18].

### 3.2 Nomenclature des malocclusions dentaires

Les malocclusions dentaires sont dénommées par [15] :

- un préfixe indiquant le sens de déplacement par rapport à la position normale de la dent (cf. figure n°18) ;
- et par un radical désignant le type de déplacement, dont les différents mouvements sont les suivants (cf. tableau n°1) :
  - position : translation de toute la dent selon son petit axe
  - version : inclinaison de la dent dans le sens vertical
  - gression : translation de la dent dans le sens vertical
  - rotation : rotation de la dent autour de son grand axe
  - clusion : rapport d'occlusion d'une dent ou d'un groupe de dents avec les dents antagonistes.

### 3.3 Nomenclature des anomalies maxillo-faciales

Le radical « gnathie » évoque ce qui est en rapport avec les mâchoires et le radical « alvéolie » ce qui est en rapport avec les alvéoles dentaires.

Les préfixes suivants désignent les anomalies de position des mâchoires [15] :

- dans le plan sagittal :
  - pro- : en avant
  - rétro- : en arrière
- dans le plan transversal
  - endo- : vers l'intérieur de la bouche
  - exo- : vers l'extérieur de la bouche
- dans le plan vertical
  - infra- : vers le bas
  - supra- : vers le haut

Les carnivores ayant un dos et un ventre, il serait plus correct d'utiliser les termes « dorso- » et « ventro- ».

Les préfixes suivants désignent les anomalies de taille :

- anomalies de volume
  - macro- : excès
  - micro- : insuffisance
- anomalies de forme du crâne
  - dolicho- : long
  - brachy- : court
- anomalies de forme des mâchoires
  - brachy-
  - pro-

Une brachygnathie mandibulaire indique une mandibule courte et large.

Une prognathie maxillaire indique un maxillaire long et en général étroit.

Les préfixes et les radicaux utilisés le plus souvent permettant de qualifier ces anomalies sont récapitulés dans le tableau n°1.

	Préfixe				Radical	
	indiquant direction ou catégorie de la déformation					Type de déplacement
	par rapport aux trois dimensions			par rapport à l'arcade dentaire		
	Antéro-postérieur	Transversal	Vertical			
position des dents et groupe de dents	Pro-Rétro	Endo-Exo	Infra-supra	Vestibulo-Linguo-Mésio-Disto-	position	
position d'une dent sur place					rotation	
				<b>Mésio-Disto-Vestibulo-Linguo-</b>	<b>version</b>	
				In-E-	gression	
position des dents et des maxillaires en occlusion	Pro-Neutro Rétro	Endo-Exo Latéro	Infra-Supra	Mésio-Neutro-Disto-	clusion	
position du maxillaire et de la mandibule par rapport au squelette facial.	Pro-Rétro	Endo-Exo Latéro	Infra-Supra		gnathie	

**Tableau n°1** : Nomenclature simplifiée de la Fédération Dentaire Internationale et de la Société Française d'O.D.F.

La nomenclature complète de la Fédération Dentaire Internationale et de la Société Française d'O.D.F. est indiquée en annexe 2.

# **2<sup>ème</sup> PARTIE**

## **Les malocclusions : étiologie, classification et diagnostic différentiel**

# I) Origine et classification des troubles de l'occlusion dentaire

Pour les classer, il conviendrait de distinguer les malocclusions héréditaires des malocclusions acquises. Cependant, aucune étude génétique n'a été effectuée dans chaque race. Dans un premier temps, les malocclusions sont divisées en fonction de leur origine : squelettique, dentaire ou mixte. Ensuite, au sein de chaque groupe, il faut tenter de distinguer celles qui ont une origine héréditaire de celles dont l'origine est acquise.

## 1- Origine des troubles de l'occlusion dentaire

Les malocclusions peuvent être d'origine squelettique, d'origine dentaire ou mixte. Une malocclusion squelettique s'accompagne d'une anomalie de taille des bases osseuses. Une malocclusion dentaire correspond à la malposition d'une ou plusieurs dents. Les malocclusions mixtes présentent une malposition d'une ou plusieurs dents associée à une anomalie de taille des bases osseuses.

### 1.1 Malocclusions squelettiques

La régulation de la croissance des mâchoires est sous influences génétiques, hormonales et sous influence de la fonction [19].

- Influences génétiques

Les croissances de la mâchoire supérieure et de la mâchoire inférieure sont régulées par des gènes différents. La dysharmonie entre la croissance des mâchoires supérieure et inférieure provoque une malocclusion.

Le déterminisme génétique des malocclusions est donc polygénique.

Remarque : La taille des dents est déterminée par des gènes différents de ceux responsables de la taille des mâchoires. La taille et la forme des dents est un caractère beaucoup plus stable que la taille des mâchoires. En effet, les chiens présentant des mâchoires plus courtes (chiens brachycéphales) n'ont pas des dents réduites en proportion.

- Influence de la fonction et des hormones

La fonction c'est-à-dire l'action des différents muscles sur les bases osseuses, et les hormones jouent un rôle dans la croissance des mâchoires [20, 21, 22, 23]. Leur but est de favoriser une croissance harmonieuse des mâchoires permettant une occlusion optimale. Des processus pathologiques affectant la fonction (lésion de muscles spécifiques, par exemple) ou la sécrétion de certaines hormones peuvent donc modifier la croissance génétiquement déterminée des mâchoires et provoquer, à terme, une malocclusion.

Ainsi, des chiots dont l'hypophyse ou la thyroïde ont été enlevées à l'âge de 2,5 mois présentent à l'âge d'un an des mâchoires de taille inférieure à celle de chiens témoins ; la taille des dents n'est pas modifiée.

Ces affections sont le plus souvent facilement diagnostiquées : signes cliniques et/ou biochimiques d'une affection métabolique, par exemple.

Chez le chien, il est primordial de souligner l'importance de la fonction et de l'occlusion sur la croissance des mâchoires. L'interdigitation importante de la triade « incisive latérale supérieure-canine inférieure- canine supérieure » et le complexe « carnassière supérieure-carnassière inférieure » sont des facteurs importants de la régulation harmonieuse de la croissance dans le plan sagittal et transversal.

Les modifications de forme de la mandibule (augmentation de la courbure) permettant son raccourcissement chez les animaux brachycéphales constituent une réponse adaptative aux modifications de croissance du maxillaire [24]. Ce phénomène permet de conserver l'occlusion la plus harmonieuse possible. La fonction a toujours tendance à rétablir une occlusion optimale [25]. Cette croissance adaptative de la mandibule a également été mise en évidence chez le chien lorsqu'on perturbe la croissance normale du maxillaire [23, 26]. Cela confirme le modèle expérimental de Petrovic et sa théorie du servosystème selon laquelle la fonction a tendance à rétablir une occlusion optimale en modifiant la croissance des mâchoires [27].

Ainsi, la période de dentition mixte (passage de la dentition lactéale à la dentition permanente) représentant une période de remaniements occlusaux importants, est une période cruciale pour le développement des malocclusions.

- Conclusion

En dehors de processus pathologiques particuliers évoqués ci-dessus (traumatismes, désordres hormonaux ou métaboliques), les malocclusions dues à une dysharmonie entre la taille des mâchoires supérieure et inférieure, c'est-à-dire les malocclusions squelettiques sont considérées à déterminisme génétique et donc héréditaires.

On parlera de « brachygnathisme » pour les anomalies de taille par défaut et de « prognathisme » pour les anomalies par excès.

## **1.2 Malocclusions dentaires**

Il est plus délicat de déterminer l'origine des malocclusions dentaires pures, c'est-à-dire de la malposition d'une ou plusieurs dents sans anomalie de taille des bases osseuses. En effet, les malocclusions dentaires peuvent être d'origine génétique ou acquise. Les principales causes externes pouvant provoquer une malocclusion dentaire d'origine acquise sont les traumatismes dentaires, les maladies survenant lors du développement dentaire et altérant celui-ci, et la persistance des dents lactéales [19]. La position des bourgeons dentaires, déterminée génétiquement peut être responsable de l'apparition de malocclusions dentaires d'origine génétique (et donc héréditaires).

- Traumatismes dentaires

Les traumatismes dentaires purs (sans atteinte des bases osseuses) modifieront éventuellement le développement dentaire normal ; il pourra en résulter en fonction de l'importance du traumatisme et la période du développement dentaire :

- un arrêt du développement : dent incluse ;
- une modification de la forme de la dent : dent dysplasique, dilacération ;
- une modification de la structure de la dent : dysplasie de l'émail, par exemple.

Ces perturbations sont limitées soit aux dents affectées par le traumatisme, soit aux dents ou structures dentaires en développement au moment du traumatisme. Ces perturbations du



développement dentaire sont facilement diagnostiquées même si l'étiologie précise reste inconnue.

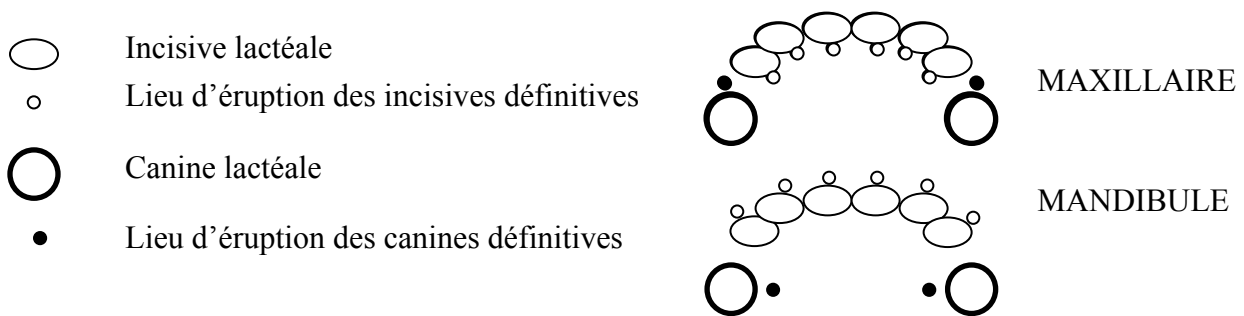
Les traumatismes courts ou répétés et de force moyenne à importante provoqueront des anomalies de surface de la dent (fracture, abrasion) plutôt que des malocclusions.

Seuls des traumatismes de faible amplitude et longs pourront provoquer des malocclusions.

- Persistance des dents lactéales

La persistance des dents lactéales est couramment évoquée comme cause précise de certaines malpositions telles que la linguoversion des canines inférieures, la vestibuloversion des incisives inférieure et la palatoversion des incisives supérieures. La vestibuloversion des incisives inférieures et la palatoversion des incisives supérieures peuvent être responsables de l'apparition d'un articulé incisif inversé.

Connaissant la localisation de l'éruption des dents définitives en présence des dents de lait, leur persistance paraît responsable des malocclusions dentaires citées ci-dessus (cf. figure n°19).



**Figure n°19** : Représentation schématique du site d'éruption des dents définitives en présence des dents lactéales.

➤ Persistance des incisives lactéales et des canines inférieures

Pour certains auteurs, la persistance anormalement longue, par exemple, des incisives lactéales maxillaires induit une position alvéolaire de l'incisive définitive plus linguale en raison de la présence de deux dents contiguës. Si la dent lactéale ne tombe pas, l'alvéole s'ossifie dans une position anormalement linguale. Ainsi l'extraction précoce des dents lactéales lorsque celles-ci sont génératrices de problèmes n'influerait pas sur les malocclusions d'origine génétique [28].

La persistance des dents lactéales est décrite principalement chez les races de petite taille, les races naines et plus particulièrement chez certaines races telles que le Caniche et le Yorkshire Terrier. Les malocclusions telles que l'« articulé incisif inversé » se rencontrent chez les chiens de taille moyenne ou de grande taille alors que la persistance des dents lactéales y est exceptionnelle. A l'inverse, les races où la persistance des dents lactéales est fréquente sont peu fréquemment atteintes par cette malocclusion. Avec une corrélation si faible entre les deux entités, il semble difficile de rendre l'une responsable de l'autre.

D'autres auteurs pensent donc qu'il est probable que le déterminisme de ces malpositions soit génétique, bien qu'aucune étude génétique n'ait été effectuée dans les races atteintes.

➤ Cas particulier des canines lactéales supérieures

Concernant les malocclusions affectant les canines supérieures, les auteurs s'accordent à dire qu'elles sont réellement provoquées par la persistance des dents lactéales. C'est le cas par exemple de certaines mésioversions des canines supérieures dues à la persistance de la canine supérieure lactéale ou d'un fragment radiculaire.

La mésioversion de la canine maxillaire est très fréquemment rencontrée chez les Shetland aux Etats-Unis, et en France également de nos jours. Elle est en augmentation croissante [15]. La prédisposition de cette race à la mésioversion de la canine maxillaire fait donc suspecter un déterminisme génétique. Chez le Shetland, cette malocclusion pourrait donc être héréditaire.

- Position des bourgeons dentaires

La position des bourgeons dentaires est déterminée génétiquement. Ainsi, une malposition dentaire isolée sans cause extérieure est supposée héréditaire. Dans ce cas, les mâchoires sont normales, mais une ou plusieurs dents sont mal implantées. Les altérations génétiques induisant des changements de position dentaire peuvent intéresser tout un groupe de dents ou une dent isolée.

### **1.3 Conclusion**

Les malocclusions squelettiques peuvent, sauf dans les cas où un facteur extérieur ayant modifié la croissance est mis en évidence, être considérées comme héréditaires.

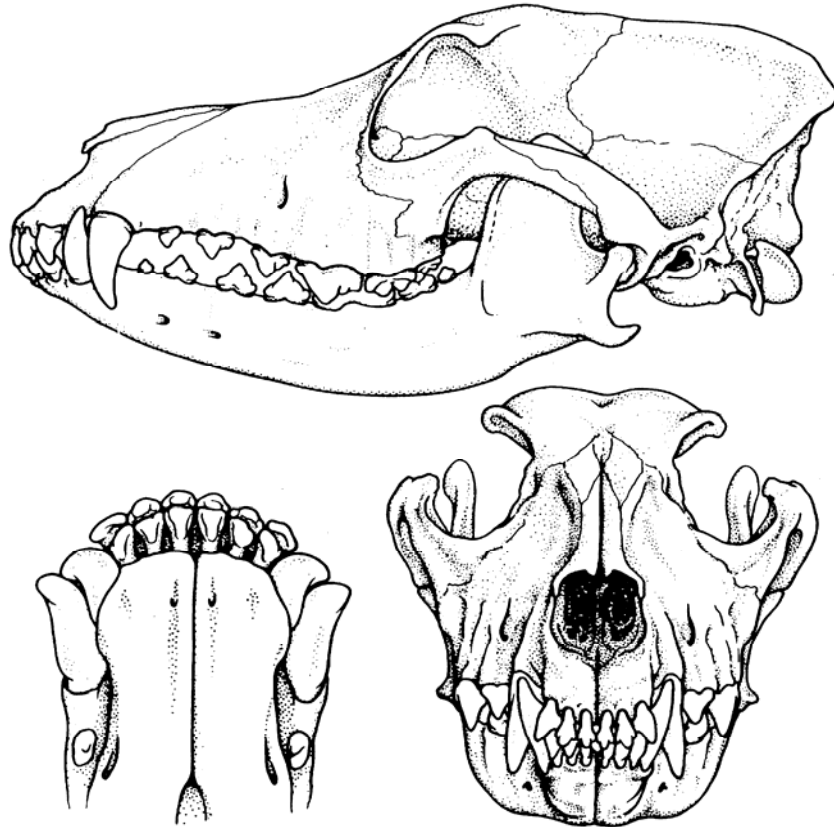
La distinction est plus délicate pour les malocclusions dentaires : bien qu'un certain nombre d'entre elles soient certainement héréditaires, il est impossible de l'affirmer pour toutes [19]. Concernant la persistance des dents lactéales, il est facile de la rendre responsable de certaines malocclusions alors qu'il pourrait s'agir en fait de malocclusions squelettiques ou dentaires d'origine génétique. L'absence d'étude génétique et céphalométrique significative chez les races canines nous laisse parfois dans l'incertitude (cf. annexe 3) [15].

## **2- Classification des occlusions dentaires**

Les classifications les plus couramment utilisées reposent sur les classifications du Dr ANGLE et du Dr LISHEN. La classification suivante adaptée aux carnivores domestiques est une adaptation des deux précédentes [29]. Elle est composée de quatre classes. Les malocclusions dentaires sans anomalie des bases osseuses sont classées dans la classe I. Les malocclusions squelettiques font partie des classes II et III.

### **2.1 Occlusion de classe 0**

La classe 0 regroupe les occlusions définies comme normales par le standard des races canines. En effet, les chiens mésocéphales ou dolichocéphales possédant une occlusion normale (cf. figure n°20) comme celle décrite dans le paragraphe « 2.1.1 Normocclusion » ou les chiens de certaines races brachycéphales qui possèdent notamment un articulé incisif inversé mais conforme au standard de la race appartiennent à cette classe.



**Figure n°20** : Occlusion normale ou de classe 0 d'un chien adulte mésocéphale [17].

En haut : vue latérale montrant l'interdigitation des canines et des prémolaires.

En bas à gauche : vue ventrale de la partie rostrale des mâchoires montrant l'articulation en ciseau des incisives.

En bas à droite : vue frontale du crâne montrant la mandibule plus étroite que le maxillaire.

## 2.2 Malocclusion de classe I (neutroclusion)

Dans la classe I, les rapports anatomiques entre la mandibule et le maxillaire sont équivalents à ceux de la classe 0 d'un chien mésocéphale.

Les anomalies que nous pourrions rencontrer seront les suivantes [28] :

- des déviations dento-alvéolaires : il s'agit du déplacement de la dent dans son alvéole, en rotation ou en légère version, n'impliquant pas l'os basal. Les déplacements en rotation sont le plus souvent liés à un manque de place et les déplacements en version à la persistance des dents déciduales. La mésioversion de la canine maxillaire rentre dans cette dernière catégorie.

- des déplacements dento-maxillaires : il s'agit du déplacement d'une dent par rapport à son arcade. Les déplacements dento-maxillaires peuvent affecter les incisives et les canines. Une incisive qui n'est pas dans une position normale sur l'arcade peut être

trop vestibulée ou trop linguale. Les malpositions des canines intéressent une seule ou les deux canines sur une même arcade. Les canines de la mandibule peuvent être trop linguales, ou trop vestibulées.

Les principales malocclusions observées chez les chiens appartenant à la classe I sont les suivantes :

- **mésioversion de la canine maxillaire**
- « **articulé incisif inversé** » ; il est présent dans deux cas :
  - linguoversion d'une ou plusieurs incisives maxillaires ;
  - vestibuloversion d'une ou plusieurs incisives mandibulaires ;pour les autres dents, l'occlusion est normale.

Un articulé incisif inversé est souvent observé lors de malocclusions squelettiques telles que le prognathisme mandibulaire. Dans ce cas, c'est une malocclusion de classe III.

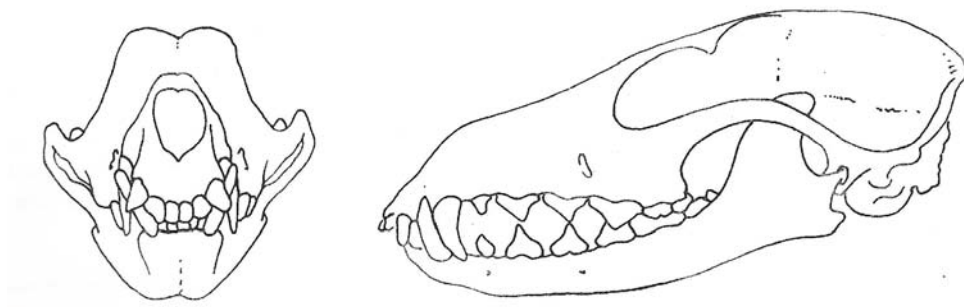
- « **crocs convergents** »

L'expression « crocs convergents » est uniquement descriptive. Cette malocclusion peut s'observer dans le cas de linguoversion des canines mandibulaires. Cette anomalie peut également être associée à un brachygnathisme mandibulaire ou un prognathisme maxillaire. Dans ces deux derniers cas, c'est une malocclusion de classe II.

### 2.3 Malocclusion de classe II (distoclusion)

Les relations mésio-distales entre les deux arcades dentaires sont anormales. En effet, la mandibule est plus courte que le maxillaire. Toutes les dents inférieures présentent une occlusion distale (cf. figure n°21).

La malocclusion est marquée dans la région des incisives. Souvent les incisives mandibulaires sont en contact avec le palais dur et provoquent son irritation. Les canines mandibulaires peuvent également traumatiser le palais.



**Figure n°21** : Malocclusion de classe II [28].

A gauche : vue de face.

A droite : vue de profil montrant l'importance de l'espace interincisif et la non interdigitation des prémolaires.

Cette malocclusion peut avoir pour origine :

- **une mandibule courte**

C'est le cas le plus fréquent. Chez les mésocéphales, la céphalométrie permet d'affirmer que la plupart des classes II ont une origine mandibulaire.

Plusieurs cas sont possibles :

- brachygnathisme mandibulaire : mandibule plus courte
- rétrognathisme mandibulaire : mandibule en retrait
- rétraction mandibulaire

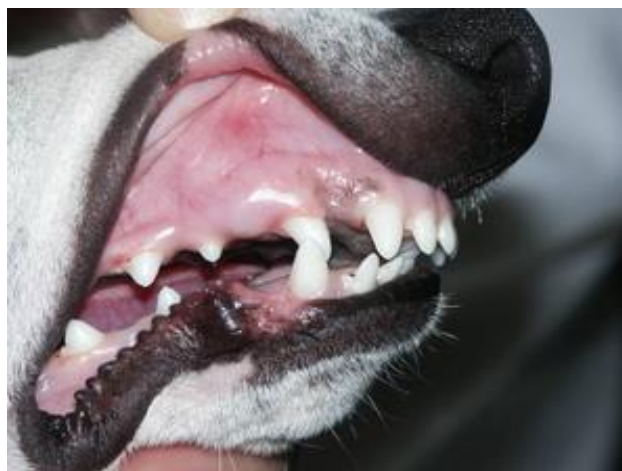
- **un maxillaire long**

Ce cas est plus rare mais est parfois observé chez les dolichocéphales. Il s'agit d'une protrusion maxillaire

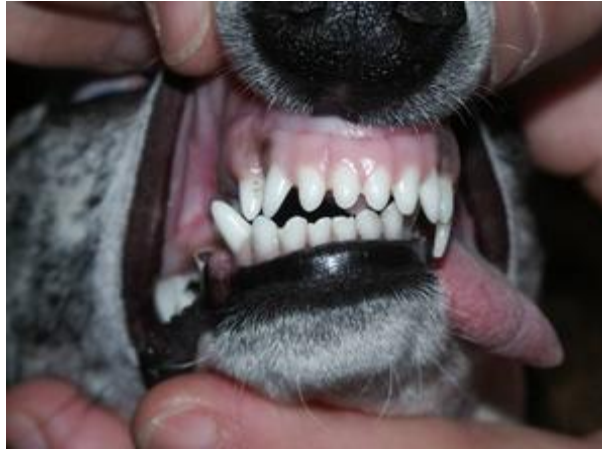Remarque : lorsque la malocclusion affecte un seul côté de la mâchoire, le terme définissant cette malocclusion est « wry-bite » (cf. annexe 4).

Il est intéressant de remarquer que les malocclusions de Classe II peuvent entraîner les mêmes conséquences qu'une mésioversion de la canine maxillaire (cf. figures n°22, 23, 24). En effet, le raccourcissement de la mandibule et l'allongement du maxillaire peuvent être responsables d'un contact prématuré entre les canines maxillaire et mandibulaire provoquant la vestibulo-version de la canine mandibulaire et secondairement une déviation mandibulaire.

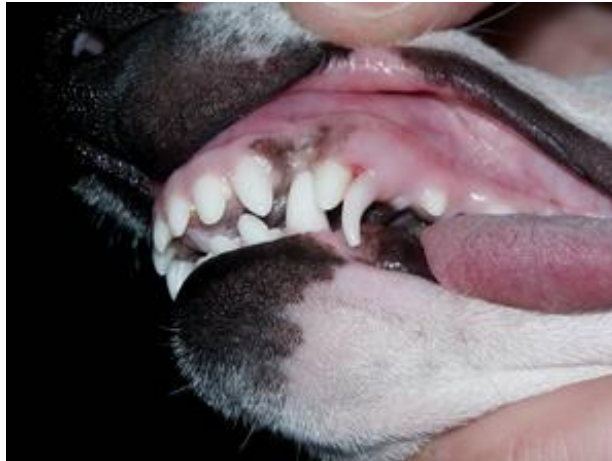La première phase du traitement consiste à amener la canine supérieure indirectement responsable de la déviation mandibulaire dans une position plus distale. Les techniques permettant cette correction sont identiques à celle de la correction de la mésioversion de la canine maxillaire.



**Figure n°22** : Classe II incisives, canines, prémolaires chez un Whippet de 7 mois : décalage interincisif très important mesurée à 5 mm. Photo G. CAMY.



**Figure n°23** : La cuspide de la canine supérieure droite vient percuter en contact prématuré la base linguale de la canine inférieure. Il s'en suit une déviation de la mandibule vers la droite. Photo G. CAMY.

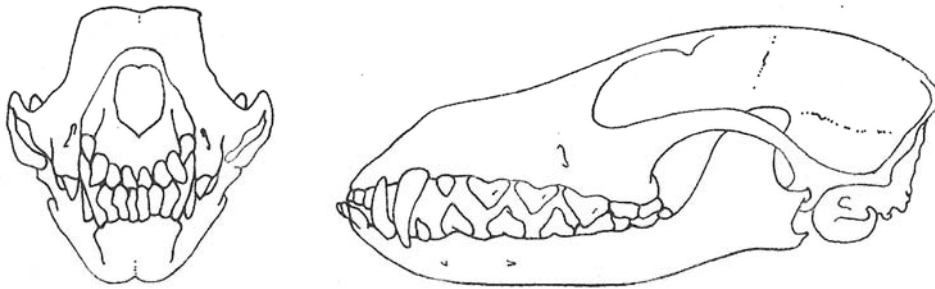


**Figure n°24** : La canine inférieure gauche entraînée dans la déviation mandibulaire percute la muqueuse palatine ; la canine lactéale supérieure gauche est toujours présente. Photo G. CAMY.

## 2.4 Malocclusion de classe III (mésioclusion)

Les relations entre les arcades dentaires sont anormales. En effet, la mandibule apparaît plus longue que le maxillaire. Les dents inférieures présentent une occlusion mésiale par rapport à la normale (cf. figure n°25).

Les malocclusions de classe III concernent uniquement les chiens mésocéphales et dolichocéphales. En effet, les chiens brachycéphales, conforme au standard de leur race, appartiennent à la classe 0.



**Figure n°25** : Malocclusion de classe III [28].

A gauche : vue de face montrant l'articulé en tenaille ou inversé des incisives.

A droite : vue de profil montrant le décalage et la non interdigitation des prémolaires.

La malocclusion de classe III regroupe :

- le prognathisme mandibulaire (rare)
- le brachygnathisme maxillaire (fréquent chez les mésocéphales)

Remarque : lorsque la malocclusion affecte un seul côté de la mâchoire, le terme définissant cette malocclusion est « wry-bite » (cf. annexe 4).

## II) Diagnostic différentiel des malocclusions

De nombreux chiens présentent à des degrés variables des malocclusions. Il est important de reconnaître l'existence d'une malocclusion mais aussi d'établir, si possible sa cause.

Le but de l'examen de la denture et de l'occlusion est de déterminer si la malocclusion observée est héréditaire ou non car les options thérapeutiques envisagées ne seront pas les mêmes. Pour cela, il faut envisager d'abord les malocclusions d'origine squelettique en général héréditaires puis celles d'origine dentaire dont l'héritabilité est plus difficile à mettre en évidence.

L'examen de l'occlusion d'un animal devra être effectué toujours de la même façon, en débutant par l'observation de l'affrontement entre la mandibule et le maxillaire. Lorsque celui-ci est correct, on distinguera les malocclusions dans le plan sagittal, le plan transversal et le plan vertical (cf. figure n°27).

### 1- Dysharmonie évidente de la taille des mâchoires

Ces malocclusions squelettiques sont facilement identifiables. Il existe deux cas de figures principaux [15] :

- la mandibule est en avant du maxillaire, dans le plan sagittal (animal « grignard ») ;
- la mandibule est en retrait du maxillaire, dans le plan sagittal (animal « bégu »).

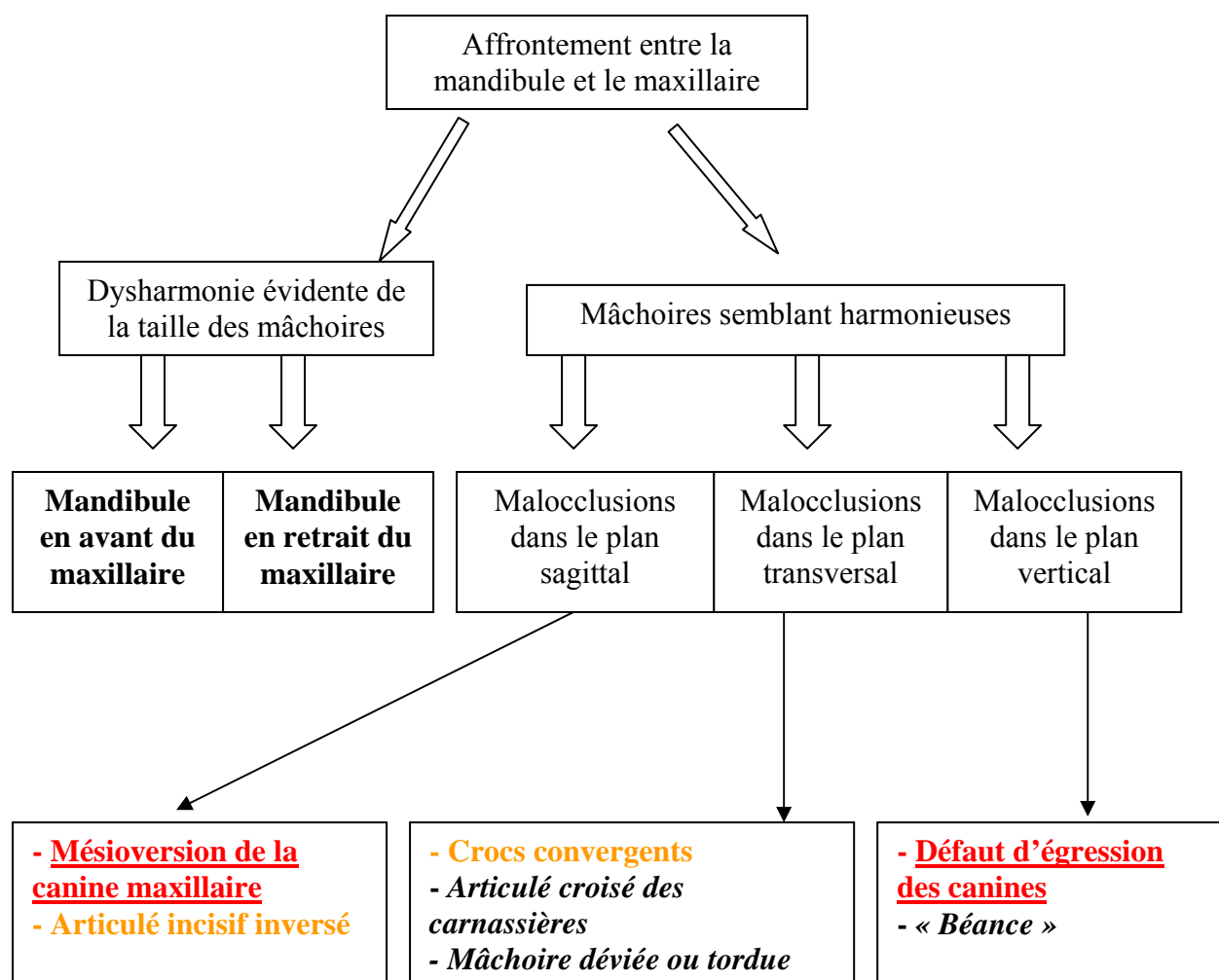
Si ce diagnostic est établi, la mésioversion de la canine maxillaire est d'emblée écartée.

### 2- Malocclusion sans dysharmonie évidente de la taille des mâchoires

C'est le cas le plus intéressant car il est le motif principal de consultations orthodontiques. Il faut rechercher les signes permettant de mettre en évidence une malocclusion d'origine squelettique et donc héréditaire [15].

Les malocclusions souvent observées sont regroupées en trois catégories : malocclusions dans le plan sagittal, dans le plan transversal et dans le plan vertical.





***MALOCCLUSIONS SQUELETTIQUES***

**MALOCCLUSIONS DENTAIRES**

**MALOCCLUSIONS DENTAIRES ou SQUELETTIQUES**

Les malocclusions squelettiques sont écrites en noire et italique et les malocclusions dentaires en rouge et soulignées. Certaines malocclusions, écrites en orange, peuvent être dentaires ou squelettiques. Dans ce cas, il faut réaliser un examen très précis de l'occlusion et de la denture pour essayer de déterminer l'origine de la malocclusion mais parfois seule une étude céphalométrique (non réalisable de nos jours) permettrait d'identifier l'origine dentaire ou squelettique de la malocclusion (cf. annexe 3).

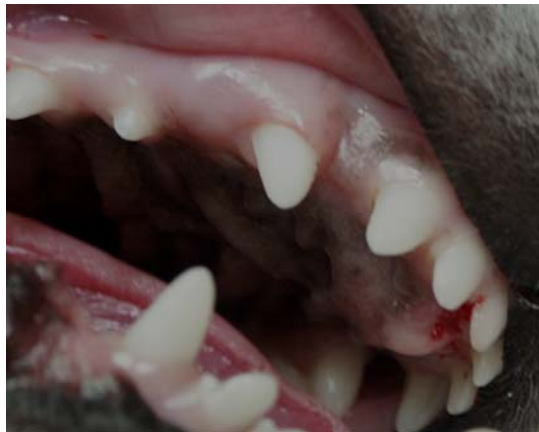**Figure n°26** : Diagnostic différentiel des malocclusions d'origine squelettique ou/et dentaire.

## 2.1 Malocclusions dans le plan sagittal

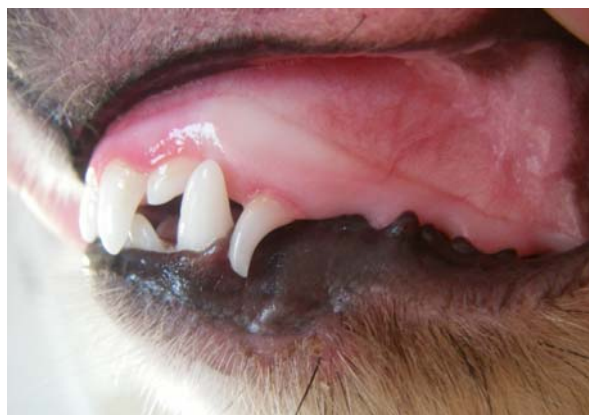- Des canines supérieures

Les canines supérieures peuvent être en mésioversion. Selon l'importance de l'anomalie elles réduisent (cf. figure n°27) ou ferment l'espace interdentaire entre le coin supérieur et la canine supérieure, et touchent le coin (cf. figure n°28). Il se crée alors une zone de rétention de la plaque dentaire entre la canine supérieure et le coin, ce qui provoque une maladie parodontale localisée. La canine inférieure ne peut plus se loger dans l'espace interdentaire et il y a un traumatisme constant entre les deux canines pouvant entraîner la vestibuloversion de la canine inférieure (ou dent de phacochère). Le contact entre la canine définitive et le coin supérieur peut également provoquer la labio-version du coin adjacent [30] (cf. figure n°29). Le contact prématuré entre les canines maxillaire et mandibulaire est responsable par la suite d'une déviation de la mandibule (cf. figures n°30 et 31).

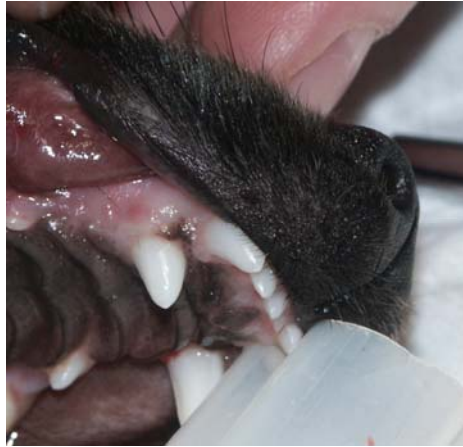La mésioversion de la canine supérieure est parfois associée à son inclusion (cf. figure n°32).



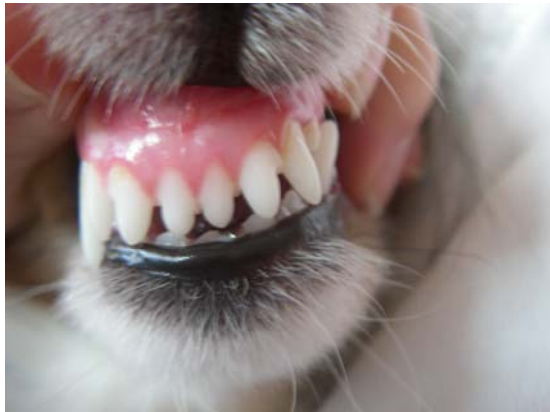**Figure n°27** : Mésioversion de la canine supérieure sans fermeture de l'espace interdentaire coin-canine maxillaire. Photo G. CAMY.



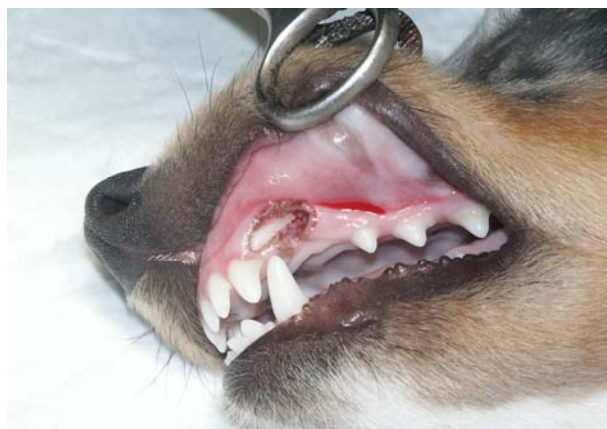**Figure n°28** : Mésioversion de la canine supérieure entraînant la fermeture de l'espace interdentaire entre le coin supérieur et la canine supérieure, chez un Shetland.



**Figure n°29** : Mésoversion de la canine entraînant la labio-version du coin adjacent. Photo G. CAMY.



**Figures n°30 et 31** : Mésoversion de la canine supérieure associée à la labio-version de la canine mandibulaire antagoniste et à la déviation de la mandibule, respectivement chez un Shetland et un Bichon frisé. Photos G. CAMY.



**Figure n°32** : Mésoversion et inclusion de la canine supérieure chez un Shetland. Photo G. CAMY.

Chez le Shetland, un déterminisme génétique est très fortement suspecté. Cette malocclusion peut s'observer dans n'importe quelle autre race suite à la persistance des canines supérieures lactéales ou d'un fragment radiculaire.

Les conséquences de cette malocclusion peuvent être importantes, un traitement est donc conseillé. Avec les carnassières, les canines sont des dents « importantes » pour assurer la stabilité de l'occlusion, c'est pourquoi un traitement conservateur est préférable. De plus, l'extraction d'une canine maxillaire définitive saine est un acte chirurgical non aisé.

- Des incisives

Ces malocclusions sont, le plus souvent, caractérisées par l'absence d'un articulé incisif en ciseau. De nombreux noms sont utilisés : articulé incisif inversé, articulé croisé des incisives, articulé en tenaille, bout à bout incisif, etc.

## **2.2 Malocclusions dans le plan transversal**

- « Crocs convergents ou lingualés »

Les canines inférieures peuvent être les seules dents atteintes ou associées à d'autres anomalies. En effet, l'animal peut présenter une anomalie dans le plan sagittal (chien avec une mandibule en retrait par rapport au maxillaire). Les appellations « crocs convergents ou lingualés » doivent être considérées comme purement descriptives.

- Articulé croisé des carnassières

Une ou les deux carnassières inférieures sont placées en position vestibulaire par rapport à la carnassière supérieure. Cette malocclusion est presque exclusivement observée dans les races dolichocéphales chez des animaux à maxillaire très étroit.

- Mâchoire déviée ou tordue

Dans ce cas, un des côtés est plus court que l'autre ce qui entraîne une non-coïncidence des points interincisifs et une malocclusion d'un côté.

## **2.3 Malocclusion dans le plan vertical**

- Défaut d'égression des canines

Il existe fréquemment dans les races naines (Yorkshire, Caniche, Shih Tzu, ...) un défaut d'égression des canines (ou ingression) c'est-à-dire une éruption incomplète. La mésioversion de la canine est parfois associée à son ingression (cf. figure n°32).

- « Béance » ou « open bite »

Cette malocclusion se rencontre sur les incisives et est fréquemment associée à une mâchoire déviée. Les dents affectées sont déplacées dans le sens vertical et par conséquent ne sont plus en occlusion avec leur antagoniste. L'espace peut varier de 0,5 mm à 2 cm.

- Cas particulier chez le Terrier du Tibet

Il existe une anomalie particulière observée chez les Terriers du Tibet aux Etats-Unis. Les dents déciduales ne commencent pas leur éruption avant 3 à 6 mois alors que les dents permanentes sortent lentement vers 9 à 12 mois. Les dents déciduales peuvent être incluses, et gêner l'éruption des dents permanentes qui restent à leur tour incluses.

### Conclusion

Il est fondamental en orthodontie de ne pas se retrancher derrière des termes uniquement descriptifs que l'on associe à tel ou tel type de malocclusion. En effet, il existe une terminologie que l'on peut adapter aux animaux de compagnie et il est essentiel d'essayer d'identifier l'origine de l'anomalie au moyen d'une analyse rigoureuse de l'occlusion et de la denture. Il faut déterminer si la malocclusion observée est squelettique ou dentaire, puis si son origine est génétique ou acquise.

L'origine de la malocclusion déterminera le type de traitement à mettre en œuvre lorsque celui-ci est nécessaire. La correction orthodontique ne devra être employée uniquement pour les cas ne présentant pas de défaut squelettique.

La correction orthodontique ou orthopédique d'une anomalie d'occlusion reconnue génétique et donc héréditaire devra également s'accompagner du retrait de la reproduction de l'animal atteint [15].

Concernant la mésioversion de la canine chez le Shetland un traitement orthodontique est préférable vue l'importance de la triade « coin supérieur-canine inférieure-canine supérieure » sur les rapports occlusaux et les conséquences de cette malocclusion ; il convient d'indiquer au propriétaire la possibilité d'un caractère héréditaire de cette anomalie chez le Shetland et conseiller le retrait de l'animal de la reproduction.

# **3<sup>ème</sup> PARTIE**

## **Principes de l'orthodontie**

# I) Conditions de la réalisation d'un traitement orthodontique

## 1- Considérations éthiques

La correction orthodontique réalisée pour des chiens d'exposition pose des problèmes éthiques. En effet, la correction d'une malocclusion dentaire héréditaire dans le but de rendre l'animal conforme au standard de la race est non éthique, selon l'Association Américaine Médicale Vétérinaire. De plus, cette pratique est une cause de disqualification de l'animal par l'« American Kennel Club ».

Aucune règle unanime n'existe. Néanmoins à titre d'exemple, la démarche de l'université de Californie à Davis est la suivante [31] :

- 1- Un traitement orthodontique est effectué uniquement si la malocclusion entraîne douleur et inconfort à l'animal et qu'il apportera un bénéfice à l'animal.
- 2- Un traitement orthodontique est réalisé uniquement si les avantages obtenus sont plus importants que les inconvénients engendrés (anesthésies répétées, inconfort dû à l'appareillage, ...).
- 3- Une influence génétique lorsqu'elle est envisagée pour certaines malocclusions doit être expliquée au client, et la stérilisation de l'animal doit être conseillée mais n'est pas obligatoire.
- 4 -Lors de malocclusions squelettiques, si le traitement est nécessaire à la santé de l'animal, un traitement non conservateur (exemple : amputation coronaire lors de la linguoversion de canine inférieure) et la stérilisation de l'animal sont recommandés.
- 5- L'anonymat du client doit être respecté.

## 2- Âge de l'animal

Les règles à respecter dans la décision et la réalisation pratique d'un traitement orthodontique sont les suivantes [32] :

- une correction orthodontique ne doit pas être réalisée avant l'âge de 7 ou 8 mois en raison du risque de nécrose pulpaire ;
- entre l'âge de 7 et 12 mois, la mise en place de la prothèse après la prise d'empreinte doit être précoce en raison de l'évolution rapide de la dentition à cet âge (maximum de 10 jours entre ces deux étapes) ;
- il n'y a plus de problèmes de délais après 12 mois d'âge, néanmoins la durée du traitement sera allongée en raison de l'ossification alvéolaire.

## II) Les bases biologiques du traitement orthodontique

Un traitement orthodontique consiste à déplacer une ou plusieurs dents d'une position à une autre. Un tel déplacement est obtenu à l'aide d'une force exercée sur la dent de façon prolongée. Le remodelage osseux autour de la dent provoqué par la force, permet le déplacement de la dent [13].

### 1- Physiologie

La dent est continuellement soumise à des forces qui s'appliquent dans différents plans de l'espace : une force centripète, une force centrifuge et une force occlusale produites respectivement par l'action des muscles des lèvres et des joues, l'action de la langue, l'action des dents adjacentes ou antagonistes lors de contacts occlusaux.

Ces forces physiologiques ne sont pas suffisantes pour induire le déplacement de la dent mais contribuent sans doute au remodelage des tissus d'attache de la dent : fibres de collagène, os alvéolaire et cément. Ces forces peuvent séparément avoir une intensité non négligeable, néanmoins elles s'exercent dans des directions différentes et la résultante est d'intensité insuffisante pour provoquer un déplacement dentaire. Il existe un état d'équilibre physiologique qui s'établit avec les fibres du ligament alvéolo-dentaire. Chez l'homme, la résultante des forces exercées par la langue et les lèvres au niveau des incisives mandibulaires exerce une pression centrifuge d'environ  $5 \cdot 10^2 \text{ N/m}^2$  ( $5\text{g/cm}^2$ ) [13].

Il existe deux cas pour lesquels ces forces dites physiologiques peuvent provoquer des déplacements dentaires lorsque les masses musculaires encadrant la dent (lèvres, langue) sont hypertrophiées et qu'elles exercent une force anormale. Deux cas sont décrits :

- l'hypertrophie des lèvres chez le Shar Peï (tight lip syndrome) dont la masse, l'épaisseur et l'enroulement interne modifient le profil de l'arcade incisive inférieure en inversant sa courbure qui devient concave ;
- les hypertrophies linguales (macroglossie) peuvent également engendrer ou favoriser une malposition : vestibuloversion des incisives inférieures ou défaut d'égression de ces dernières, surtout lors d'interposition permanente de la langue.

Des forces importantes peuvent être développées durant la mastication. Si la force s'exerce pendant moins d'une seconde, aucune compression du ligament alvéolo-dentaire n'est obtenue car les fluides qui le remplissent sont incompressibles. Par contre, la force est transmise à l'os alvéolaire qui se déforme et génère un signal piézo-électrique (théorie bio-électrique). Ce signal est un stimulus permettant le remodelage osseux physiologique.

Après une seconde de pression continue, les fluides du ligament alvéolo-dentaire sont expulsés, permettant le déplacement de la dent dans son alvéole et la compression du ligament contre l'os alvéolaire. Si la pression dure plus de trois à cinq secondes, une douleur apparaît et, dans les conditions physiologiques, la pression est relâchée.



## 2- Mécanique du déplacement dentaire

Certaines notions fondamentales doivent être exposées avant d'envisager les déplacements dentaires étudiés dans la dernière partie.

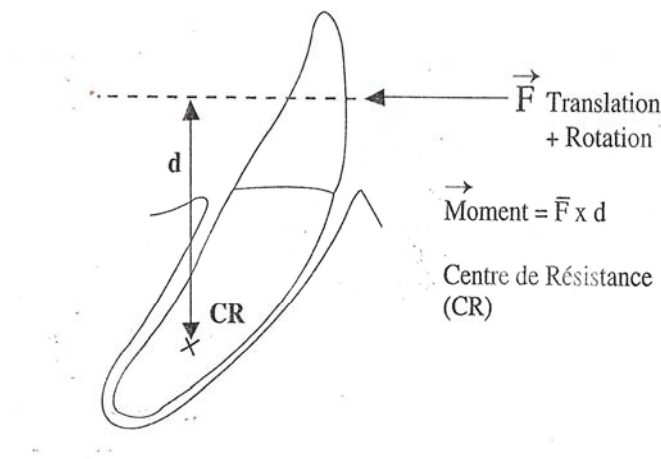
### 2.1 Centre de résistance

Le centre de résistance d'un solide dépend de sa constitution et du milieu dans lequel il se déplace. Pour un solide isotrope, dans un milieu isotrope, le centre de résistance correspond au centre géométrique. Pour une dent, on estime que le centre de résistance se situe à la jonction des 2/3 supérieurs et du 1/3 inférieur [13] (cf. figure n°33).

Si la ligne d'action de la force passe par le centre de résistance, le solide se déplace en translation.

Si la ligne d'action de la force ne passe pas par le centre de résistance, le solide effectue une translation accompagnée d'une rotation.

Si la ligne d'action de la force est perpendiculaire à la droite passant par le centre de résistance et le point d'application de la force alors le solide effectue un mouvement de rotation (ou version si le solide considéré est une dent).



**Figure n°33** : Centre de résistance d'une dent [13].

### 2.2 Moment d'une force

Le pouvoir de basculement d'un objet dépend de l'intensité de la force mais également de la position relative du point d'application de la force par rapport au point de rotation.

On intègre ces trois composantes par le modèle de moment d'une force qui est l'aptitude d'une force à faire tourner un système mécanique autour d'un point donné, qu'on nommera pivot.

Assimilons le pivot au centre de résistance noté  $C_R$ . Le point d'application de la force sur la dent est noté A. La distance entre  $C_R$  et la ligne d'action de la force  $F$  est notée  $d$ .

Le moment  $\vec{M}$  d'une force  $\vec{F}$  s'exerçant au point A par rapport au pivot  $C_R$ , est le pseudovecteur :

$$\boxed{\vec{M}_{F/CR} = \vec{F} \wedge \vec{AC}_R} \quad (1)$$

$$\|\vec{F} \wedge \vec{AC}_R\| = \|\vec{F}\| \cdot \|\vec{AC}_R\| \cdot \sin(\vec{F}, \vec{AC}_R) \quad (2)$$

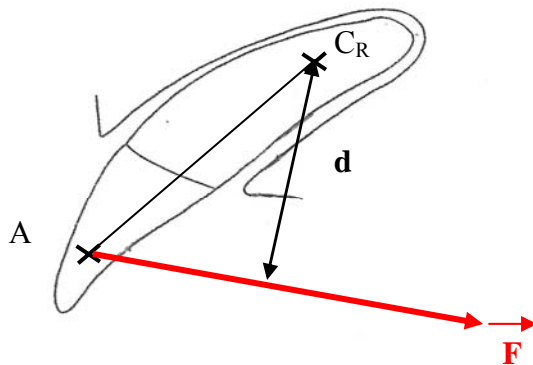
$$\|\vec{AC}_R\| \cdot \sin(\vec{F}, \vec{AC}_R) = d \quad (3)$$

$$\Rightarrow \boxed{\|\vec{M}_{F/CR}\| = \|\vec{F}\| \cdot d} \quad (4)$$

L'intensité du moment est égale à l'intensité de la force (F) multipliée par la distance (d) séparant la ligne d'action de la force et le centre de résistance de la dent (4).

Plus la ligne d'action de la force est éloignée du centre de résistance, plus la rotation est accentuée.

La correction orthodontique de la mésioversion de la canine est possible par l'application d'une force (cf. figure n°34).



**Figure n°34** : Représentation d'une force permettant la correction de la mésioversion d'une canine maxillaire.

Pour une force d'intensité égale, l'intensité du moment sera d'autant plus grande que la distance d sera grande (3).

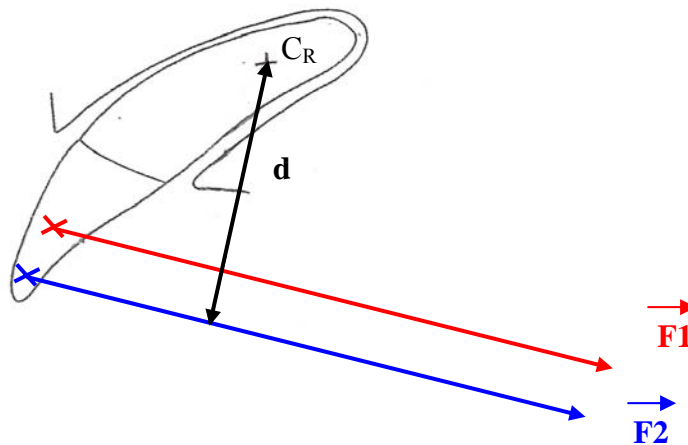
La valeur de d dépend de deux facteurs : la distance entre le point d'application de la force et le centre de résistance ( $AC_R$ ) et l'angle formé par la ligne d'action de la force F et la droite passant par le point d'application de la force (A) et le centre de résistance ( $C_R$ ).

Ainsi, plus la distance entre le centre de résistance et le point d'application de la force est grande (plus la distance d est grande), plus l'intensité du moment est grande.

Plus l'angle formé par la ligne d'action de la force  $F$  et la droite passant par le point d'application de la force  $F$  d'une part et le centre de résistance d'autre part est proche de  $90^\circ$ , plus l'intensité du moment est grande.

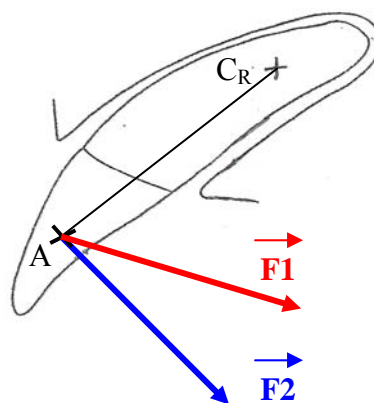
Enfin, pour une distance  $d$  identique, l'intensité du moment sera d'autant plus grande que l'intensité de la force sera grande.

La correction de la mésioversion de la canine sera d'autant plus efficace que le moment de la force appliquée sera grand pour permettre le basculement de la dent vers l'arrière. Le point d'application de la force devra donc être le plus apical possible (cf. figure n°35).



**Figure n°35** : Localisation du point d'application de la force : la correction de la mésioversion de la canine est meilleure lorsque le point d'application est plus apical (force  $F_2$ ).

La ligne d'action de la force devra être la plus perpendiculaire possible à la droite passant par le centre de résistance et le point d'application de la force (cf. figure n°36).



**Figure n°36** : La force la plus favorable à la correction de la mésioversion de la canine est la force  $F_2$ , perpendiculaire à la droite ( $C_R A$ ).

### 2.3 Ancrage

L'ancrage représente le point d'appui de la force appliquée. Ce sont le plus souvent d'autres dents que celle(s) qu'on déplace. Un ancrage squelettique est possible grâce à l'utilisation de mini-vis orthodontiques.

L'ancrage exprime la valeur de la résistance offerte par l'ensemble « dent + parodonte » dans certaines conditions anatomo-physiologiques (surface d'implantation de la dent dans l'os, constitution ligamentaire, type d'os : spongieux ou cortical) pour un ancrage dentaire ou par l'ensemble « vis-maxillaire» lors d'ancrage squelettique.

La connaissance de la surface radiculaire totale permet une bonne évaluation de l'ancrage dentaire. La dent à déplacer doit avoir une surface radiculaire totale plus petite que celle servant d'ancrage. Si l'ancrage est mal choisi, la dent servant d'ancrage peut se déplacer.

Il est possible de renforcer l'ancrage en utilisant plusieurs dents pour augmenter la surface radiculaire ou en imprimant un mouvement de translation à la dent servant d'ancrage et un mouvement de version à la dent à déplacer, car la version nécessite une force de plus faible intensité. Ceci s'effectue, par exemple, en appliquant la force sur la dent servant d'ancrage le plus près possible du centre de résistance, ce qui permet d'obtenir un moment faible.

La surface radiculaire totale des dents du chien a fait l'objet de peu d'études. Les importantes variations de la taille des dents dans les différentes races canines rendent ces études difficiles. De plus, il existe également des variations interindividuelles.

Cependant une estimation de la surface radiculaire de la quatrième prémolaire, de la première molaire, de la canine et des incisives inférieures et supérieures a été réalisée [29,33, 34] (cf. tableau n°2).

Racine de la dent	Chiens < 5 kg	Chiens< 10 kg	Chiens< 25 kg	Chiens< 40 kg
<b>Maxillaire</b>				
1 <sup>ère</sup> incisive	0,7	1,0	1,3	1,7
2 <sup>ème</sup> incisive	0,8	1,2	1,5	1,9
3 <sup>ème</sup> incisive	1,2	1,6	2,25	2,6
canine	3,4	5,4	7,8	9,5
4 <sup>ème</sup> prémolaire	2,5	4,15	5,25	6,75
1 <sup>ère</sup> molaire	1,5	2,25	3,25	4,25
<b>Mandibule</b>				
1 <sup>ère</sup> incisive	0,6	0,9	1,2	1,6
2 <sup>ème</sup> incisive	0,7	1,2	1,5	1,8
3 <sup>ème</sup> incisive	0,9	1,4	1,7	2,0
canine	3,3	5,25	7,65	9,25
4 <sup>ème</sup> prémolaire	1,3	1,9	3,25	3,75
1 <sup>ère</sup> molaire	2,6	3,8	4,75	6,00

**Tableau n°2** : Estimation des surfaces radiculaires (en cm<sup>2</sup>) chez le chien [29].

Il est intéressant de remarquer l'importance de la surface radiculaire de la canine. La surface radiculaire de la canine supérieure est légèrement inférieure à celle de l'ensemble « 4<sup>ème</sup> prémolaire-1<sup>ère</sup> molaire » supérieures (dents tri-radiculées).

Remarque : chez le chat, chez qui les variations interindividuelles sont moins importantes, la surface radiculaire de la canine supérieure représente 80% de la surface radiculaire totale de l'ensemble troisième et quatrième prémolaires supérieures [35].

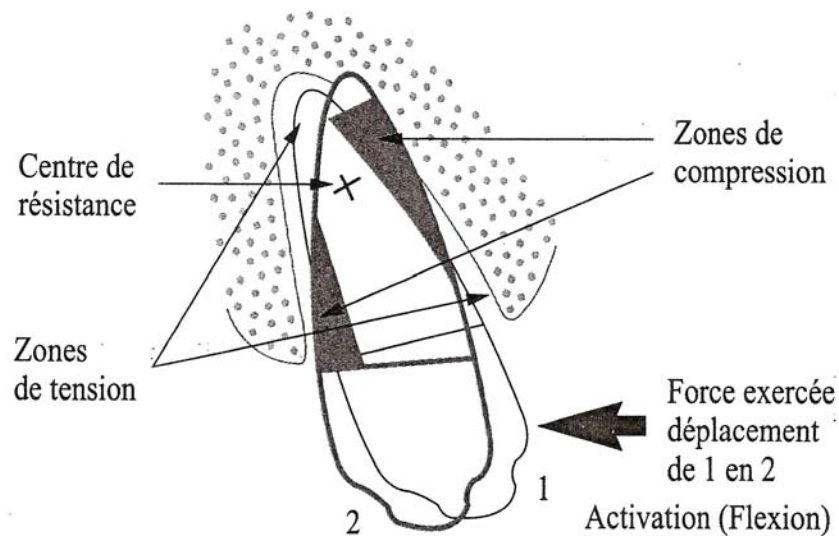
Afin de limiter les effets parasites et de faciliter le déplacement de la canine, il faut respecter les règles suivantes :

- la force appliquée sur la canine permet d'obtenir un mouvement de version optimal. Le point d'application de la force doit être le plus apical possible et la ligne d'action de la force doit être la plus perpendiculaire possible au grand axe de la dent ;
- le point de traction situé sur les dents servant d'ancrage est le plus près possible du centre de résistance de la « zone d'ancrage ». Dans ce cas, uniquement un déplacement par translation de l'ancrage sera possible. Rappelons qu'un déplacement en translation nécessite plus de force qu'un déplacement en traction, ainsi le risque de déplacement des dents servant d'ancrage sera plus faible.

## 2.4 Réaction de la dent et du parodonte à une force orthodontique

La réponse d'une dent et de son environnement à une force est fonction du point d'application de la force, de sa direction, de son sens et de son intensité.

Lorsqu'une force continue est appliquée latéralement sur une dent, le ligament alvéolo-dentaire est comprimé contre l'os alvéolaire d'un côté, c'est la face de compression, alors que de l'autre côté il est étiré, c'est la face de tension (cf. figure n°37).



**Figure n°37** : Faces de compression et de tension d'une dent soumise à une force orthodontique [13].

- Intensité de la force
  - Force continue de forte intensité

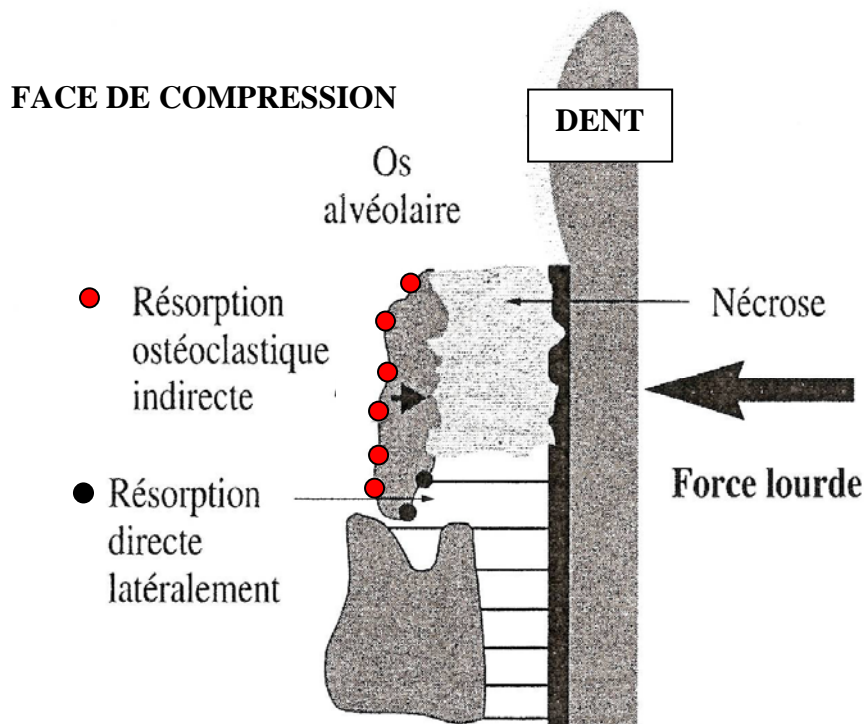
Sur la face de compression, lorsque la force atteint la pression capillaire ( $20-25 \cdot 10^2 \text{ N/m}^2$ ), les vaisseaux sanguins se collabent ce qui induit une ischémie. Si cette ischémie persiste, elle provoque la nécrose du ligament alvéolo-dentaire et la formation d'une zone dite hyaline. La nécrose est initiée en quelques heures et devient irréversible.

La création de cette zone hyaline provoque un retard important dans le processus de remodelage osseux permettant le déplacement de la dent. L'os alvéolaire adjacent à cette zone ne peut être résorbé directement car il n'y a plus d'activité cellulaire. Après plusieurs jours, des cellules des zones desmodontales adjacentes commencent à envahir la zone nécrosée. Des ostéoclastes provenant de zones ligamentaires adjacentes contournent la zone hyaline et résorbent l'os alvéolaire latéralement à cette zone, c'est la résorption directe. Au niveau de l'os spongieux, en regard de la zone hyaline, des ostéoclastes résorbent l'os à distance du ligament. On parle de résorption indirecte (cf. figure n°38).

Selon l'étendue de la nécrose, un délai d'une à deux semaines est nécessaire pour que l'os alvéolaire soit résorbé et que la zone hyaline soit éliminée. Durant cette période, aucun déplacement dentaire n'est observé, le déplacement aura lieu brusquement à la fin de cette période [36, 37]. Les forces de forte intensité provoquant une nécrose sont également génératrices de douleur plus importante.

Sur la face de tension, les phénomènes de nécrose sont plus rares. De larges espaces interstitiels sont formés dans le ligament et les fibroblastes s'alignent le long des lignes de tension.

En 30 à 50 heures, les fibroblastes et les cellules précurseurs des ostéoblastes prolifèrent et, en quelques jours, une matrice ostéoïde apparaît. Les nouvelles couches osseuses sont déposées parallèlement à la surface alvéolaire [37].

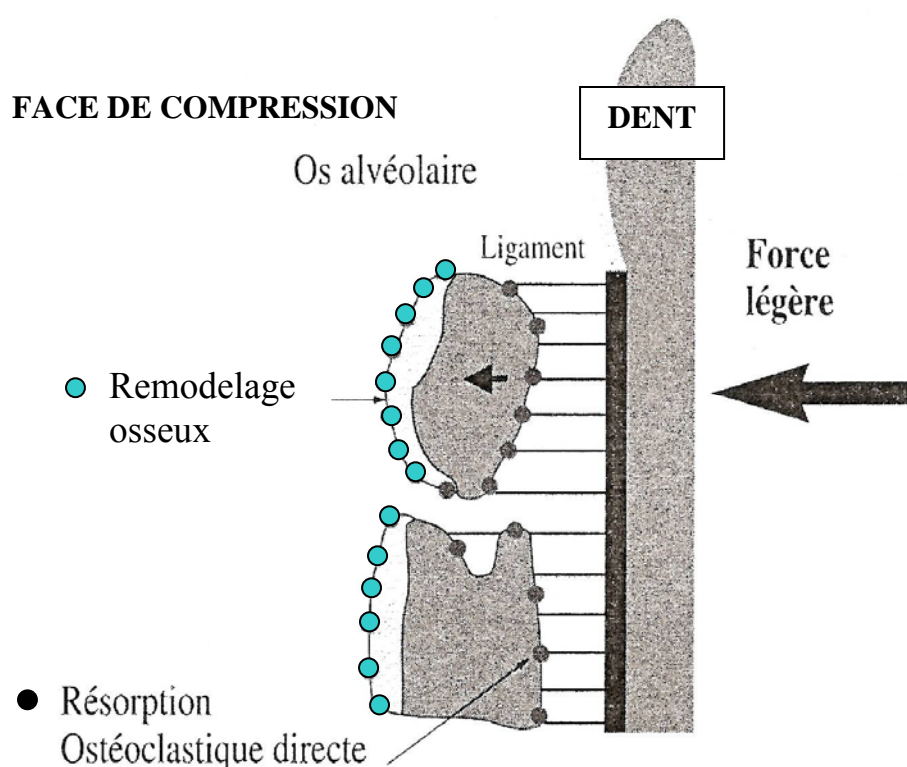


**Figure n°38** : Effets biologiques d'une force de forte intensité [13].

➤ Force continue de faible intensité

Lorsqu'une force continue de faible intensité est exercée sur la dent, la compression du ligament et des vaisseaux sanguins provoquent une diminution de la circulation sanguine. La pression partielle en oxygène diminue rapidement, des cytokines et des prostaglandines sont relarguées. En quelques heures, il s'établit une modification des conditions chimiques du milieu et de l'activité cellulaire. Après quatre heures de pression continue, le taux d'AMPc (Adénosine MonoPhosphate cyclique) augmente. L'AMPc permet la différenciation cellulaire et donc le remodelage osseux. Les ostéoclastes attaquent la corticale interne de l'alvéole (lamina dura) au niveau de la zone de compression (résorption directe) puis les ostéoblastes provoquent une apposition osseuse sur la face de tension et participent au remodelage osseux sur la face de compression [13] (cf. figure n°39).

En deux jours, le déplacement dentaire commence simultanément à ce remodelage.



**Figure n°39** : Effets biologiques d'une force légère [13].

- Durée d'application de la force

L'expérimentation animale a montré qu'un délai d'au moins quatre heures correspondant au délai de production de l'AMPc était nécessaire pour qu'une force provoque un déplacement. Les études cliniques humaines indiquent qu'il existe un seuil d'environ 6 heures au-dessous duquel une force appliquée sur une dent ne peut provoquer son déplacement [36].

Il est donc évident que la durée d'application de la force est fondamentale. La durée d'application de la force doit également être envisagée parallèlement à l'évolution de l'intensité de la force au cours de son application.

On peut classer les forces orthodontiques en trois catégories [36, 38] :

➤ Force constante (ou continue)

C'est en théorie, la force idéale qui est délivrée de façon constante, jour après jour, sans être affectée par le déplacement de la dent au cours du traitement.

Ces forces sont dispensées par des fils orthodontiques de faible diamètre et présentant différentes déformations (boucles, ressorts) ou par des fils A-NiTi (Austénite Nickel Titane) qui possèdent une propriété particulière, la superélasticité.

➤ Force décroissante

La force diminue jusqu'à zéro entre les activations.  
On obtient ces forces avec des arcs de gros diamètre.

➤ Force intermittente

La force diminue jusqu'à zéro de façon intermittent, par exemple lorsque l'appareil est enlevé (appareils amovibles chez l'homme) ou lorsque la force est provoquée par la fonction (plan incliné).

Lorsque la force est faible, le déplacement de la dent est progressif. Par contre, lorsque la force est forte, le déplacement dentaire est retardé jusqu'à ce que les remodelages osseux direct et indirect aient pu s'effectuer. Si cette force est exercée de façon continue, le déplacement de la dent provoquera de nouveau une nécrose des tissus sans qu'aucune réparation du ligament ou remodelage de l'os ne puisse s'opérer.

Une force forte continue est donc très destructrice pour les structures de soutien de la dent et pour la dent elle-même (résorption radiculaire). Ce type de force ne doit pas être utilisé.

Il est possible d'utiliser une force de forte intensité si elle est décroissante. Dans ce cas, après le déplacement dentaire, la force devient nulle. Il faut alors attendre la phase de réparation et de remodelage avant d'activer à nouveau l'appareil. La résorption osseuse indirecte nécessite environ 1 à 2 semaines, il faut donc attendre environ 3 semaines avant de réactiver l'appareil.

- Point d'application de la force sur la dent

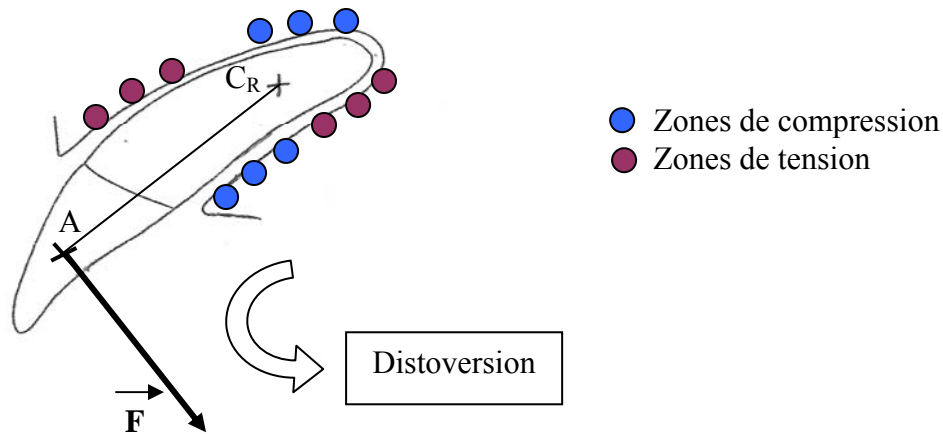
Le point d'application de la force conditionne le mouvement dentaire.

Il existe quatre types de mouvements dentaires : la version, la translation (ou gression horizontale), la gression verticale et la rotation.

➤ La version

La version est la bascule de la dent du côté opposé au point d'application. La dent pivote autour de son centre de résistance, le ligament est comprimé près de l'apex du côté où la force est exercée et au niveau de la crête alvéolaire du côté opposé (cf. figure n°40).

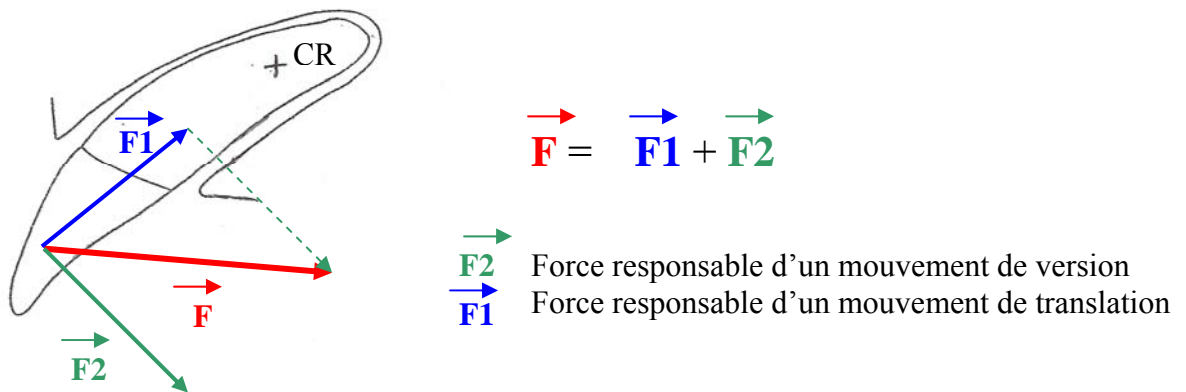




**Figure n°40** : Schéma représentant les zones de tension et de compression lors de la correction de la mésioversion de la canine par l'application d'une force perpendiculaire au grand axe de la dent, permettant la disto-version de la dent (sans mouvement de translation).

Pour obtenir uniquement un mouvement de version de la canine, la ligne d'action de la force doit être perpendiculaire à la droite passant par le centre de résistance et le point d'application de la force (cf. figure n°36).

En pratique, il est difficile de produire une force permettant uniquement un mouvement de version de la canine. En effet, les chaînettes intermaxillaires sont difficiles à faire accepter à l'animal. Les forces produites vont donc provoquer à la fois un mouvement de version et de translation de la canine entraînant un défaut d'égression de la dent (cf. figure n°41).



**Figure n°41** : Direction approximative de la force orthodontique appliquée lors de la correction de la mésioversion de la canine.

Le ligament n'est pas comprimé sur toute sa surface mais uniquement au niveau de deux zones. La pression concentrée sur ces deux zones peut être très importante, il faudrait donc utiliser des forces légères.

Une force continue de 70 grammes (= 0,686 Newton) a permis de provoquer la palato-version de la mitoyenne supérieure chez le chien âgé de 11 mois. Avec cette intensité, on a pu observer une résorption osseuse directe avec formation minimale d'une zone hyaline et de résorption radiculaire. Des forces d'intensité supérieure, 100 grammes (= 0,98 N) et 200

grammes (= 1,96 N) ont provoqué la formation d'une zone hyaline et de résorptions radiculaires importantes accompagnant la résorption osseuse indirecte [39].

Chez le chat une disto-version de la canine inférieure a été obtenue en utilisant une chaînette orthodontique ancrée sur la carnassière inférieure et produisant une force de 204 grammes (= 2 Newtons). Ce type de force décroît de 50% en 24 heures. Après douze semaines, un déplacement moyen de l'extrémité de la couronne de 4,7 millimètres a été obtenu sans provoquer de résorption radiculaire [40].

Les chaînettes élastiques utilisées lors de la correction de la mésioversion de la canine doivent produire une force de forte intensité (environ 1 à 1,5 N) pour permettre le déplacement de la canine dont la surface radiculaire est très importante.

➤ La translation (ou gression horizontale)

La dent se déplace parallèlement à son grand axe. La force se répartit sur toute la surface radiculaire sur la face de compression. Il faut une force plus importante que pour la version (environ deux fois plus).

Il a été possible chez le Beagle de déplacer en translation la troisième prémolaire mandibulaire d'une distance d'environ 6 mm en 6 mois en exerçant une force d'environ 50 grammes (0,49 N) [41].

➤ La gression verticale

La gression verticale dans le sens de l'occlusion correspond à l'ingression. La force est concentrée sur une petite zone de l'apex et de très faible intensité.

La gression verticale dans le sens de l'éruption correspond à l'égression. Il n'y a pas, en théorie, de zone de compression. Des forces de forte intensité ne doivent néanmoins pas être utilisées pour éviter l'extraction de la dent.

➤ La rotation

Elle est obtenue par un couple de forces. Une rotation parfaite n'est jamais obtenue. On effectue le plus souvent une rotation accompagnée de version. L'intensité des forces à exercer est proche de celle utilisée pour la version.

Expérimentalement, il a été possible de provoquer une rotation de 50 à 70 degrés de la mitoyenne supérieure chez des chiens âgés de 1 à 2 ans, en exerçant un couple de force de 30 grammes (0,294 N) chacune, pendant une période de deux à trois mois [42, 43].

## 2.6 Effets néfastes des forces orthodontiques

- Effet sur la pulpe [13]

Normalement, la réaction pulpaire se limite à une inflammation pulpaire faible et transitoire, néanmoins lors d'utilisation de forces continues de forte intensité, des atteintes pulpaires plus sévères peuvent être notées.

Une version importante et brutale (force forte) des incisives peut provoquer une section du pédicule vasculo-nerveux apical.

Toute atteinte pulpaire s'accompagne d'une douleur plus ou moins importante. Les effets pulpaires sont mal connus en orthodontie vétérinaire.

- Effet sur la racine [13]

Tout comme l'os est remodelé, le cément est remodelé lors du déplacement dentaire. Ce dernier s'accompagne donc d'un remodelage plus ou moins important de la racine.

Ce remodelage peut se caractériser par une diminution de la longueur de la racine. L'utilisation de force forte augmente les risques de résorption radiculaire.

- Hyalinisation sans réparation du parodonte

Si une pression trop importante s'exerce sur une partie localisée de la racine d'une dent, elle empêche la venue et la formation des ostéoclastes. La résorption directe ne peut s'établir. A sa place, des réactions dégénératives des tissus commencent après quelques heures.

Le terme de hyalinisation employé pour décrire ces réactions est lié à l'aspect vitrifié, acellulaire, observé sur les coupes histologique.

Si une force continue de forte intensité est appliquée l'avulsion de la dent peut survenir par destruction des tissus de soutien de la dent.

Remarque : La formation d'une zone hyaline est possible autour de la dent à déplacer mais aussi autour de(s) la dent(s) servant d'ancrage.

- Mobilité et douleur

Plus l'intensité de la force est importante, plus la douleur et la mobilité de la dent seront importantes. Ceci est un point fondamental en orthodontie vétérinaire car l'animal acceptera d'autant moins bien le traitement qu'il sera douloureux. La douleur est le plus souvent observée dans les 3-4 premiers jours du traitement.

La dose d'antalgique/anti-inflammatoire permettant d'obtenir une activité antalgique semble être supérieure à celle inhibant le remodelage osseux et le déplacement dentaire, l'utilisation de ces substances est donc à éviter lors de traitements orthodontiques [36].

## 2.7 Conclusion

Il est important de comprendre les mécanismes à l'origine d'un déplacement dentaire afin d'utiliser à bon escient des forces orthodontiques sans ou en limitant les effets secondaires.

L'évolution des connaissances anatomiques, physiologiques et technologiques permet l'élaboration d'appareils orthodontiques de mieux en mieux adaptés aux contraintes régissant les déplacements dentaires.

Dans la dernière partie, l'étude de l'évolution des techniques de correction de la mésioversion de la canine chez le Shetland met en évidence la volonté du vétérinaire orthodontiste de produire une force dont les caractéristiques sont les plus proches possibles de celles de la force idéale évoquée dans ce chapitre :

- cette force doit permettre un mouvement de version de la canine : elle doit être perpendiculaire au grand axe de la dent ;
- son intensité doit être la plus faible possible, pour limiter les effets secondaires sur les structures servant d'ancrage et sur la dent à déplacer ;
- le point d'application de la force doit donc être le plus apical possible.

Enfin, pour les techniques utilisant un ancrage dentaire, le point d'application servant d'ancrage doit être le plus proche possible du centre de résistance de la zone d'ancrage pour limiter le déplacement de la zone d'ancrage. Il est également possible d'utiliser plusieurs points d'ancrage.

### III) Les matériaux utilisés en orthodontie

Les métaux et les plastiques sont les matériaux principalement utilisés en orthodontie canine. Ils permettent la constitution d'éléments mécaniques produisant une force et d'éléments servant de prise. Ces éléments sont associés pour former un appareil orthodontique.

#### 1- Eléments mécaniques produisant une force

L'utilisation d'alliages métalliques et de matériaux plastiques est intéressante en orthodontie pour leurs propriétés élastiques [13].

##### 1.1 Métaux

Les alliages mécaniques conventionnels sont des métaux non précieux, inoxydables, constitués le plus souvent d'un alliage de nickel-chrome ou de chrome-cobalt. Les propriétés physiques de ces métaux sont contrôlées lors de leur fabrication.

Les alliages nickel-titane possèdent des propriétés particulières qui sont liées à une transformation d'état au cours du passage de la forme martensitique à la forme austénitique. La première propriété est la mémoire de la forme : capacité du fil à revenir dans la forme martensitique (M-Ni-Ti). La deuxième propriété est la superélasticité.

- Arc et fil orthodontique

Un fil ou arc orthodontique est un fil métallique qui épouse le profil de l'arcade dentaire.

La force est transmise par un ressort (ou boucle). C'est la technique du fil vestibulaire ou arc incisif.

Il est utilisé pour corriger des profils d'arcades défectueux ou pour tenter de réduire des positions de proalvéolie d'arcade qu'elle soit maxillaire ou mandibulaire.

- Vérin

La force est transmise par un vérin à vis actionné par le propriétaire.

Ce vérin est soit soudé à des bagues : ce sont les écarteurs ou disjoncteurs, soit noyé dans une plaque acrylique : c'est la plaque de Hawley ou plaque fendue.

Les écarteurs ou disjoncteur sont principalement utilisés pour la correction des crocs convergents.

La plaque fendue est plutôt réservée à des corrections du maxillaire telles qu'un articulé incisif inversé, un non alignement de l'arcade incisive.

- Ressort spiroïde

La force est générée par un ressort spiroïde qui est placé soit en compression et qui se relâche lentement, soit en traction.

Placé en compression, il est le plus souvent destiné à vestibuler des incisives supérieures ou inférieures [44].

Placé en traction, il peut assurer la distorsion de la canine maxillaire. Les ressorts spiroïdes pourraient être utilisés dans ce cas, en remplacement des chaînettes élastiques. Il faudrait utiliser des ressorts spiroïdes fermés : Super Léger, Léger ou Medium à force constante (de la gamme Sentalloy, par exemple, cf. figure n°42).



**Figure n°42** : Ressorts fermés avec ou sans ligature de la gamme Sentalloy.

Les ressorts spiroïdes produisent des forces allant de 0,25 à 3 Newtons (25 à 300 grammes) (Ultra Léger : 0,25 N, Super Léger : 0,5 N, Léger : 1 N, Médium : 1,5 N, Fort : 2 N, Super Fort : 2,5 N, Rétraction Antérieure : 3 N).

L'avantage des ressorts spiroïdes est la production d'une force constante. L'inconvénient majeur à l'utilisation de ces ressorts en orthodontie canine est la nécessité de fixer des brackets sur les dents à leurs deux extrémités, pour assurer leur maintien.

Une nouvelle génération de ressort vient d'apparaître sur le marché (cf. figure n°43). Leur intérêt est la présence d'une large boucle à une extrémité permettant d'enchâsser une dent à l'intérieur. Ces ressorts peuvent produire des forces de 1 N, 1,5 N ou 2 N, marqués respectivement par une tâche bleue, jaune et rouge. Leur utilisation sera très intéressante, en remplacement d'une chaînette élastique, pour la correction de la mésioversion de la canine. Ils seront associés à un nouveau modèle de mini-vis orthodontiques (cf. p69).



**Figure n°43** : Ressort à boucle large à une extrémité, de la gamme Sentalloy.

- 1 : Boucle permettant le passage de la canine.
- 2 : Boucle permettant le passage de la tête de la mini-vis.
- 3 : Boucle permettant l'ancrage à un bracket.

## 1.2 Elastomères et résine

- Elastomères

On utilise des élastiques, des ligatures et des chaînettes élastiques.

Ces accessoires sont en latex, ce qui leur confère de meilleures propriétés que le caoutchouc. La force est transmise par un élastique qui est tendu entre deux ou plusieurs dents et qui restitue en se détendant la tension qui lui a été appliquée.

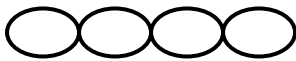Leur élasticité diminue cependant rapidement dans le milieu buccal. La force produite par une chaînette orthodontique décroît d'environ 50% en 24 heures [45]. Il faut vérifier régulièrement l'état de tension d'une chaînette élastique. Lorsque la chaînette est trop détendue, un maillon est supprimé.

Les chaînettes sont une succession de ligatures élastomériques. Elles sont tendues entre deux dents. Elles permettent notamment les mouvements de version.

Il existe plusieurs types de chaînettes qui se différencient par la taille des maillons, l'espace entre les maillons (entretoise : cf. figures n°44 et 45) et la couleur (notion de grammage). Elles possèdent une élasticité différente. Le choix de la chaînette sera adapté à l'intensité de la force souhaitée.



**Figure n°44** : Chaînette avec entretoise



**Figure n°45** : Chaînette sans entretoise

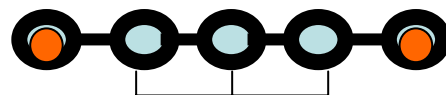
Il est indispensable de connaître la tension exercée par une chaînette élastique en fonction de son pourcentage d'élongation.

Le pourcentage d'élongation est égal à :  $(L_f - L_0) / L_0 \times 100$ .

$L_0$  représente la longueur initiale de la chaînette et  $L_f$  la longueur de la chaînette en charge.

La tension exercée par la chaînette dépend de deux facteurs : son pourcentage d'élongation et le nombre de maillons (ou anneaux, notés A) situés entre les deux maillons servant d'ancrage, à chaque extrémité (cf. figure n°46).

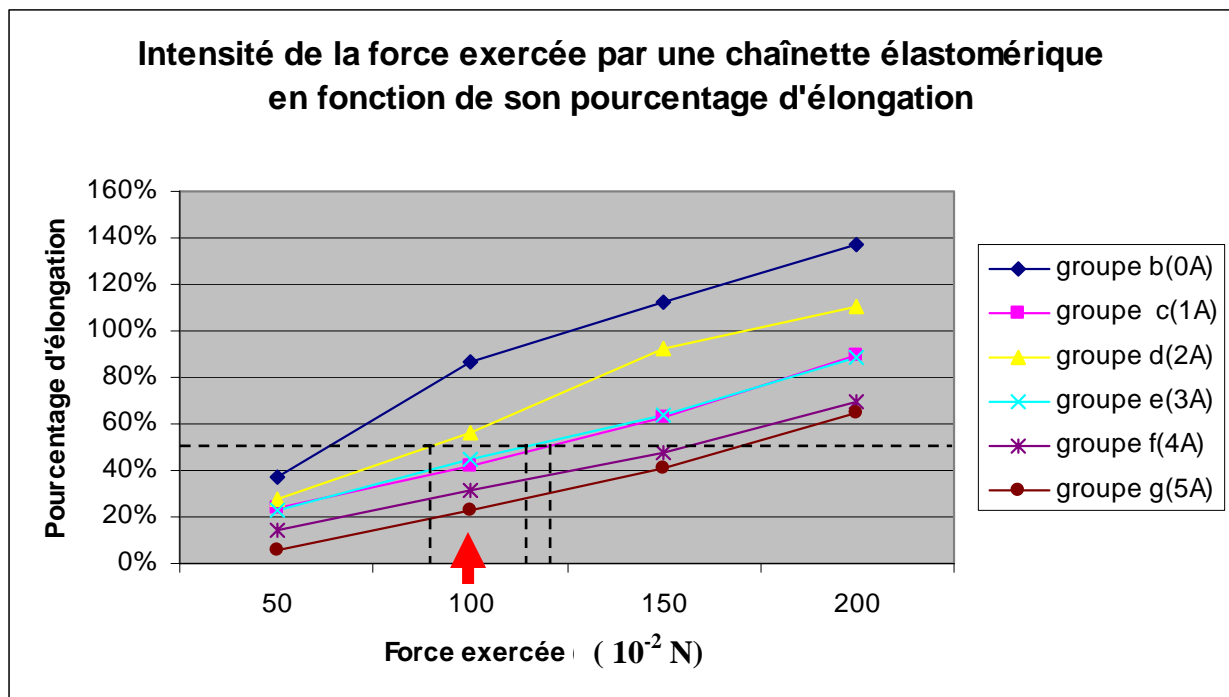
Groupe	Nombre de maillons intermédiaires
b	0
c	1
d	2
e	3
f	4
g	5



3 maillons ou anneaux intermédiaires (3A)

Exemple : chaînette appartenant au groupe e

**Tableau n°3** : Groupes des chaînettes élastiques étudiées.



**Figure n°46** : Intensité de la force exercée par une chaînette élastomérique en fonction de son pourcentage d'élongation.

La chaînette utilisée, dans l'étude, est une chaînette, médium, classique avec entretoises. L'intensité de la force exercée par la chaînette a été mesurée à l'aide d'un dynamomètre.

On remarque que la force exercée par la chaînette constituée par un nombre  $n$  de maillons, en fonction de son pourcentage d'élongation est presque linéaire.

Plus le pourcentage d'élongation est important, plus la force exercée par la chaînette est grande.

Pour un même pourcentage d'élongation, plus le nombre d'anneaux (A) ou maillons est grand, plus la force exercée par la chaînette est grande (exceptées les chaînettes constituées d'un seul maillon intermédiaire).

Exemple : Une chaînette est mise en tension entre le croc et le matériel d'arrimage. La chaînette comporte 4 maillons au total et donc deux maillons intermédiaires. La chaînette a été tendue telle que sa longueur en charge soit égale à 1,5 fois sa longueur initiale. Dans ce cas, le pourcentage d'élongation vaut 50%. La force exercée par la chaînette sera égale à environ 0,9 N (90 grammes).

Avec le recul des cas traités et les études réalisées [39, 40, 45], il apparaît que la tension exercée par une chaînette élastique afin de distaler une canine doit être comprise entre 0,5 N (50 grammes) et 1 N (100 grammes) et peut aller jusqu'à 1,5 N (150 grammes) lors de l'utilisation d'un ancrage squelettique. Ce graphique nous permet d'avoir une idée de la force exercée par la chaînette en fonction de son pourcentage d'élongation et du nombre de maillons qui la constitue.

Cette méthode est approximative et seule la mesure de la force exercée par la chaînette à l'aide d'un dynamomètre permet d'avoir une valeur exacte.



Les avantages des élastomères sont un faible coût, une facilité de mise en place, la rapidité des résultats et l'absence de prise d'empreinte.

Les inconvénients sont une fragilité et la production d'une force non constante (décroissante) [44].

- Plan incliné ou plan de glissement

Les plans inclinés sont fabriqués extemporanément par le vétérinaire à l'aide de résine autopolymérisante (exemple : ORTHORESINE ND). Ils sont utilisés pour des corrections légères

Dans cette technique, aucune force extérieure n'est nécessaire pour assurer le déplacement d'une dent car elle utilise uniquement la force naturelle générée par les mâchoires quand elles se placent en occlusion.

Pour dévier une dent, il suffit de la faire glisser contre un plan incliné qui va la canaliser lors de l'occlusion vers une position généralement plus vestibulaire. Ce plan incliné est fixé sur plusieurs dents de façon à avoir une assise suffisante qui lui évite d'être lui-même déplacé.

### 1.3 Cales progressives

Lors d'échecs avec les traitements orthodontiques « classiques », le praticien peut être amené à utiliser des techniques moins conventionnelles destinées dans le cas particulier de la mésioversion de la canine en contact avec l'incisive latérale à écarter ces deux dents de manière à recréer un espace incisive-canine physiologique.

Dans ce but, des cales sont placées entre l'incisive latérale et la canine supérieure à la manière d'un coin. Ces cales interdentaires en bois, de taille croissante, sont placées à intervalle régulier (cf. figure n°47). A la suite de la mise en place de chaque cale, l'espace s'ouvre légèrement et le déplacement obtenu est figé par une contention en résine après le retrait de la cale. Après deux à trois semaines, la contention est retirée et une nouvelle cale plus importante est placée. A chaque mise en place d'une nouvelle cale on provoque une légère distorsion de la canine et malheureusement une mésioversion de l'incisive latérale qui est toutefois limitée en raison de son contact avec les autres incisives.

Ces cales en bois peuvent être remplacées par une vis conique que l'on insinue entre les dents.



**Figure n°47** : Cales en bois. Photo G. CAMY.

## 2- Matériaux utilisés comme éléments de prise

### 2.1 Alliages métalliques

On utilise des crochets, des brackets, des boutons, des bagues ou des vis orthodontiques afin de maintenir l'appareil.

Ces accessoires sont collés sur les dents ou vissés directement dans le maxillaire. On peut utiliser différents types de ciments de scellement : zinc phosphate, polycarboxylate, ciment à l'oxyde de zinc, ionomère de verre ou résine composite [13].

- Bracket

Les brackets permettent de solidariser l'arc ou la chaînette élastique à la dent.

- Crochet

Les crochets sont montés sur des brackets.

Ils jouent par exemple un rôle de support pour une chaînette élastomérique permettant la distorsion de la canine.

- Bouton

Les boutons peuvent être collés sur une dent incluse qui sera alors « tractée » par une chaînette élastomérique.

En orthodontie vétérinaire, les boutons sont souvent les plus utilisés car ils offrent certains avantages : plus mous et plus petits, ils dépassent moins de la dent et ont donc une meilleure tenue en bouche (cf. figures n°48, 49, 50). De plus, ils sont mieux adaptés aux dents de chien qui présentent une faible surface dentaire. Enfin, ils sont peu coûteux.



**Photo n°48** : Boutons linguaux avec une base plate à coller, rectangulaire. Pour incisives.



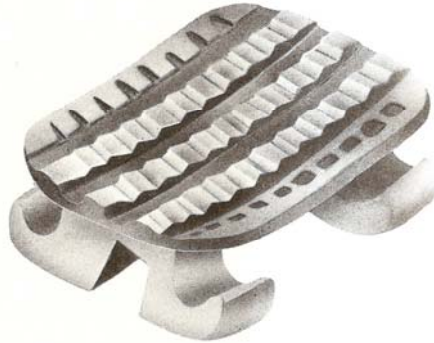
**Photo n°49** : Boutons linguaux avec base plate à coller, convexe. Pour canines et prémolaires.



**Photo n°50** : Crochet lingual double avec base plate munie de treillis à coller. Pour accrocher simultanément plusieurs élastiques ou ressorts spiroïdes.

Les boutons avec une base convexe sont les plus utilisés, car ils sont mieux adaptés à l'anatomie des dents des chiens.

L'intrados d'un bouton orthodontique est la surface collée sur l'émail de la dent. Il est intéressant de remarquer le relief de l'intrados d'un bouton qui assure une bonne fixation. Certaines surfaces au relief particulier permettent une fixation encore plus forte (cf. figure n°51).



**Figure n°51** : Intrados du bouton constitué de bandes dentelées alternant avec de profonds sillons assurant une résistance mécanique maximale.

- Bague

Les bagues sont ajustées à la forme et à la taille des dents servant d'ancrage. Il existe des bagues métalliques et des bagues en résine.

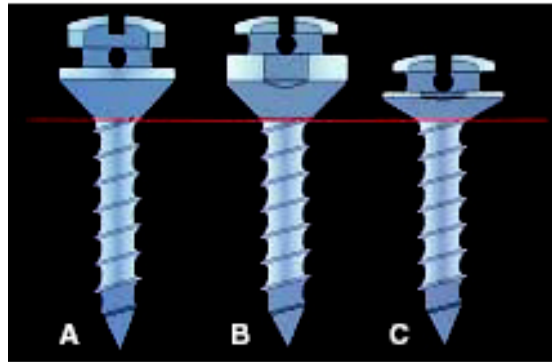
- Mini-vis orthodontique (ou « spider screw ») [46, 47]

Les mini-vis sont des vis orthodontiques permettant de constituer des appuis de traction pour corriger les malpositions dentaires.

Les mini-vis orthodontiques sont constituées de Titane. Le titane est un élément chimique métallique. C'est un métal de transition léger, résistant, d'un aspect blanc métallique, qui résiste à la corrosion.

Les mini-vis présentent plusieurs avantages : la formation d'un ancrage squelettique, un coût peu élevé, une petite taille, une mise en place relativement simple, une activation immédiate et une bonne tolérance par le patient.

Ce micro-implant squelettique est une vis auto-taraudeuse, à usage unique, disponible en emballage stérile. Plusieurs modèles existent. Les variations concernent le diamètre, la longueur du corps, la longueur du collier (ou épaulement) et la forme de la tête (cf. figure n°52 et annexe 5 : Mini-vis orthodontique de la gamme ANCOTEK).



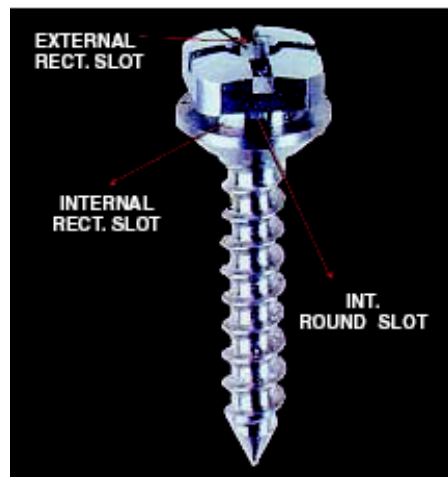
**Figure n°52** : Différents profils de mini-vis orthodontiques [46].

A : Tête épaisse et collier de longueur intermédiaire

B : Tête fine et collier long

























C : Tête fine et collier court

Les mini-vis utilisées pour la correction de la mésioversion sont celles à empreinte hexagonale externe et cruciforme interne (cf. figure n°53). La tête cruciforme est percée à une hauteur de 2,5mm.



**Figure n°53** : Vis d'ancrage orthodontique à empreinte hexagonale externe et cruciforme interne [46].


Il existe trois diamètres de vis pour une même forme de tête pour s'adapter au mieux aux tissus mous environnants d'épaisseur variable : 1,2 mm ; 1,5 mm ; 2 mm. Les vis utilisées pour corriger la correction de la mésioversion de la canine chez le Shetland ont un diamètre de 1,5 mm. La longueur de la vis choisie est toujours de 7 mm. Ensuite, reste à choisir la longueur de l'épaulement : 1,5 mm ou 2,5 mm (cf. figure n°54). Ce choix dépendra du site de forage utilisé. Ces mini-vis sont utilisées en association avec des chaînettes élastiques.

	diamètre	anodisation	épaulement	longueur	référence
	1.2 mm		1.5 mm	7 mm	OV1.2L7H1
	1.2 mm		1.5 mm	9 mm	OV1.2L9H1
	1.2 mm		1.5 mm	11 mm	OV1.2L11H1
	1.2 mm		2.5 mm	7 mm	OV1.2L7H2
	1.2 mm		2.5 mm	9 mm	OV1.2L9H2
	1.2 mm		2.5 mm	11 mm	OV1.2L11H2
	1.5 mm		1.5 mm	7 mm	<u>OV1.5L7H1</u>
	1.5 mm		1.5 mm	9 mm	OV1.5L9H1
	1.5 mm		1.5 mm	11 mm	OV1.5L11H1
	1.5 mm		2.5 mm	7 mm	<u>OV1.5L7H2</u>
	1.5 mm		2.5 mm	9 mm	OV1.5L9H2
	1.5 mm		2.5 mm	11 mm	OV1.5L11H2
	2 mm		1.5 mm	7 mm	OV2L7H1
	2 mm		1.5 mm	9 mm	OV2L9H1
	2 mm		1.5 mm	11 mm	OV2L11H1
	2 mm		2.5 mm	7 mm	OV2L7H2
	2 mm		2.5 mm	9 mm	OV2L9H2
	2 mm		2.5 mm	11 mm	OV2L11H2

**Figure n°54** : Présentation des différents modèles de vis à tête cruciforme percée de la gamme ANCOTEK. Les références soulignées en rouge sont celles des vis utilisées lors de la correction de la mésioversion de la canine chez le Shetland.

Ces vis sont suffisamment petites pour éviter l'irritation des tissus mous environnants mais suffisamment épaisses pour l'application de forces orthodontiques. Il est évident que les paramètres des vis choisies varient en fonction de la race du chien traité.

Un nouveau modèle de mini-vis à associer à la nouvelle génération de ressort à boucle large vient d'être conçu (cf. figures n°43 et n°55). Ces nouveaux matériels pourront bientôt être utilisés pour corriger la mésioversion de la canine.



**Figure n°55** : Nouvelle génération de mini-vis à associer à des ressorts à boucle large.

## 2.2 Plastiques

Les résines acryliques sont largement utilisées en orthodontie, principalement pour fabriquer la plaque support de l'appareil.

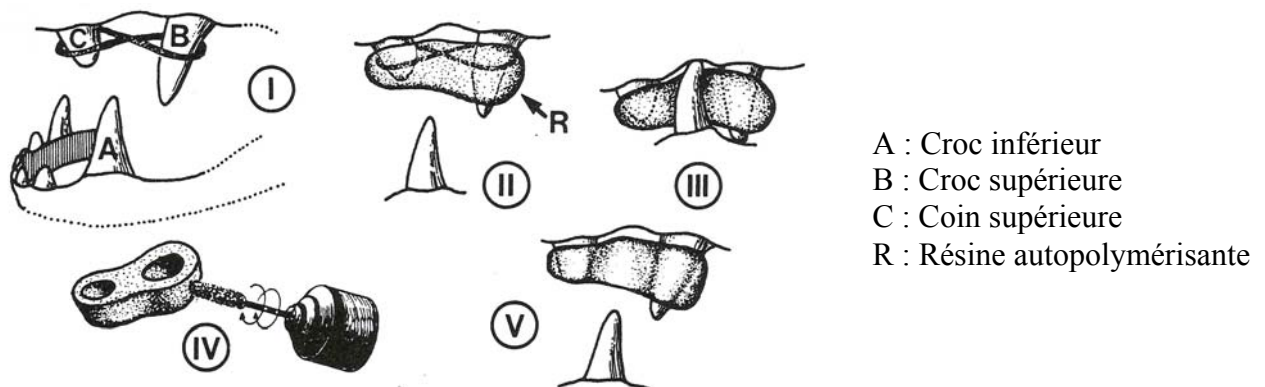
Il s'agit en fait d'un polymère poly(méthylmétacrylate) provenant de la polymérisation de monomères de méthylmétacrylate. La réaction de polymérisation peut être déclenchée, en présence d'un initiateur, par la chaleur ou la réaction chimique. Cette réaction est exothermique et s'accompagne d'une contraction volumétrique importante. On peut modifier ces polymères par ajout d'autres substances ou par ajout d'autres monomères. Il existe donc de nombreux types d'acryliques avec des propriétés différentes. Habituellement, on utilise du méthylmétacrylate pour les infrastructures. La réaction de polymérisation est incomplète et il subsiste des monomères libres qui peuvent être responsables de réactions toxiques et allergiques. Ce phénomène ajouté au caractère exothermique de la réaction rend l'utilisation directe en bouche de certaines résines déconseillée.

La résine ORTHORESINE<sup>ND</sup> a la particularité d'être peu exothermique et non toxique (Laboratoire DETRAY-DENTSPLY) et peut donc être utilisée directement en bouche.

- Plaque support d'une plaque fendue (ou plaque de Hawley, cf. p61)
- Résine permettant la contention

Ces résines sont utilisées lors de la phase de contention qui suit un traitement orthodontique. Elles sont notamment employées lors de la correction de la mésioversion de la canine avec l'utilisation de cales progressives.

Plusieurs étapes sont nécessaires à la réalisation d'une résine de contention (cf. figure n°56).



I : Un fil de prothèse  $\frac{1}{2}$  jonc nickel-chrome est placé en 8 autour de la canine supérieure et du coin.

II : Le fil ainsi que les deux dents supérieures sont « noyés » dans un bloc encore pâteux de résine autopolymérisante.

III : La mâchoire est mise en occlusion forcée de façon à ce que la canine inférieure marque son emplacement naturel dans la résine encore molle.

IV : Dès que la résine est dure (quelques minutes), le bloc est retiré et les excès de résine sont enlevés par ponçage avec un tour. L'ensemble est ensuite poli.

V : La résine est scellée aux dents à l'aide d'un ciment de prothèse type Keta-cem.

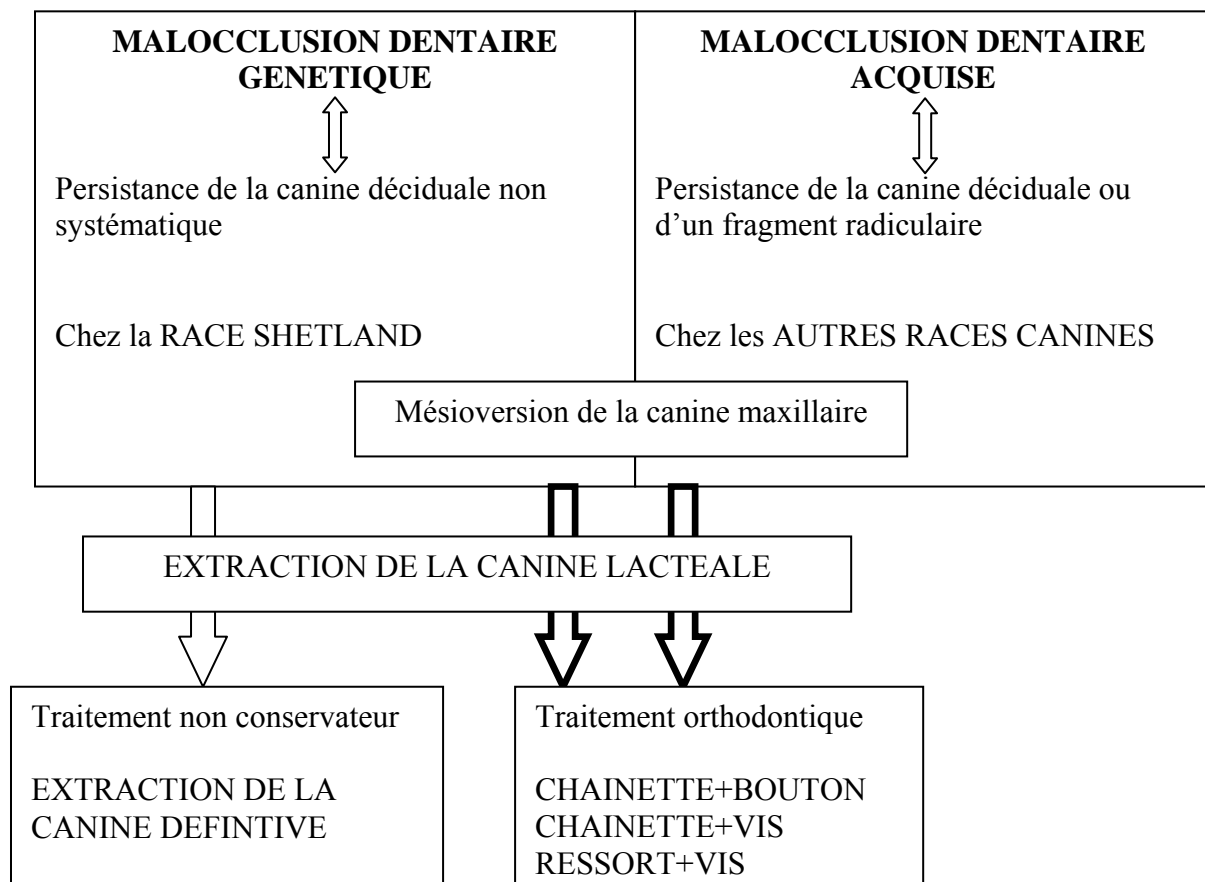
**Figure n°56** : Contention par une résine [44].

# **4<sup>ème</sup> PARTIE**

## **Démarches thérapeutiques**

Aux vues des conséquences de la mésioversion de la canine maxillaire, celle-ci justifie le plus souvent un traitement. Les options thérapeutiques sont l'extraction dentaire ou la correction orthodontique associée au retrait de l'animal de la reproduction en cas d'anomalie héréditaire.

Cette malocclusion est souvent associée à la persistance des dents lactéales, dans ce cas, l'extraction des dents lactéales doit être réalisée dans un premier temps. L'extraction des dents lactéales ne permet pas en général, la récupération d'une occlusion normale, il faudra alors envisager de réaliser un des traitements cités précédemment (cf. figure n°57).



**Figure n°57** : Récapitulatif de la démarche diagnostique et thérapeutique concernant la mésioversion de la canine maxillaire.



## I) **Orthodontie préventive**

L'orthodontie préventive consiste en l'éradication de la cause d'apparition des malocclusions quand c'est possible [32].

### 1- Définition

L'orthodontie préventive, encore appelée « orthodontie interceptive », a pour but d'interférer avec les phénomènes de croissance des mâchoires par l'extraction précoce et systématique des dents lactéales.

Elle consiste en l'élimination de toutes les conditions présentes ou potentielles qui obligeraient les dents à avoir des interactions les unes sur les autres. C'est une véritable extraction en série qui permet aux mâchoires supérieure et inférieure de ne subir aucune autre influence que génétique pendant leur développement et leur croissance [32].

En principe, cette extraction dentaire n'influence pas le développement des malocclusions d'origine génétique [44]. C'est pourquoi, s'il est prouvé que la malocclusion est d'origine génétique, le vétérinaire est dans l'obligation d'informer le propriétaire que ce caractère génétique est transmissible et qu'il faut cesser toute activité reproductrice de l'animal.

### 2- Application pratique : extractions des canines maxillaires lactéales

Dans la pratique, lorsque toutes les dents de lait sont présentes et que les dents permanentes commencent à poindre à travers la gencive, l'examen de l'occlusion déterminera le choix ou non de l'extraction des dents de lait avant leur chute naturelle.

Les dents déciduales sont extraites rapidement s'il existe un risque potentiel de malocclusion. La croissance des mâchoires ne rencontrera alors aucune barrière mécanique à son expression génétique.

L'extraction est systématiquement proposée chez les jeunes chiens de plus de 7 mois dont les canines de lait ne sont pas tombées seules, et sont donc susceptibles d'entraîner des malpositions des canines définitives.

Dans tous les cas, l'extraction des dents lactéales doit être proposée dès que la dent définitive a atteint les deux tiers de la dent lactéale et peut être proposée, à but prophylactique, dès que la canine définitive commence son éruption.

#### **2.1 Âge de l'animal**

Il est préférable d'attendre que la dent définitive ait amorcé son éruption avant d'extraire la dent de lait correspondante [48].

Si la dent définitive n'est pas apparente, une radiographie est nécessaire pour évaluer la position et le stade de développement de celle-ci.

Avant l'âge de 4 mois, il est conseillé d'éviter d'introduire l'élévateur entre la dent déciduale et la dent définitive, car cela peut entraîner des lésions de la cellule mère de la lignée des améloblastes avec ultérieurement des défauts de l'émail sur la dent définitive [48].

## 2.2 Anesthésies générale et locale

Une anesthésie locale est associée à une anesthésie générale. En effet, l'extraction des canines déciduales est douloureuse du fait de l'importance de leur volume radiculaire.

L'extraction dentaire est un acte relativement court, la durée de l'anesthésie générale ne doit pas être longue.

- Anesthésie générale

Dans un premier temps, une voie veineuse est posée.

Deux protocoles anesthésiques ont été établis avec l'infirmière anesthésiste de l'ENVT. Ils permettent une anesthésie générale de courte durée associée à une bonne analgésie. Le choix dépendra des préférences du vétérinaire.

### Protocole 1

- Prémédication : acépromazine (VETRANQUIL<sup>ND</sup>) à 0,05 mg/kg en intraveineux (IV).
- Analgésie : morphine : 0,1 mg/kg, IV. La morphine permet à la fois la potentialisation des agents anesthésiants et une bonne analgésie.
- Induction : propofol (RAPINOVET<sup>ND</sup>) à 4 mg/kg en IV.

### Protocole 2

- Prémédication et Analgésie : butorphanol (BUTORPHANOL<sup>ND</sup> 1%) à la posologie de 0,2 mg/kg (=0,2 mL/10kg), IV.
- Induction : médétomidine (DOMITOR<sup>ND</sup>) à la posologie de 10 mg/kg (=0,05 mL/10kg), IV.

A la fin de l'intervention, le réveil peut être accéléré en injectant de l'atipamézole (ANTISEDAN<sup>ND</sup>) en quantité équivalente à celle du DOMITOR<sup>ND</sup>. Le réveil aura lieu quelques minutes après l'injection (environ 5 minutes).

- Anesthésie locale

L'anesthésie locale est obtenue grâce à l'injection par voie locale de lidocaïne ou d'articaïne adrénalinée. Les produits utilisés sont respectivement : XYLOCAINE<sup>ND</sup> à 2% ou SEPTANEST ADRENALINEE au 1/200.000<sup>ND</sup>. Il faut préférer un dérivé adrénaliné pour renforcer l'effet antalgique et diminuer le saignement. En effet, l'association d'un vasoconstricteur et d'un anesthésique local a pour but de diminuer la diffusion systémique de ce dernier. Les effets indésirables sont ainsi diminués, la durée et la puissance de l'anesthésie locale sont augmentées et les hémorragies diminuées.

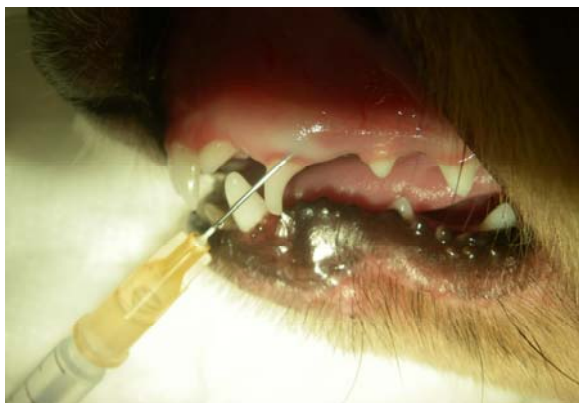L'injection est réalisée à l'aide d'une seringue dentaire à « carpules » (cf. figure n°58) ou d'une aiguille orange 25G montée sur une seringue de 1 mL (cf. figures n°59, 60, 61). Une cartouche contenant un millilitre de SEPTANEST ADRENALINEE au 1/200 000 est chargée dans la seringue dentaire à « carpules ».



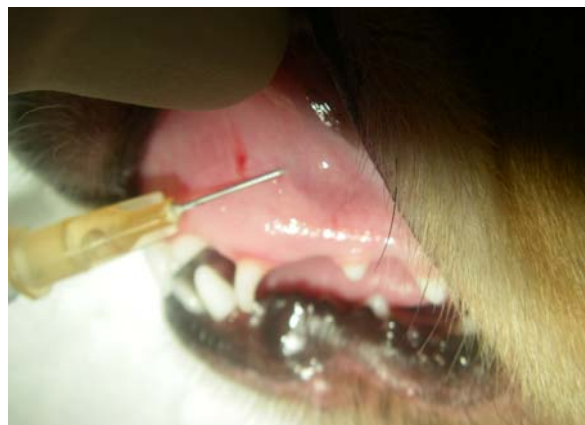**Figure n°58** : Seringue classique à aspiration manuelle à anneau.

Les injections ont été réalisées en trois sites [49] :

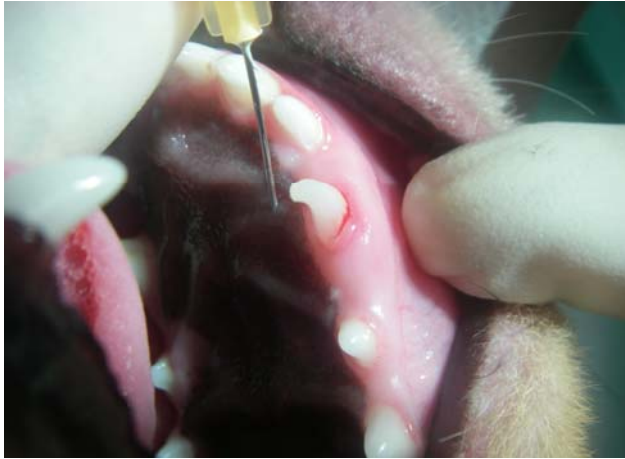- anesthésie intra-ligamentaire (cf. figure n°59) : l'injection intra-ligamentaire d'environ 0,2 mL de produit, quelque soit le poids de l'animal, avec une aiguille (25G, 9 mm) biseau tourné vers l'os doit être lente. Elle assure la perte de sensibilité du ligament ; un blanchissement de la zone est visible lors de l'injection. Cette injection douloureuse doit être précédée d'une injection gingivale ;
- anesthésie intra-gingivale (cf. figure n°60) : l'injection est réalisée dans la gencive marginale. Au fur et à mesure de l'infiltration, la gencive blanchit et permet la visualisation de la progression de l'anesthésique. Elle permet l'anesthésie de la pulpe de la canine, de tout l'os environnant (vestibulaire et palatin) et de la gencive vestibulaire ;
- anesthésie locale palatine (cf. figures n°61, 62) : enfin l'anesthésie palatine est réalisée en injectant environ 0,2 mL de produit. L'aiguille ne doit pas être enfoncée profondément (environ 1,5 mm). Le biseau de l'aiguille est orienté vers le palais. Elle permet l'anesthésie de la gencive palatine et de l'os palatin.



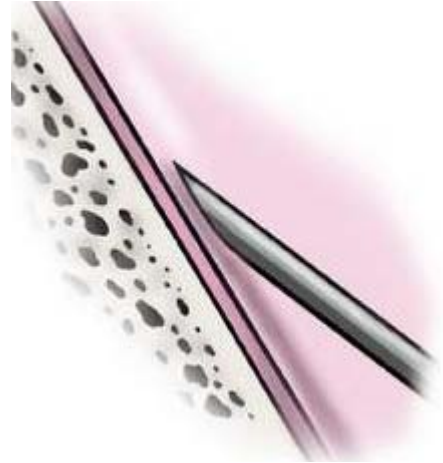
**Figure n°59** : Anesthésie intra-ligamentaire.



**Figure n°60** : Anesthésie intra-gingivale.



**Figure n°61** : Anesthésie palatine.

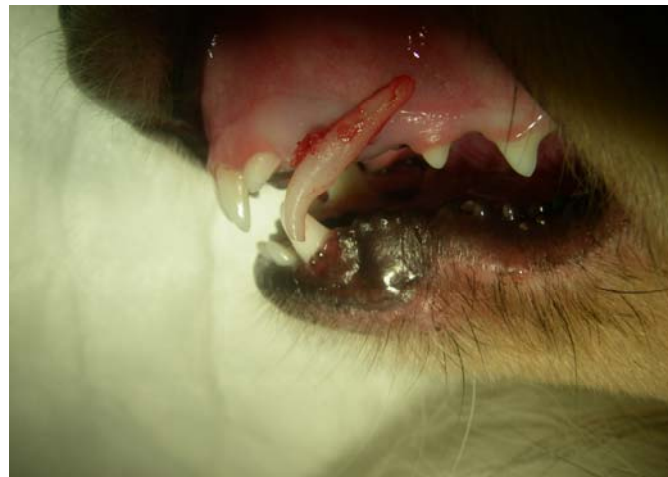

**Figure n°62** : Orientation correcte du biseau lors d'injection intra-palatine [51].

Quelques minutes après les injections d'articaïne adrénalinée, l'extraction peut commencer.

### **2.3 Extraction**

Rappelons que la canine de lait est une dent monoradiculée, que sa racine est 1,5 à 2 fois plus grande que la couronne et que celle-ci est courbée (cf. figures n°63 et 64).



**Figure n°63** : « Reconstitution » de la localisation de la canine de lait en place.

Il existe deux techniques d'extraction : une technique d'extraction fermée et une technique d'extraction ouverte [50].

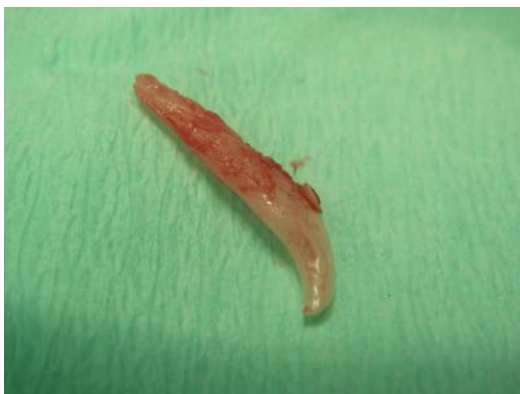- Technique d'extraction fermée

L'extraction est réalisée en plusieurs étapes, le but étant de réaliser une extraction la moins traumatisante possible (cf. figure n°65).

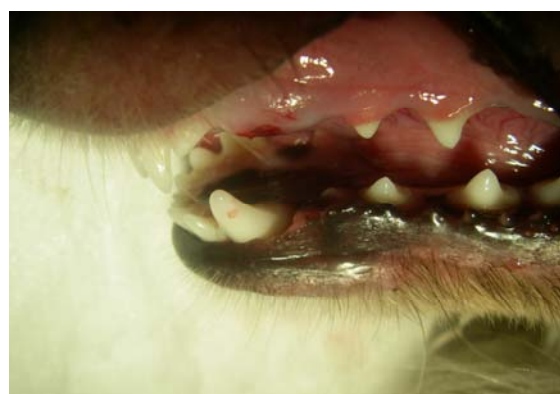
Dans un premier temps, l'insertion d'un syndesmotome entre la racine de la dent et l'os alvéolaire permet de détruire le ligament alvéolo-dentaire. Les instruments doivent être orientés vers l'apex de la racine.

Dans un second temps, un luxateur-élévateur assure la luxation de la dent en effectuant de petits mouvements de rotation autour de la racine et plus particulièrement sur les surfaces vestibulaires et palatines de la racine dans le sens antihoraire. Il faut éviter d'insister avec les luxateurs entre la dent déciduale et la dent définitive.

Enfin, il ne reste plus qu'à cueillir la dent lactéale à l'aide d'un davier.



**Figure n°64** : Canine lactéale extraite.



**Figure n°65** : Aspect du site après extraction.

La technique d'extraction fermée, plus simple, donne en général de bons résultats et est donc la technique utilisée le plus couramment.

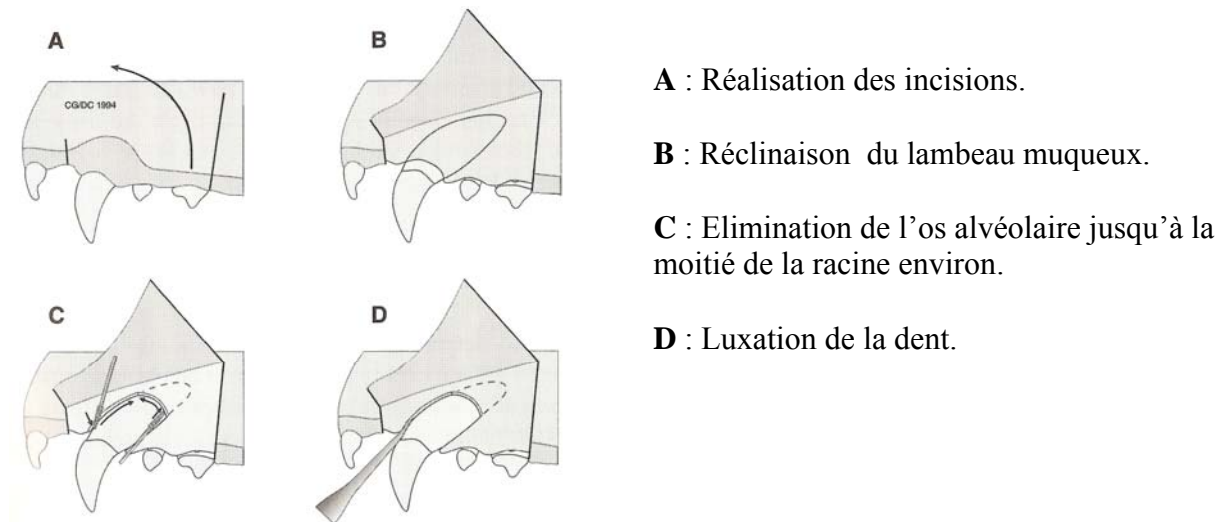
- Technique d'extraction ouverte

Cette technique facilite l'extraction de la canine lactéale maxillaire et limite les risques de fracture radiculaire car la racine de la dent à extraire est visible [50] (cf. figure n°66).

Deux incisions sont réalisées, la première rostralement à la canine lactéale et la deuxième caudalement à la deuxième prémolaire. Un lambeau muqueux s'étendant de la face rostrale de la canine déciduale à la face caudale de la deuxième prémolaire peut ainsi être relevé. L'os alvéolaire recouvrant la racine de la canine lactéale est éliminé à l'aide d'une fraise boule diamantée. L'irrigation doit être importante et il faut faire attention à ne pas léser la racine située dessous.

Remarque : des radiographies pré-opératoires peuvent être utiles surtout lorsqu'une résorption partielle de la racine de la dent lactéale est suspectée.

La dent de lait est luxée à l'aide d'un étroit élévateur ou luxateur inséré entre la racine et l'os alvéolaire. Les instruments ne doivent pas être insérés entre la dent déciduale et la dent définitive. Pour finir, le lambeau est remplacé et suturé.



**Figure n°66** : Technique d'extraction ouverte pour la canine maxillaire gauche [50].

Ces techniques peuvent être utilisées pour extraire les canines définitives. Le principe est identique.

### 3- Complications

Bien que l'extraction des dents de lait soit devenue un acte plutôt routinier, elle peut avoir des conséquences fâcheuses.

Les dents de lait sont longues et fines, et les parois du canal pulpaire sont étroites (volume important de la chambre pulpaire). Leur extraction nécessite calme et patience, de façon à ne pas provoquer de fracture du collet de la dent ni à endommager les bourgeons des dents définitives [50]. S'il y a fracture, l'extraction de la racine est impérative. Durant cet acte, la lésion des bourgeons dentaires peut entraîner une dysplasie localisée de l'émail.

Remarque : d'autres mesures font partie de l'orthodontie préventive. Ainsi, lors d'hypertrophie linguale ou d'interposition linguale permanente chez le chiot, il faut s'attendre à une vestibulo-version précoce des incisives mandibulaires ; dans ce cas, la glossotomie losangique médiane permet de l'éviter.

### 4- Conclusion

Il est important de réaliser l'extraction de la canine déciduale le plus rapidement possible si un risque de malocclusion est suspecté. En effet, plus l'extraction est tardive, plus les conséquences de la mésioversion seront grandes et plus la correction sera longue et difficile.

L'extraction de la dent déciduale, souvent tardive, ne permet pas le plus souvent un rétablissement de l'occlusion normale, une correction orthodontique est donc nécessaire.

## II) Orthodontie corrective

### 1- Etapas d'un traitement orthodontique

L'orthodontie corrective permet la correction des malocclusions grâce à un traitement orthodontique. Dans ce cas, l'intégrité de la dent est conservée.

Un traitement orthodontique comporte plusieurs étapes : mise en place de l'appareil orthodontique, activation et contention.

#### 1.1 Mise en place et activation de l'appareil orthodontique

L'animal et les surfaces dentaires doivent être préparés pour accueillir l'appareil orthodontique.

- **Préparation**

- Préparation de l'animal

L'animal doit être à jeun en vue d'une anesthésie générale. La tranquillisation de l'animal est indispensable à la réalisation d'une bonne empreinte si nécessaire et également à la mise en place de l'appareil. Elle doit également limiter les phénomènes de salivation qui gênent la fixation des éléments de l'appareil.

Nous pouvons utiliser de l'atropine (Atropine 0,025% AGUETTANT<sup>ND</sup>) chez le chien à la dose de 0,025 à 0,05 mg/kg en injection sous-cutanée quelques minutes avant l'anesthésie ou en injection intraveineuse en cours d'anesthésie. Elle est contre-indiquée lors de glaucome.

Nous pouvons également utiliser du glycopyrrolate (ROBINUL<sup>ND</sup>) à la dose de 0,01 mg/kg en injection intraveineuse quelques minutes avant l'anesthésie, ou à la dose de 0,01 à 0,02 mg/kg en injection sous-cutanée ou intramusculaire 15 à 30 minutes avant l'anesthésie. L'injection de glycopyrrolate est déconseillée chez les femelles gestantes.

Une astuce permet d'éviter l'utilisation d'anticholinergique. Il suffit de placer un boudin de papier absorbant transversalement aux mâchoires de l'animal, qui s'appuie sur ses molaires. Ce boudin joue le rôle de cale en maintenant la gueule du chien ouverte et absorbe en même temps les sécrétions salivaires produites.

Actuellement, l'induction de choix est réalisée avec un  $\alpha_2$ -agoniste : la métédomidine (DOMITOR<sup>ND</sup>). L'idéal est de l'utiliser à des doses inférieures (les doses sont environ divisées par deux) à celles préconisées par le fabricant, en injection intraveineuse. Par exemple, la tranquillisation d'un chien de 20 kg nécessite l'injection intraveineuse de 0,3 à 0,4 mL de DOMITOR<sup>ND</sup>.

C'est un sédatif à propriétés analgésiques et myorelaxantes. Il est mydriatique et réduit la production salivaire. Il est également émétisant et peut provoquer une bradycardie voire des blocs auriculo-ventriculaires. Il ne faut pas l'utiliser chez les femelles gestantes et il faut diminuer la dose chez les insuffisants rénaux ou hépatiques. Toute cardiopathie décompensée est une contre-indication majeure à son utilisation du fait de son effet hypotenseur marqué.

Il existe un antagoniste spécifique : l'atipamézole (ANTISEDAN<sup>ND</sup>) qui s'utilise pour provoquer le réveil en 5 à 10 minutes en injectant en intramusculaire chez le chien le même volume que celui de DOMITOR<sup>ND</sup> injecté. L'injection d'ANTISEDAN<sup>ND</sup> doit être effectuée au minimum 30 minutes après l'injection de DOMITOR<sup>ND</sup>.

L'animal pourra être intubé, en effet, la présence d'une sonde endo-trachéale ne gêne ni la prise d'empreinte, ni la préparation de la bouche et la pose de l'appareil mais évite l'inhalation de substances diverses, d'eau et de salive.

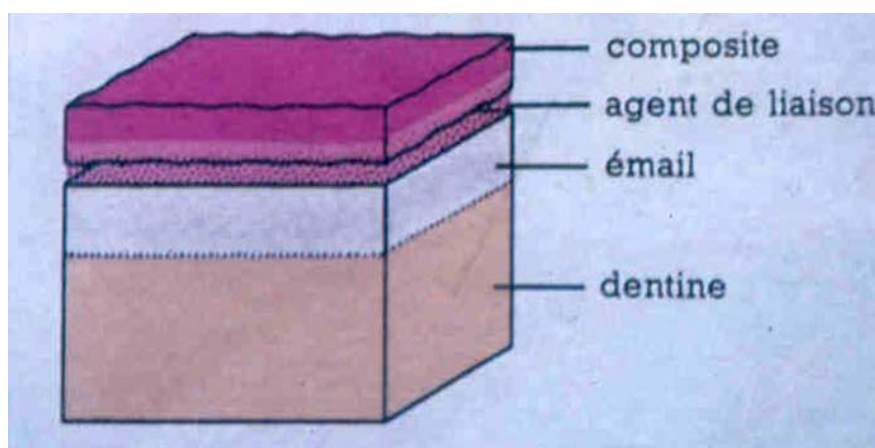
La présence du propriétaire de l'animal est fortement conseillée durant l'intervention. Le chien ainsi rassuré par son maître conservera un meilleur souvenir de cette première séance d'orthodontie.

➤ Préparation des dents pour la fixation de l'appareil

Dans la majorité des cas, un traitement orthodontique nécessite la réalisation d'un modèle en plâtre des arcades dentaires obtenues grâce à des moulages. C'est sur ce modèle que le prothésiste va fabriquer l'appareil qui servira à traiter la malocclusion. Les différentes techniques permettant la correction de la mésioversion de la canine supérieure ne nécessite pas de moulage en plâtre.

Avant la pose de tout appareil, les dents doivent être préparées afin de recevoir la substance de collage. Les dents doivent être propres, débarrassées de la moindre trace de tartre ou de plaque dentaire grâce à un détartrage suivi d'un polissage avec une pâte contenant de la pierre ponce fluorée.

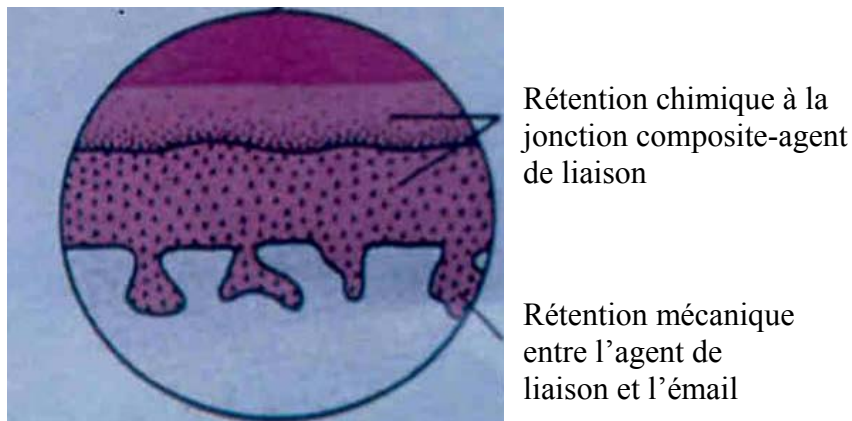
Une rétention chimique est toujours utilisée pour permettre la fixation de l'appareil. Elle nécessite l'emploi d'un agent de liaison à basse viscosité qui réalise une réaction chimique avec le composite de même parenté moléculaire (cf. figure n°67). Cet agent de liaison est encore appelé « bonding ».



**Figure n°67** : Représentation schématique des différentes couches du matériel de collage [51].

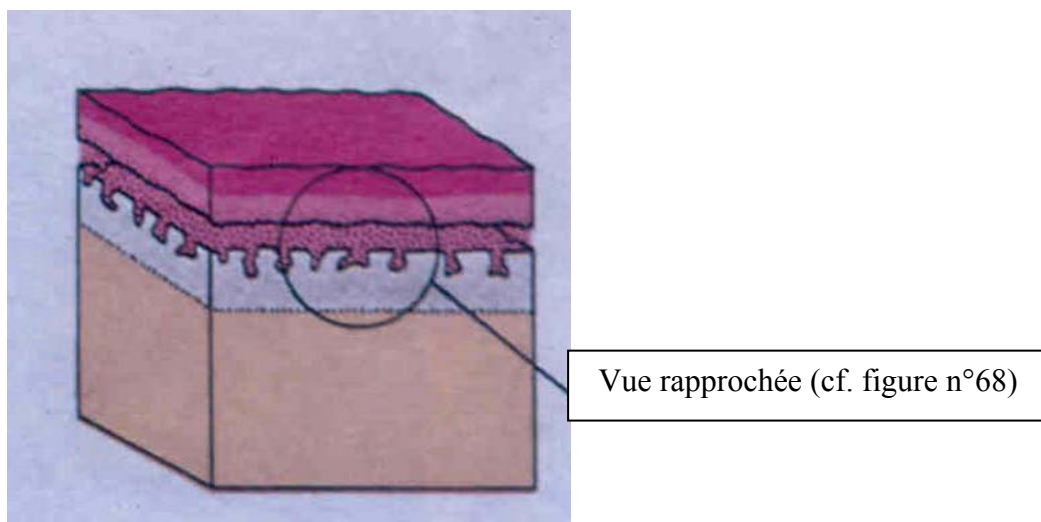


Afin d'assurer la solidité et la durabilité de la fixation de l'appareil, l'émail peut subir un autre traitement : c'est le « mordantage » ou « etching ». Le but du mordantage est de rendre la surface amélaire rugueuse. Il consiste à préparer l'émail dentaire, initialement lisse à recevoir un composite de collage d'appareil orthodontique. Il assure ainsi une rétention mécanique. De la même façon qu'en dentisterie humaine, l'acide orthophosphorique permet la réalisation du mordantage. Il est dosé le plus souvent à 30% mais parfois à 37% voire 38% selon les fabricants. L'acide attaque la surface de l'émail de façon sélective, en attaquant de préférence les zones les plus minéralisées de l'émail qui prend alors un aspect blanc crayeux et mat. Apparaissent alors des micro-cavités ou micro-anfractuosités qui servent à réaliser la rétention mécanique (cf. figure n°68).



**Figure n°68** : Schéma représentant les zones de rétention chimique et physique. Vue rapprochée [51].

L'association de la rétention mécanique (agent de liaison-émail mordancé) et de la rétention chimique (agent de liaison-composite) permet l'obtention d'une adhérence d'excellente qualité entre la dent et les matériaux (cf. figure n°69).



**Figure n°69** : Schéma représentant les zones de rétention chimique et physique [51].

Pour ne pas perdre le bénéfice de cette préparation à la fixation de l'appareil, il est essentiel après le mordantage de soigner le rinçage et surtout le séchage des dents grâce notamment à l'usage d'une soufflette à air. En effet, le simple contact avec un film de mucus salivaire qui va occuper les sites de rétention à la place de l'agent de liaison rend ce traitement inefficace [51].

Il faut noter qu'en contre partie de ses avantages non négligeables, le mordantage augmente la porosité de l'émail et favorise les infiltrations et les colorations dentinaires liées à la faible hygiène buccale des animaux traités.

On réservera donc ce traitement à des cas pour lesquels une fixation de l'appareil particulièrement résistante est souhaitée, en éliminant les considérations esthétiques concernant l'altération éventuelle de couleur des dents [44].

Ce procédé sera utilisé pour assurer une fixation suffisante de l'élément servant de prise (bracket à crochet ou bouton orthodontique) lors de la correction de la mésioversion de la canine.

- **Scellement**

Les prothèses peuvent être scellées en bouche avec différents types de ciments [32] :

- type carboxylate (DURELON ND) ;
- type verre ionomère (FUJI ND) ;
- type composite (Super-Bond, cf. figure n°70).



**Figure n°70 :** Exemple de substances mises sur le marché permettant la préparation de l'émail et le collage.

Il faut fixer sur certaines dents le matériel utilisé comme élément de prise (exemple : bagues, brackets, ...). Le ciment de scellement fait le lien entre la dent et la bague par exemple. Il doit être utilisé en quantité adéquate afin de ne pas diminuer l'efficacité du mordantage.

La bague est maintenue immobile sur la dent, le temps que le ciment prenne. Après quelques minutes d'immobilité, l'excès de ciment est éliminé, la solidité du montage est testée : s'il est difficilement mobilisable, on considère le positionnement de la bague comme terminé ; si par contre il montre une certaine mobilité, la manipulation est répétée.

Il reste encore à installer le dispositif de traction : chaînette élastomérique ou ressort spiroïde, lors de la correction de la mésioversion de la canine maxillaire.

- **Activation (phase active)**

En général, les appareils sont mis en traction dès le lendemain de leur pose, c'est la phase active. Le rythme adopté sera variable d'un cas à l'autre et d'un appareil à l'autre.

Concernant les chaînettes élastiques ou les ressorts spiroïdes, ils sont mis en tension le jour même, entre la canine maxillaire et le bouton orthodontique ou la mini-vis orthodontique, lors de la correction de la mésioversion de la canine maxillaire.

## **1.2 Phase de contention**

A la suite de cette phase active, la contention, phase passive de consolidation alvéolaire, devrait normalement durer autant de temps que la phase active. En pratique, elle excède rarement quatre semaines.

La phase de contention est assurée tout simplement en maintenant l'appareil orthodontique en place sans l'activer dès que les dents ont atteint la position souhaitée.

Si la contention a été insuffisante, on peut s'attendre à une récurrence, c'est-à-dire à un retour de la dent traitée vers sa malposition d'origine. C'est l'effet ressort.

Remarque : cette phase est parfois inutile car une fois que les dents ont retrouvé leur position physiologique, l'emplacement de l'une par rapport aux autres, verrouille la position de l'ensemble. C'est souvent le cas, lors de la correction de la mésioversion de la canine maxillaire.

## **1.3 Dépose du montage**

A la suite de la phase de contention, l'appareil sera retiré par descellement des ciments (grâce aux ultra-sons, au davier, au burin, à la fraise, ...) ; l'émail sera nettoyé des traces de colle puis poli.

## 2- Techniques de correction de la mésioversion de la canine

Les techniques orthodontiques permettant la correction de cette malocclusion sont relativement faciles à mettre en œuvre. La prise d’empreinte n’est pas nécessaire.

Plusieurs méthodes sont à disposition pour permettre de corriger cette anomalie. La présentation de ces méthodes est réalisée de façon chronologique.

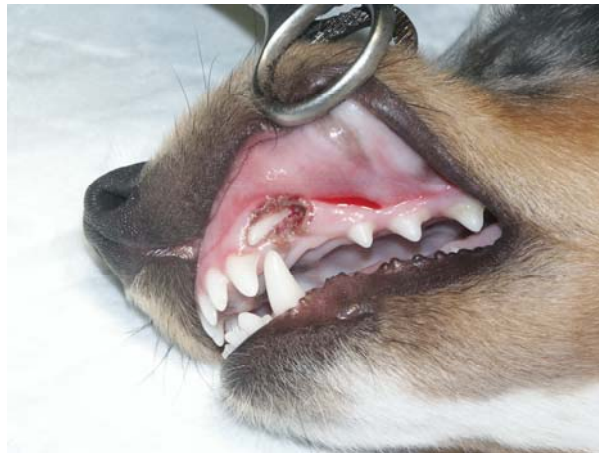### 2.1 Conditions de la réalisation du traitement orthodontique

Pour pouvoir mettre en œuvre les techniques orthodontiques décrites ultérieurement, il faut vérifier plusieurs points :

- 1) La canine est-elle accessible (non incluse) ?
- 2) La disto-version de la canine est-elle possible (la canine mandibulaire antagoniste ne verrouille-t-elle pas la position) ?

- Canine maxillaire incluse (cf. figure n°71)

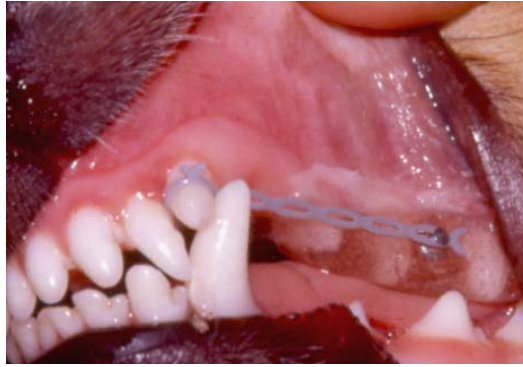Après l’extraction de la canine de lait lorsqu’elle persiste, il faut vérifier l’accessibilité de la canine supérieure. En effet, celle-ci est parfois incluse, il faut alors la dégager de la gencive à l’aide d’un bistouri électrique en cautérisant la gencive.



**Figure n°71** : Mésioversion et inclusion de la canine supérieure gauche, chez un Shetland. Observation du site après libération de la canine de la gencive grâce au bistouri électrique (Servotome). Photo G. CAMY.

- Contact prématuré entre les canines maxillaire et mandibulaire

Au début ou au cours du traitement orthodontique, le contact entre la canine mandibulaire antagoniste et la canine maxillaire peut verrouiller la position de la canine maxillaire (cf. figure n°72).

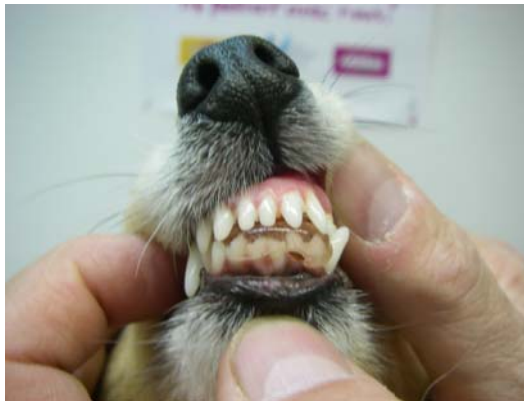

**Figure n°72** : Verrouillage de la position de la canine maxillaire par la canine mandibulaire.  
Photo G. CAMY.

Dans ce cas, une cale est mise en place afin de maintenir la bouche légèrement ouverte pour permettre le passage de la canine maxillaire.

Il existe deux techniques.

La première consiste à élaborer une gouttière de résine sur les incisives mandibulaires (cf. figure n°73). Le contact prématuré entre la résine et les incisives maxillaires aménage un espace entre les canines maxillaire et mandibulaire permettant le passage de la canine maxillaire.



**Figure n°73** : Gouttière résine sur les incisives mandibulaires.

La deuxième technique est utilisée uniquement lors de la présence d'une gouttière résine sur les prémolaires. Cette technique sera présentée dans le paragraphe correspondant (gouttière résine et chaînette élastique, p89).

## 2.2 Bracket ou bouton orthodontique et chaînette élastique

- Principe

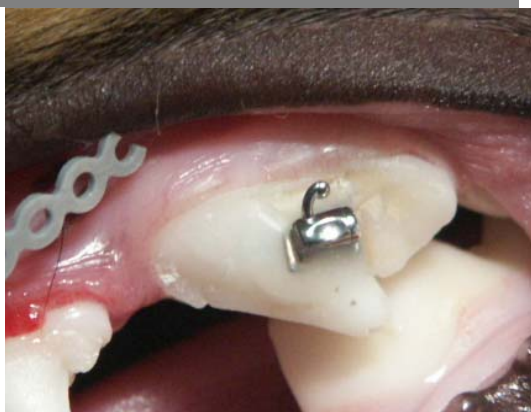Un bracket ou un bouton orthodontique est collé directement sur la face vestibulaire de la carnassière, puis une chaînette élastique est tendue entre le bracket et la canine à déplacer en position distale.

- Phase technique

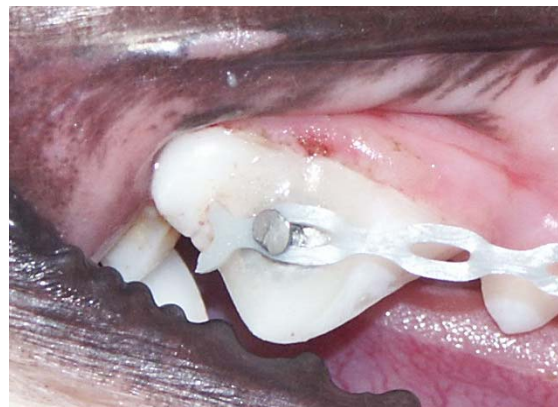Une fois l'animal endormi, la préparation des surfaces dentaires et la mise en place du matériel orthodontique sont effectuées.

La préparation de la surface vestibulaire de la carnassière correspond à un mordantage classique : application d'acide orthophosphorique à 30% pendant une minute, rinçage puis séchage. Dans ce cas, le mordantage est indispensable, la zone d'ancrage étant de petite taille.

Les matériels servant d'arrimage sont les brackets à crochet (cf. figure n°74) ou les boutons orthodontiques (cf. figure n°75).

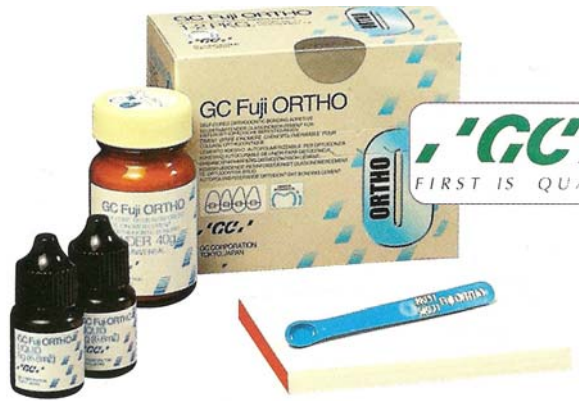

**Figure n°74** : Bracket à crochet.  
Photo G. CAMY.



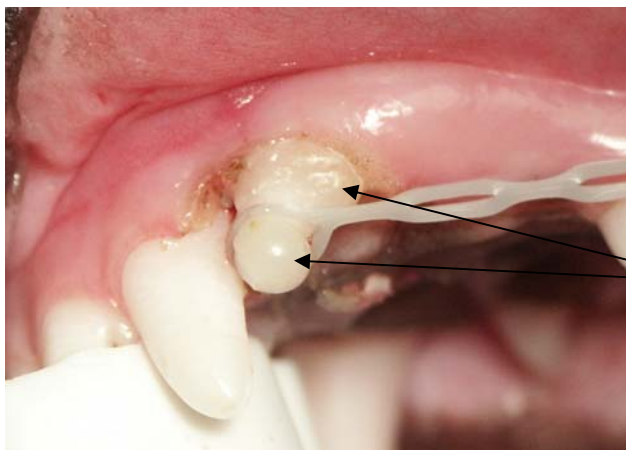
**Figure n°75** : Bouton orthodontique.  
Photo G. CAMY.

Le matériel servant de prise (bracket ou bouton orthodontique) est ensuite collé sur la carnassière. Le collage est réalisé à l'aide de verre ionomère photopolymérisable (Fuji Ortho LC : Light Curing, cf. figure n°76). Il faut placer une goutte de verre ionomère sur l'intrados du bracket, positionner le bracket sur la dent et photopolymériser.



**Figure n°76** : Matériel de collage – Fuji Ortho.

Après avoir placé le matériel servant de prise, la chaînette peut être mise en tension. La chaînette est tendue entre la cuspide de la canine et le bracket. Le premier maillon de la chaînette est passé autour du croc. Le dernier maillon est fixé sur le bracket à crochet ou sur le bouton orthodontique. Coté canine, le maillon de la chaînette est stabilisé par deux surcharges en verre ionomère qui encadrent l'élastique pour éviter un glissement apical ou coronaire (cf. figure n°77).

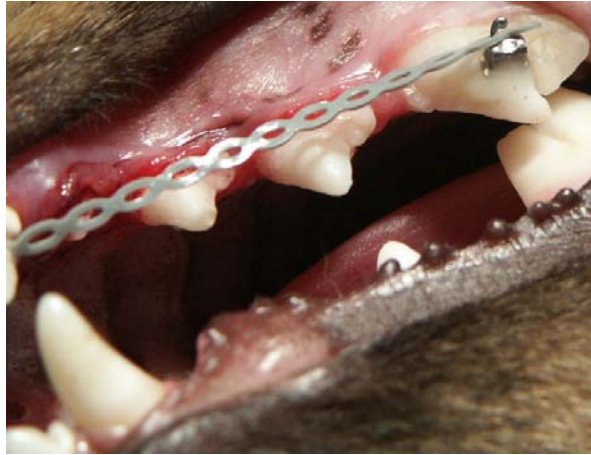

Deux surcharges en verre ionomère encadrent l'élastique.

**Figure n° 77** : Premier maillon de la chaînette fixé sur le croc avec du verre ionomère. Photo G. CAMY.

L'idéal est de placer le maillon le plus apicalement possible afin que l'intensité du moment de la force appliquée soit la plus grande.

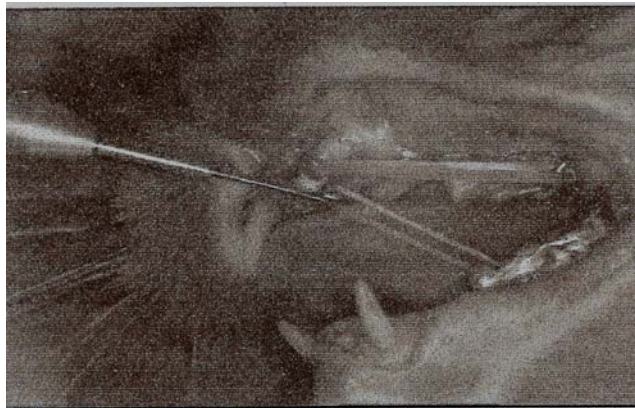
Le choix du maillon fixé sur le bouton est conditionné par la tension et donc la force souhaitée (cf. figure n°78). A cet effet l'utilisation d'un dynamomètre est souhaitable. L'intensité de la force voulue est d'environ 0,50-1 Newton (50-100g).



**Figure n°78** : Chaînette élastique et bracket ancré sur la carnassière supérieure (PM4).

Cette technique présente plusieurs avantages : elle est rapide et peu encombrante (pas de gouttière). Ses principaux inconvénients sont l'insuffisance de stabilité de l'ancrage et le risque de bascule de la dent support (mésialisation et égression) parfois à la limite de l'extraction.

Remarque : à l'instar de ce qui se fait chez l'homme (traction inter-maxillaire) des ancrages supplémentaires ont été tentés sur les prémolaires ou les molaires inférieures de façon à obtenir un angle favorable à la disto-version de la canine maxillaire (cf. figure n°79). Cependant, ce type de dispositif est très difficile à faire accepter à un animal.



**Figure n°79** : Correction de la mésioversion de la canine supérieure chez un chat à l'aide d'une chaînette intra-maxillaire et d'une chaînette inter-maxillaire [4].



## 2.3 Gouttière résine et chaînette élastique

C'est une variante de la technique précédente dont l'objectif est de palier à l'insuffisance d'ancrage par multiplication des points d'appui. Cette technique permet de limiter les effets parasites.

- Principe

Une résine ORTHO dure non chauffante, englobe 2 à 3 prémolaires (le maximum possible). Puis un (parfois deux pour augmenter la stabilité) bouton orthodontique est inclus dans cette résine de façon à assurer un point de traction.

- Phase technique

La résine est préparée, spatulée sur la paillasse, puis appliquée encore coulante sur les prémolaires, modelée à la main avec les doigts humectés d'eau. La résine utilisée est une résine dure de rebasage en bouche, autopolymérisante, stable et non chauffante (cf. figure n°80).



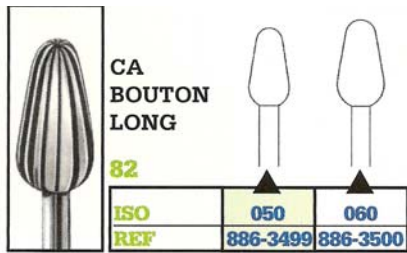
**Figure n°80** : Résine dure utilisée : Dura Liner II.

Pendant que la résine est encore molle, un mordus est réalisée de façon à ce que les cuspides des prémolaires inférieures marquent dans cette résine afin que l'occlusion physiologique soit respectée.

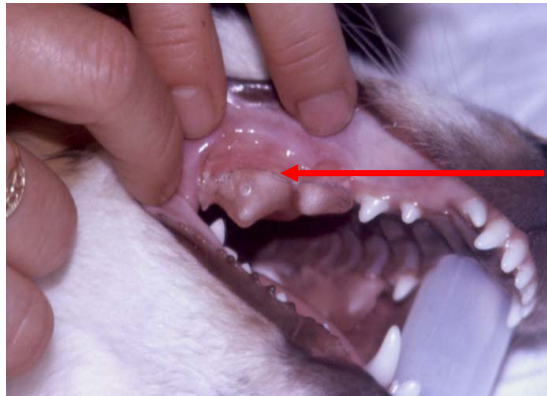
Si une certaine béance est nécessaire lorsque la canine inférieure fait obstacle à la distalisation de la canine supérieure, il est utile de pratiquer un mordus incomplet, ce qui permet de grader la béance au degré voulu.

Lorsque la résine est dure, le(s) bouton orthodontique(s) est (sont) inclus par application de colle sur l'intrados du bouton, au centre de la face vestibulaire de la gouttière. Une fine couche de résine sur la collerette du bouton renforce l'ancrage de ce dernier.

La gouttière est retirée, ébarbée et lissée à la fraise pour éviter l'abrasion des tissus mous (cf. figure n°81). Les limites gingivales antérieurement repérées et dessinées permettent d'éliminer l'excès de résine qui pourrait se révéler très agressif pour les muqueuses (cf. figure n°82).



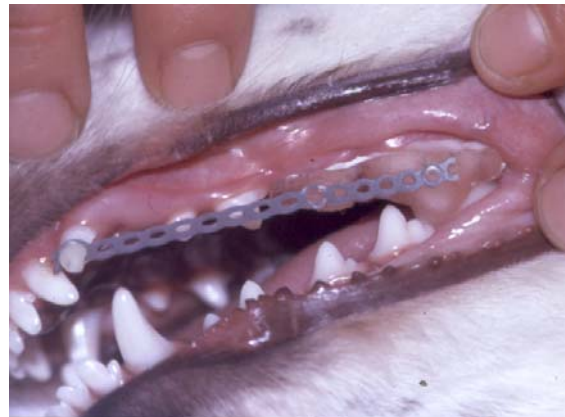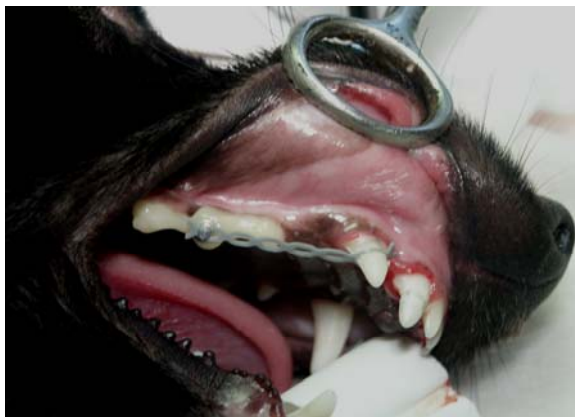**Figure n°81** : Fraise à résine DENTSPLY MAILLEFER CA BOUTON LONG.



**Figure n°82** : Repérage des limites gingivales par un trait au crayon, avant l'élimination de l'excès de résine.

Après un essai en bouche la gouttière est scellée à l'aide d'un verre ionomère photopolymérisable (Ortho Fuji LC).

La chaînette est tendue entre la cuspidé de la canine et le bouton. La force exercée par la chaînette est comprise entre 0,5 et 1 N (cf. figures n°83 et 84).



**Figures n°83 et 84** : Gouttière et bouton orthodontique. Photos G. CAMY.

L'avantage de cette technique est la possibilité de travailler la gouttière et de positionner le bouton orthodontique hors bouche. L'inconvénient majeur est identique à la technique précédente : la stabilité de l'ancrage est insuffisante malgré la multiplication des dents d'appui. Il existe un risque de bascule des dents supportant la gouttière.

## 2.4 Mini-vis orthodontique

- Principe

L'utilisation de mini-vis orthodontiques permet l'obtention d'un ancrage squelettique. Le micro-implant est vissé directement dans le maxillaire.

- Choix de la vis

Les mini-vis orthodontiques les plus utilisées dans les corrections chez le Shetland présentent les caractéristiques suivantes : un diamètre de 1,5 mm, une longueur de 7 mm et un collier (ou épaulement) de 1,5 ou 2,5 mm.

La longueur de l'épaulement varie en fonction du site de forage utilisé. Un épaulement court est utile lorsque le forage est effectué perpendiculairement aux murs alvéolaires pour limiter la lésion des tissus mous ; un épaulement long lorsque le site de forage est perpendiculaire au plan du palais dur, ce qui permet d'augmenter l'angle de traction.

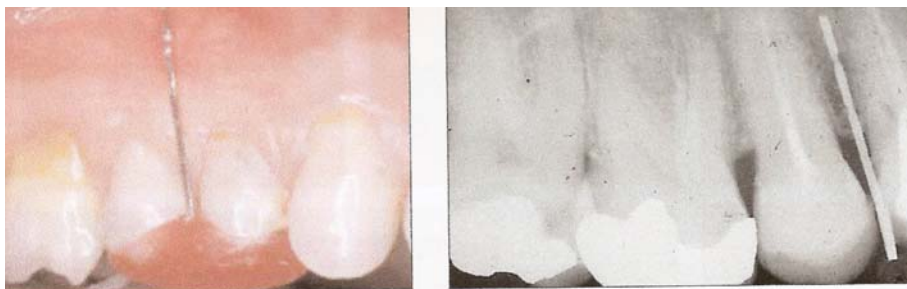- Procédure chirurgicale

- Choix du site de forage

Le site d'emplacement de la vis doit être assez profond pour recevoir la longueur de la vis et assez large environ 2,5 à 3 mm pour éviter les racines des dents environnantes et les structures anatomiques telles que le sinus maxillaire.

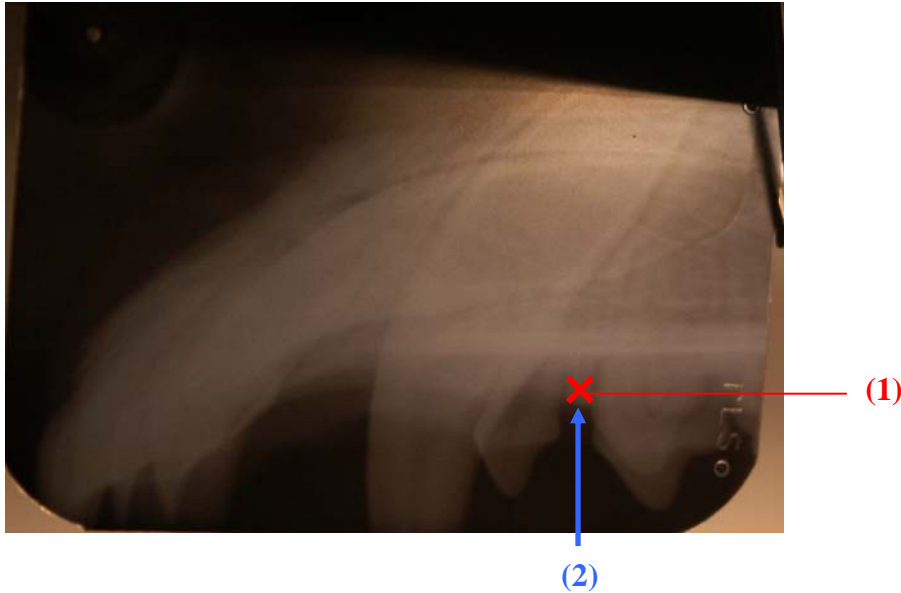
Le site d'implantation est important en raison des risques de lésions induites. Sur le maxillaire, les risques de lésions neurologiques sont faibles mais par contre les vis peuvent rencontrer les racines (difficile à percevoir avec les vis auto-taraudantes), cela nécessite une bonne connaissance anatomique de la forme, l'importance et la divergence des racines des prémolaires. Pour distaler la canine supérieure, les mini-vis sont implantées dans les espaces interdentaires situés entre la canine et la 1<sup>ère</sup> PM ou la 2<sup>ème</sup> et la 3<sup>ème</sup> PM ou la 3<sup>ème</sup> et la 4<sup>ème</sup> PM.

Lorsque la vis est placée dans une zone où il est possible d'endommager les structures adjacentes, un index chirurgical peut être fabriqué à partir d'un fil orthodontique et d'une résine thermoplastique ou acrylique (cf. figure n°85). La résine acrylique recouvre les surfaces occlusales à proximité du site chirurgical et le fil orthodontique est inséré à l'intérieur de la résine de façon à ce que son extrémité corresponde au site de forage. Le site de forage indiqué par l'index est contrôlé par un cliché radiographique.



**Figure n°85** : Index chirurgical déterminant le site de forage, mis en place à l'aide d'un cliché radiographique.

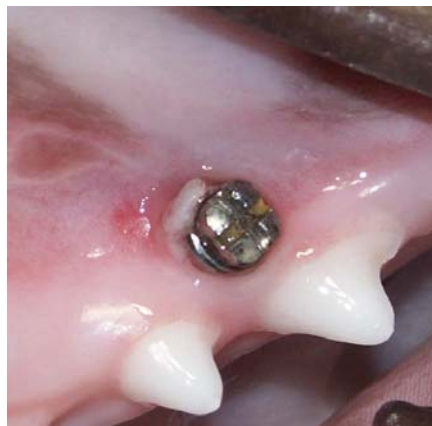Une des meilleures façons de repérer le site d'implantation est donc la réalisation d'un cliché radiographique qui va révéler la zone où les espaces dentaires sont les plus importants. La distance entre le site de forage et les structures anatomiques est alors déterminée radiographiquement par le biais de la RadioVisioGraphie (RVG) par exemple (cf. figure n°86).



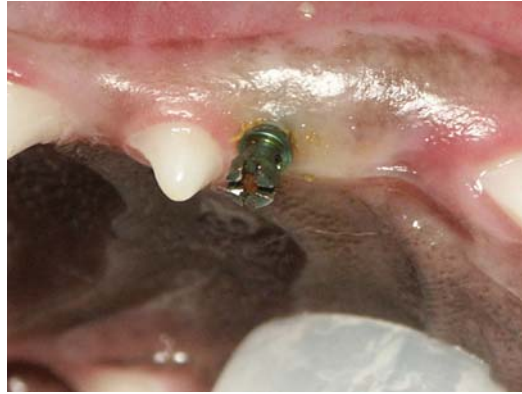**Figure n°86** : Cliché radiographique. Radio. G.CAMY.

Le site de forage sera marqué par un point sanglant à la sonde de Rhein ou par du bleu de méthylène sur les tissus mous.

L'insertion de la mini-vis peut être effectuée sur deux sites. Le premier site est situé perpendiculairement aux murs alvéolaires (cf. figure n°87 et (1) figure n°89), le deuxième perpendiculairement au plan du palais dur, dans la crête gingivale (cf. figure n°88 et (2) figure n°89), dans les espaces interdentaires évoqués précédemment.

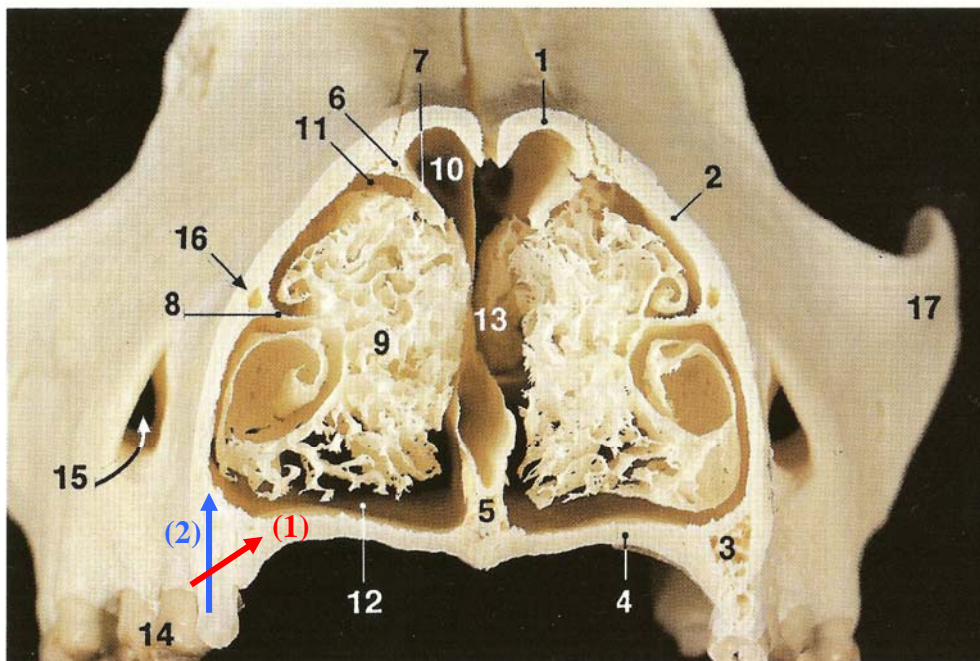


**Figure n°87** : 1<sup>er</sup> cas, site perpendiculaire aux murs alvéolaires (1).



**Figure n°88** : 2<sup>ème</sup> cas, site perpendiculaire au plan du palais dur (2).

L'observation d'un crâne de chien permet de mieux visualiser les sites de forage (cf. figure n°89).



**Figure n°89** : Coupe transversale de la tête du chien, dans la région prémolaire [52] et représentation des plans des sites de forage.

1 : Os nasal, 2 : Corps du maxillaire, 3 : Processus alvéolaire (Maxillaire), 4 : Processus palatin (Maxillaire), 5 : Vomer, 6 : Crête ethmoïdale (Os nasal), 7 : Cornet nasal dorsal, 8 : Crête conchale (Maxillaire), 9 : Cornet nasal ventral, 10 : Méat nasal dorsal, 11 : Méat nasal moyen, 12 : Méat nasal ventral, 13 : Méat nasal commun, 14 : Troisième prémolaire supérieure, 15 : Trou infra-orbitaire, 16 : Canal lacrymal, 17 : Arcade zygomatique.

Le site (1) perpendiculaire aux murs alvéolaires est en fait orienté dorsalement afin que la vis puisse pénétrer dans le processus palatin, le corps du maxillaire n'étant pas suffisamment épais pour contenir l'ensemble de la mini-vis.

Le site (2) est bien perpendiculaire au plan du palais dur.

➤ Insertion de la vis

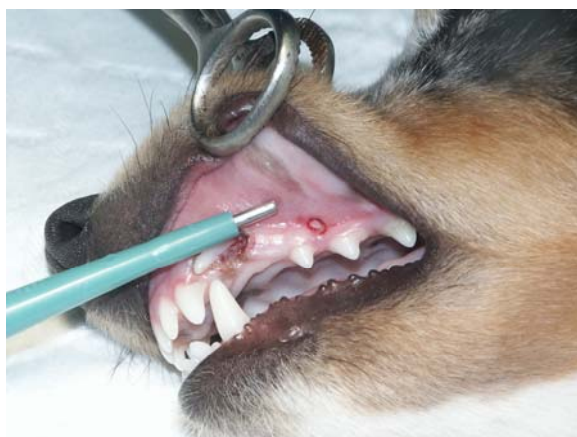Les mini-vis sont auto-taraudantes et sont placées grâce à un matériel ancillaire spécifique, en respectant les étapes suivantes :

- Anesthésie locale

Il faut injecter environ 0,1 mL d'articaine adrénalinée au 1/200 000 en sous-muqueux ;

- Carottage de la muqueuse

Il est préférable d'assurer un préforage de la muqueuse à l'aide d'un foret trans-muqueux (cf. figure n°90) ou d'une fraise céramique montée sur turbine pour éviter l'enroulement de tissu épithélial autour du pas de vis de la mini-vis [53]. Le lambeau muqueux est détaché ;



**Figure n°90** : Préforage de la muqueuse. Photo G. CAMY.

- Forage de l'os

L'os est foré à l'aide d'une fraise boule round drill 1,0 à la vitesse de 500 tours/minute avec irrigation simultanée au sérum physiologique réfrigéré (cf. figure n°91).

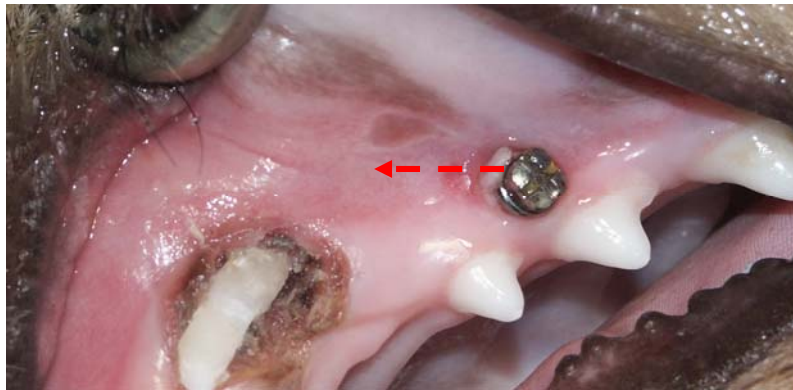


**Figure n°91** : Fraise boule round drill 1,0 permettant le forage de l'os.

L'angle de forage est important de manière à assurer une bonne tenue de la mini-vis. Il est différent selon le site choisi ((1) ou (2)).

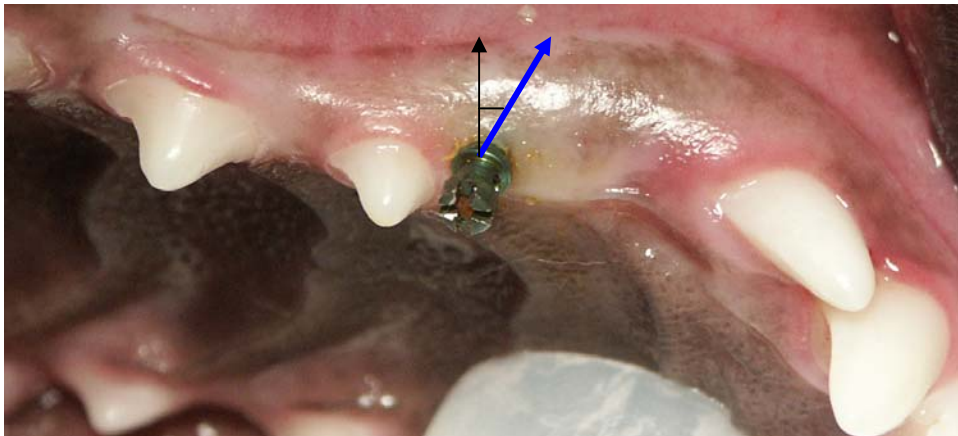
L'angle de forage indique la direction du forage au sein du plan de site de forage (cf. figure n°89).

Cas (1) (vis perpendiculaire aux murs alvéolaires et orientée dorsalement) : l'angle de forage s'élève à 10° en direction rostrale (ou inclinaison distale de la mini-vis, cf. figure n°92).



**Figure n°92** : Représentation de l'angle de forage (flèche rouge).

Cas (2) (vis perpendiculaire au palais): l'implantation est de 10-15° par rapport à la droite perpendiculaire (flèche noire) au plan du palais dur et en direction inverse du grand axe de la canine (flèche bleue épaissie, cf. figure n°93).

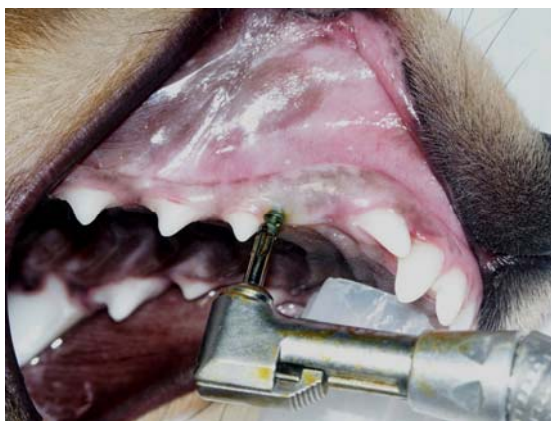

**Figure n°93** : Représentation de l'angle de forage (flèche bleue épaissie).

Le respect de l'angle de forage permet un bon maintien de la vis malgré la force exercée par la chaînette tendue entre la mini-vis et le croc (« technique des piquets de tente »).

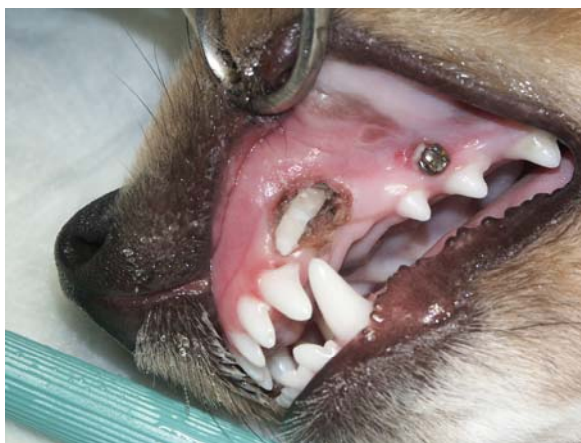
- Vissage de la mini-vis

Le vissage de la mini-vis peut être manuel à l'aide d'un tournevis, ou automatique à l'aide d'un contre-angle réducteur muni d'un mandrin cruciforme (cf. figure n°94).



**Figure n°94** : Vissage de la mini-vis. Photo G. CAMY.

Une fois la mini-vis en place (cf. figure n°95), il reste à positionner la chaînette élastique.



**Figure n°95** : Mini-vis implantée entre PM1 et PM2. Photo G. CAMY.

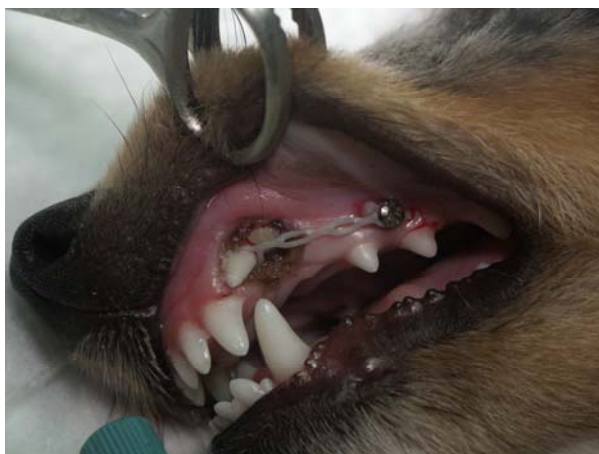
➤ Activation

La mise en charge est immédiate.

La chaînette est tendue entre la canine et la mini-vis. L'intensité de la force exercée par la chaînette est d'environ 1,5 N (150 grammes). Le pourcentage d'élongation de la chaînette peut être estimé à l'aide du graphique étudiant la force exercée par la chaînette en fonction de son élongation (cf. figure n°46, p64) ou à l'aide d'un dynamomètre.

Pour obtenir une force de 1,5 N avec une chaînette de 4 maillons au total (cf. figure n°96), celle-ci doit avoir un pourcentage d'élongation d'environ 90% (cf. figure n°46).





**Figure n°96** : Mise en tension de la chaînette entre le croc et la vis orthodontique. Photo G. CAMY.

Le contrôle de l'appareillage est effectué tous les 15 jours. Si une distension importante de la chaînette survient un maillon est supprimé. La chaînette élastique est tendue pendant deux mois environ.

- Mesures hygiéniques

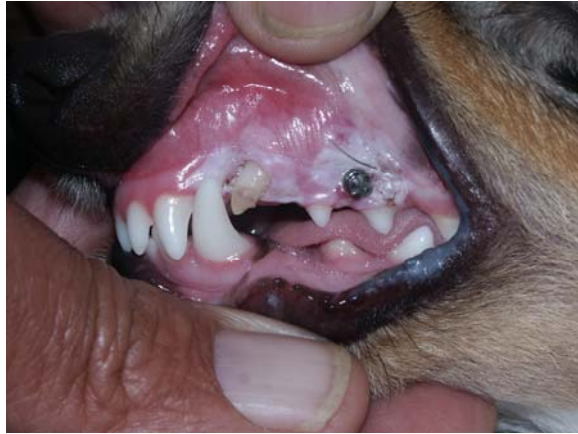Un brossage quotidien du site d'implantation avec une brosse très souple doit être réalisé par le propriétaire avec de la chlorhexidine diluée (exemple : ELUDRIL<sup>ND</sup> diluée à 50%).

L'application d'un gel antalgique de type PANSORAL<sup>ND</sup> est possible lorsque la muqueuse est enflammée et douloureuse.

Lors de signes infectieux patents, une antibiothérapie est parfois nécessaire.

- Phase de contention

Une fois la disto-version obtenue, la chaînette est retirée mais la vis est laissée en place de façon à ménager un éventuel point de traction dans le cas d'une récurrence rapide (cf. figure n°97). Toutefois cette récurrence est peu probable car la canine inférieure peut enfin trouver sa place dans l'espace incisive latérale-canine et ainsi entraver les risques de récurrence.



**Figure n°97** : Résultat deux mois après appareillage. Photo G. CAMY.

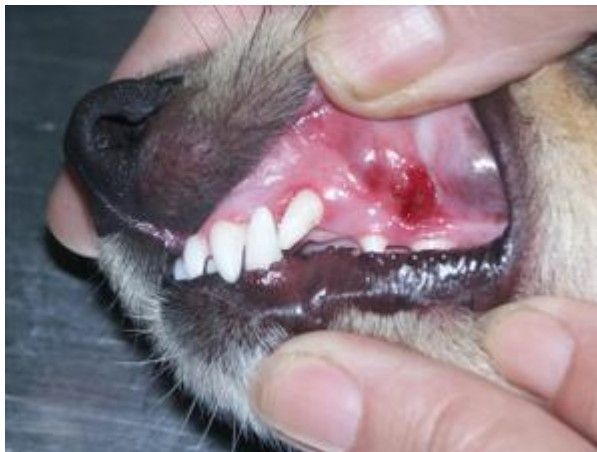Sur cette dernière vue la distalisation est obtenue mais l'égression est incomplète. Tant que l'élastique est tendu l'égression est bloquée, celle-ci devrait reprendre dès lors que la canine est libérée de toute traction. La couleur blanchâtre de la muqueuse est due à une cautérisation gingivale à l'acide trichloracétique.

La contention est assurée soit par la canine inférieure lorsque la supérieure repositionnée est passée distalement, soit par la pose d'une gouttière de contention entre la canine supérieure et le coin qui fige la position obtenue.

- Dépose du montage

La dépose est facile du fait de la non-ostéointégration de la vis. La mini-vis est facilement retirée à l'aide d'un tournevis manuel. Chez l'animal une tranquillisation, voire une anesthésie générale, est nécessaire.

Les tissus mous environnants retrouvent leur aspect d'origine en quelques jours (cf. figure n°98).



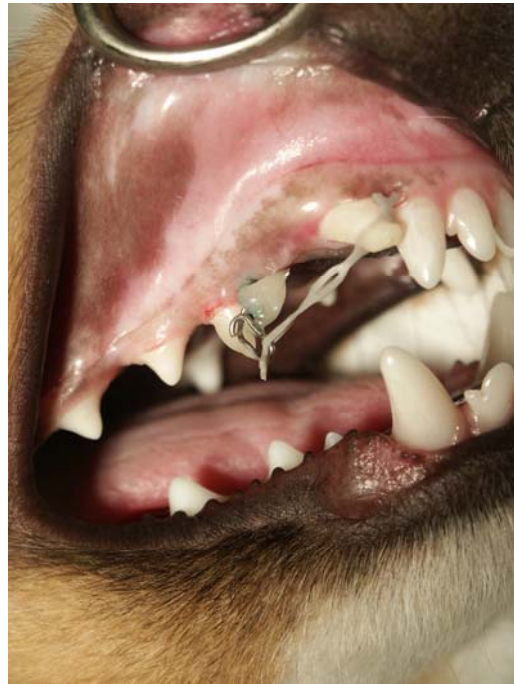**Figure n°98** : Lésions après dépose du montage. Photo G. CAMY.

Remarque : le point de fixation de la chaînette élastique sur la mini-vis peut être abaissé en prolongeant la vis à l'aide d'un fil orthodontique.

Cette technique permet d'ouvrir l'angle de traction formé par le grand axe de la dent et la ligne d'action de la force. Ce montage permet donc de produire une force orthodontique plus favorable à la correction de la mésioversion. Le but étant de produire une force la plus proche possible de la force « idéale » décrite dans le chapitre traitant des bases biologiques du traitement orthodontique.

La méthode d'implantation de la mini-vis est identique au montage précédent. Le site de forage est perpendiculaire au plan du palais dur, situé dans la crête gingivale dans les espaces interdentaires formés par la canine et la 1<sup>ère</sup> prémolaire ou par la 1<sup>ère</sup> et la 2<sup>ème</sup> prémolaire ou par la 2<sup>ème</sup> et la 3<sup>ème</sup> prémolaire.

Un fil orthodontique de plusieurs millimètres de longueur est modelé de façon à obtenir une boucle à une extrémité. L'extrémité droite est insérée dans le tunnel de la tête de la mini-vis. L'ensemble vis et fil orthodontique remodelé est fixée à l'aide d'une résine ORTHO. La chaînette est fixée sur la boucle créée (cf. figure n°99).



**Photo n°99** : Mini-vis associée à un prolongateur. Photo G. CAMY.

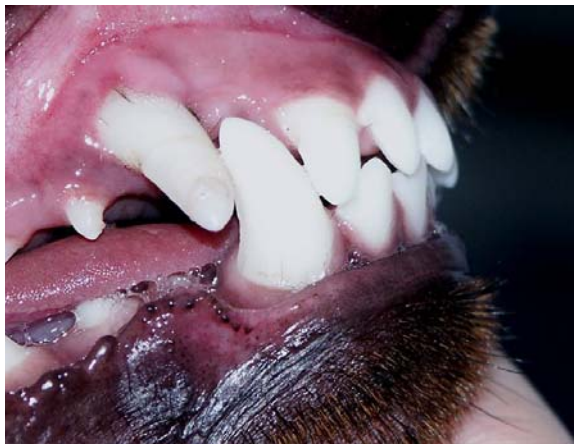Le principal avantage de cette technique est la possibilité de s'affranchir d'un ancrage dentaire. Les principaux inconvénients sont la difficulté de mise en place de la mini-vis avec un risque de perforation de la racine d'une prémolaire et la déhiscence de la vis.

## 2.4 Autres techniques : cales progressives et luxation/réimplantation

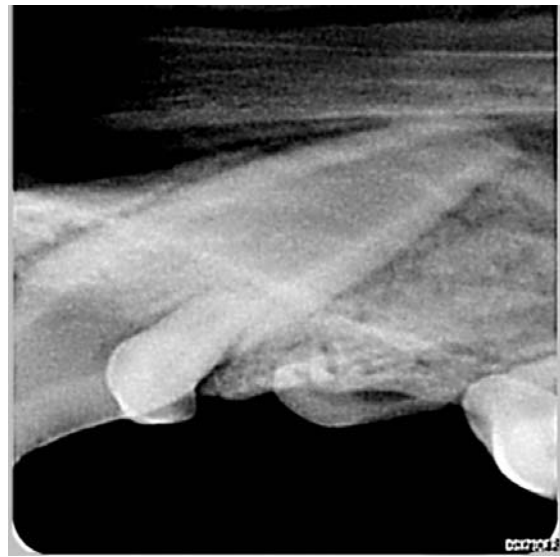Si les techniques décrites plus haut ne permettent pas de corriger la malposition, des tentatives plus risquées de déplacement peuvent être tentées avec l'accord éclairé du propriétaire en raison du risque de dévitalisation et de déhiscence de la dent.

Parmi ces techniques, on citera l'interposition de cales progressives (cf. p65) ou d'une vis conique. Le diamètre de la vis augmente au fil des tours. La vis est introduite et maintenue entre la canine et l'incisive latérale. Elle permet par vissages successifs tous les 15 jours de décoller la couronne de la canine de la face distale de l'incisive. Dans ces techniques, la force appliquée est extrêmement importante.

Il est également décrit quelques cas de luxation chirurgicale de la canine de manière à la positionner doucement dans son site physiologique sans arracher si possible le pédicule vasculo-nerveux. Il faut insister à l'aide d'un luxateur-élevateur au niveau de la face palatine de la canine afin de créer un espace. Une fois déplacée dans l'espace créé, la canine aura atteint sa position physiologique. La dent est maintenue en place par une gouttière de contention pendant un mois environ. Après le retrait de la gouttière, un contrôle de la mobilité et de la couleur de la dent est effectué (cf. figure n°100) ; ainsi qu'un cliché radiographique pour vérifier l'aspect de la racine (cf. figure n°101).



**Figure n°100** : Observation de la dent un mois et demi après la luxation-réimplantation. Photo G. CAMY.



**Figure n°101** : Radiographie de la canine. Absence de résorption radiculaire.

### 3- Complications

Il faut toujours avertir le propriétaire de l'apparition possible de certaines complications pendant ou après la fin du traitement. Ces problèmes peuvent être variés.

#### 3.1 Complications associées à la nature du patient

Sachant que les manœuvres orthodontiques doivent être progressives et dosées de façon à ne pas léser la denture, elles sont difficilement compatibles avec un chien agressif ou qui mord pour se débarrasser du corps étranger qu'il a dans la bouche [54].

Le premier problème concerne la tolérance du chien vis-à-vis de la prothèse. Certains sujets ont des réactions de rejet violentes et imprévisibles.

Le deuxième problème concerne la résistance du matériel utilisé. La puissance de la mâchoire au niveau des canines peut atteindre 500 kg/cm<sup>2</sup>. Les montages d'orthodontie canine doivent résister à des sollicitations supérieures à celles des montages en orthodontie humaine, en particulier la mastication d'os, les jeux avec des bâtons.

Le troisième problème concerne l'inadaptation du matériel préexistant (humain) à la morphologie canine et à ses variations importantes. La forme des dents du chien est conique, la fixation des prothèses est plus délicate [54].

En présence d'un animal turbulent, pour diminuer la fréquence de ses ennuis, il convient d'éviter les montages complexes et fragiles [54]. Indépendamment de la technique utilisée, les chances de réussite seront plus faibles avec un chien turbulent.

#### 3.2 Effets néfastes sur les structures environnantes

- Effets néfastes sur le parodonte

Il s'agit de complications inflammatoires et infectieuses du parodonte.

##### ➤ Pendant la phase active

La présence d'appareils en bouche génère obligatoirement une gêne masticatoire et occlusale. Elle s'accompagne toujours d'une inflammation gingivale et buccale (gingivostomatite) qui a pour origine la présence de matériaux étrangers à proximité des muqueuses, associées à l'absence d'hygiène.

Ces complications peuvent être prévenues ou largement atténuées par des irrigations quotidiennes de solutions antiseptiques de type chlorhexidine.

Dans les cas les plus graves, il est possible d'administrer des antibiotiques (ANTIROBE<sup>ND</sup>, SPIRAPHAR<sup>ND</sup> ou STOMORGYL<sup>ND</sup>, par exemple).

Chaque activation de l'appareil génère également de la douleur pouvant gêner l'animal.

##### ➤ Pendant la phase de contention

La phase de contention voit la plupart des signes cliniques s'estomper (douleurs, inflammation, infection), sans toutefois disparaître totalement.

### ➤ Au retrait de l'appareil

Au retrait de l'appareil, les muqueuses peuvent apparaître rouges et saigner facilement. L'ensemble des lésions rétrocedent spontanément en quelques jours après le retrait de l'appareil.

- Perforation de la racine d'une prémolaire lors d'un ancrage squelettique

Lors du forage, une racine peut être perforée. Dans ce cas, plusieurs évolutions sont possibles : cicatrisation ou pulpite suivie d'une nécrose pulpaire et de la perte de la dent. Ces phénomènes s'accompagnent de douleur. La chute de la dent peut survenir au bout de quelques semaines à quelques années.

Le pronostic est d'autant plus sombre que l'atteinte de la racine est proche de son apex et que le patient est âgé.

### 3.3 Effets parasites

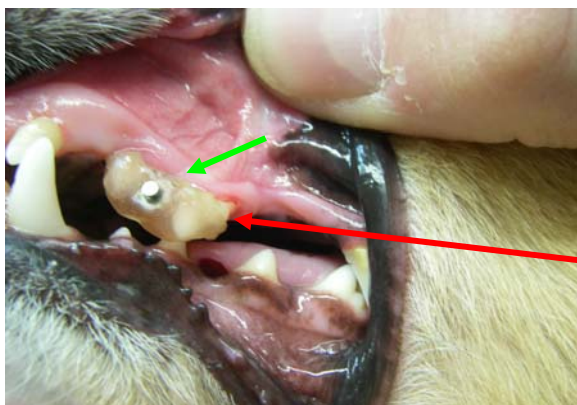
- Sur les dents servant d'ancrage

Rappelons que l'ancrage est le point d'appui de la force appliquée. Il diffère en fonction des montages utilisés. Il est constitué d'une seule dent lors d'ancrage sur la carnassière supérieure, de deux ou trois dents lors d'utilisation d'une gouttière en résine.

La ou les dents servant d'ancrage peu(ven)t se déplacer ; il s'agit alors d'une force parasite non souhaitée qui vient compliquer le traitement orthodontique (cf. figure n°102). Le nombre de dents servant d'ancrage doit donc être le plus élevé possible (PM2-PM3-PM4).

Le risque sera d'autant plus important, que la surface radiculaire totale des dents servant d'ancrage sera faible. L'ancrage sur une seule dent est à éviter, il faut privilégier l'ancrage sur plusieurs dents et donc l'utilisation de gouttière résine sur l'ensemble PM3-PM4, au minimum.

Dans de rares cas, une zone de hyalinisation autour des dents servant d'ancrage peut apparaître provoquant leur déplacement associé à une mobilité importante. Dans des cas extrêmes, l'avulsion des dents servant d'ancrage est possible du fait de l'utilisation de forces continues de forte intensité.

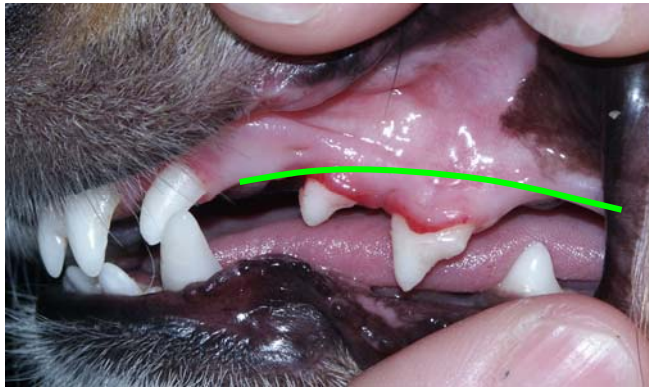

← Direction et sens de déplacement des dents servant d'ancrage

→ **Parodontite localisée** : récession gingivale associée à une gingivite et à une mobilité importante des dents servant d'ancrage.

**Figure n°102** : Déplacement des dents servant d'ancrage lors d'une correction orthodontique à l'aide d'une gouttière résine collée sur PM2-PM3.

Dans ce cas, la chaînette élastique doit être retirée et la gouttière résine maintenue pendant plusieurs semaines sur les dents afin que les tissus de soutien puissent se restructurer. Après le retrait de la gouttière (cf. figure n°103), il est intéressant de comparer la localisation des prémolaires supérieures gauches et droites afin de mieux se rendre compte des effets parasites (cf. figure n°104). Un contrôle radiographique permet de visualiser les racines des dents servant d'ancrage (cf. figure n°105).

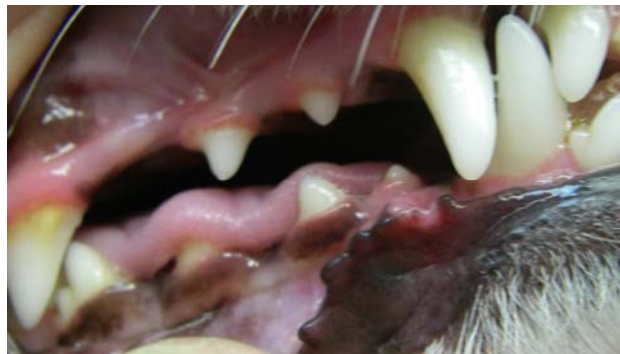

— Localisation  
physiologique de  
la gencive

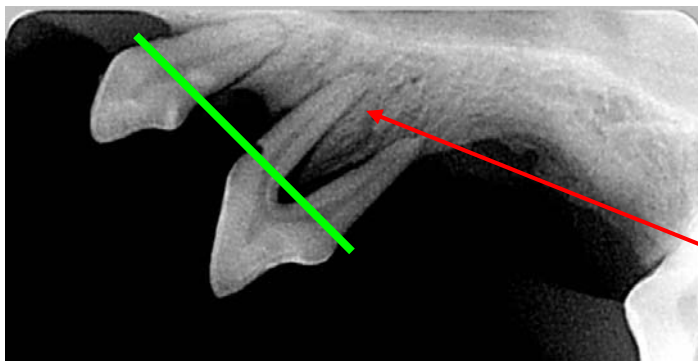
↓

Descente du bloc  
prémolaire

**Figure n°103** : Observation du site d'ancrage, un mois après le retrait de la chaînette élastique. Photo G. CAMY.



**Figure n°104** : Observation des prémolaires supérieures gauches.



— Physiologiquement, l'os  
alvéolaire est situé juste en  
dessous du collet.

La deuxième prémolaire  
ne tient plus que par sa  
racine mésiale.

**Figure n°105** : Radiographie de la zone servant d'ancrage un mois après le retrait de la chaînette élastique. Radio G. CAMY.

- Sur la canine
  - Absence de déplacement

La force appliquée sur la canine doit assurer un mouvement de version avec une intensité la plus faible possible. Elle doit donc être la plus perpendiculaire possible au grand axe de la dent et son point d'application le plus apicale possible. L'utilisation d'un ancrage squelettique permet de se rapprocher au mieux de ce modèle.

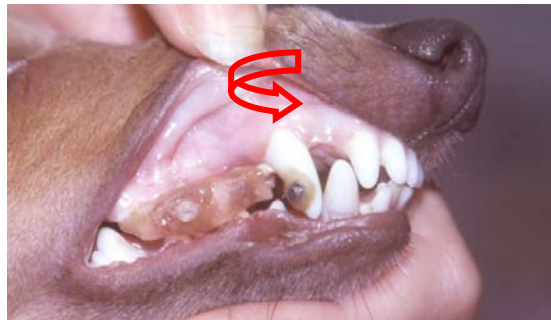L'absence de déplacement de la canine peut être observée lors d'utilisation d'ancrage dentaire mais n'est en général pas observé lors d'utilisation d'un ancrage squelettique.

- Défaut d'égression

La force appliquée empêche l'égression de la canine (cf. figure n°100). L'éruption de la canine pourra être complète une fois la chaînette élastique retirée.

- Rotation externe

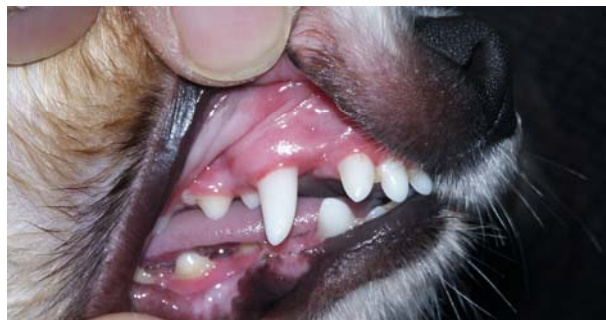La canine peut effectuer une rotation externe lorsque le point de traction sur la canine est à proximité de sa face mésiale (cf. figure n°106).



**Figure n°106** : Rotation externe de la canine maxillaire. Photo G. CAMY.

- Distalisation excessive (cf. figure n°107)

Le traitement doit passer en phase passive dès que la canine a atteint la position désirée. Une surveillance régulière est indispensable.



**Figure n°107** : Distalisation excessive de la canine après correction orthodontique. Photo G. CAMY.



### ➤ Hyalinisation

Il existe un risque de hyalinisation autour de la dent déplacée. Ce risque est faible pour la canine vue l'importance de sa surface radiculaire et donc l'importance de l'aire de la zone de compression mais existe du fait de l'utilisation de forces importantes.

### 3.4 Adhésion du matériel servant d'ancrage

L'élément de prise sur la canine est identique quelque soit la technique choisie. Le premier maillon de la chaînette élastique entourant la canine est fixé à l'aide de verre ionomère. La variation de solidité des différents montages orthodontiques est donc fonction de la solidité (ou adhésion) du matériel servant d'ancrage.

La réussite du traitement orthodontique est conditionnée par la bonne tenue du matériel servant d'ancrage. Une fois placé en bouche, celui-ci ne doit pas bouger, il doit former une unité avec les structures qui l'entourent.

Plus la tenue du matériel servant d'ancrage sera grande, plus les chances de réussite seront grandes.

L'ancrage de la vis au squelette est moins important que l'ancrage des matériaux plastiques ou métalliques collés sur les dents.

Concernant les mini-vis orthodontiques, l'expulsion ou la mobilité importante du micro-implant sont considérées comme un échec.

L'importance chez l'animal de chaque cause d'échec décrite chez l'homme [53] a été graduée à l'aide des annotations suivantes : ++ grande importance, + importance moyenne, - pas d'importance (cf. tableau n°4).

Principales causes d'échec décrites chez l'homme [53]	Importance chez le chien
Chaleur au cours du forage	+
Perforation d'une racine	+
Diamètre de l'implant insuffisant	+
Os de mauvaise qualité	-
Mauvaise hygiène	++
Inflammation	++
Force de cisaillement le long du grand axe de l'implant	+
Variation individuelle (host factor)	++

**Tableau n°4** : Principales causes d'échec chez le chien, lors d'utilisation d'un ancrage squelettique.

### 3.5 Motivation du client

Le vétérinaire doit entretenir de bonnes relations avec le propriétaire du chien sous traitement, afin qu'un climat de confiance s'installe. Le propriétaire doit prévenir le praticien au moindre problème : perte d'appétit, halitose, irritation gingivale et/ou linguale, mobilité dentaire ou avulsion.

Le vétérinaire peut alors ralentir le rythme du traitement si nécessaire, réadapter l'appareil et montrer comment rincer la bouche pour évacuer les débris alimentaires. Il est toutefois impossible d'éliminer totalement la gingivite, la parodontite et certains petits traumatismes. Il faut avant tout minimiser ces phénomènes.

#### Conclusion

Avec le recul de l'expérience et des cas traités, il est possible de dégager quelques remarques en fonction des résultats obtenus et plus exactement de prévoir les échecs en fonction des techniques.

Le risque d'observer des effets parasites sera plus grand avec l'utilisation d'un ancrage dentaire. Ce risque est d'autant plus important que la surface d'ancrage est petite. Il nous semble objectif de dire que la technique du bracket collé directement sur une prémolaire est à proscrire car l'élément support (la carnassière) est insuffisant pour assurer un ancrage solide. De nombreux cas ont, après trois à quatre semaines de traction, présenté une véritable bascule de la carnassière à la limite de l'avulsion. Dans le même temps la canine n'avait absolument pas reculé.

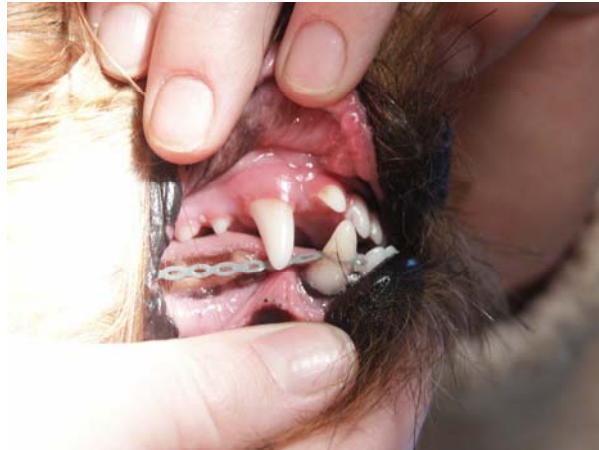Le risque d'observer la perte du matériel servant d'ancrage est plus grand lors d'ancrage squelettique.

Dans l'ensemble, les chances de réussite sont plus grandes avec l'utilisation de mini-vis orthodontiques.

#### 4- Correction des anomalies induites par la mésioversion de la canine supérieure

##### 4.1 Vestibulo-version de la canine mandibulaire antagoniste

La correction de la vestibulo-version de la canine mandibulaire antagoniste est possible en utilisant les mêmes principes des techniques décrites précédemment (cf. figure n°108).



**Figure n°108** : Chaînette et bracket à crochet corrigeant la vestibulo-version de la canine mandibulaire. Photo G. CAMY.

##### 4.2 Labio-version du coin adjacent

Le coin retrouve le plus souvent sa position physiologique sans traitement, une fois la mésioversion de la canine corrigée.

### III) Traitement non conservateur

Le traitement non conservateur consiste en l'extraction de la canine maxillaire. En effet, un meulage associé à une pulpotomie est généralement insuffisant.

La réalisation de l'extraction de la canine définitive est identique à celle de la canine lactéale décrite dans le chapitre Orthodontie préventive.

## CONCLUSION

L'étude des malocclusions chez le chien est délicate en raison de la diversité des morphotypes qui existent au sein de l'espèce. Chez l'homme, l'orthodontiste dispose de références céphalométriques, de points de repères craniofaciaux précis permettant de quantifier la malocclusion et d'en identifier l'origine. Les études céphalométriques qui ont été tentées chez le chien restent trop rares et concernent trop peu de sujets pour être véritablement exploitables en pratique. Le praticien devra donc compenser un manque de connaissances scientifiques par un sens clinique développé. L'élaboration d'un diagnostic et d'un plan de traitement fait appel à un examen complet de la cavité buccale et souvent à la réalisation de moulages des arcades dentaires.

Par le biais de la sélection génétique, l'homme a contribué au développement de dysocclusions importantes chez le chien.

Il est important de comprendre l'origine des malocclusions afin d'éviter de traiter des chiens destinés à la reproduction qui pourraient transmettre des tares génétiques pour la plupart. Il est préférable de mettre en place une prévention raisonnée de ces malocclusions. Pour cela, le praticien doit maîtriser le développement et la croissance des mâchoires et des dents.

Les règles d'éthique nous obligent à effectuer des traitements orthodontiques uniquement sur les malocclusions d'origine acquise ou les malocclusions responsables de gêne fonctionnelle ou de problèmes médicaux. Il faut préférer la réalisation de traitements non conservateurs (meulage associé à une pulpotomie, extraction dentaire) pour les malocclusions jugées héréditaires. Toutefois, dans certains cas une correction orthodontique est préférable. En effet, l'importance de la triade coin supérieur-canine inférieure-canine supérieure et des carnassières sur les rapports occlusaux rend l'extraction de ces dents peu recommandée.

La mésioversion de la canine doit donc être corrigée à l'aide de techniques orthodontiques, cependant dans la race Shetland où un déterminisme génétique est suspecté, elle doit être accompagnée du retrait de l'animal de la reproduction. Ainsi, les chiens atteints de malocclusions jugées héréditaires et bénéficiant d'un traitement orthodontique devraient être stérilisés ou inscrits sur un fichier permettant aux clubs de race d'être informés du défaut constaté et corrigé. En effet, la délivrance au propriétaire d'un certificat attestant que la mâchoire du chien a été corrigée chirurgicalement est en général inutile. Le propriétaire peut présenter le sujet en exposition en omettant de communiquer le document.

L'étude des différentes techniques orthodontiques permettant la correction de la mésioversion de la canine supérieure chez le Shetland met en évidence l'intérêt des nouvelles techniques, et notamment l'intérêt d'un ancrage squelettique et non dentaire grâce à l'utilisation de mini-vis orthodontiques. Le choix de la technique utilisée dépend du praticien, du patient et du propriétaire. Le praticien appréciera une technique relativement simple, rapide et efficace.

Les différents montages orthodontiques présentés sont de constitution relativement simple. Par contre, la difficulté de leur mise en place est différente.

La pose des mini-vis orthodontiques est plus complexe et nécessite un matériel spécifique. Au moment du vissage de la vis, la première sensation est primordiale, le couple de vissage doit être constant et l'opérateur doit sentir un blocage dès que le collet affleure la muqueuse. Si la vis tourne dans le vide en fin de course, il faut soit changer de site soit utiliser une vis de plus gros diamètre. Le site d'implantation de la vis et son angle par rapport à la surface osseuse nous semblent primordiaux. Les premières vis étaient placées en face vestibulaire de l'os maxillaire avec une angulation légère en « piquet de tente » de 10 à 15°, mais cette position ne donne pas un bon angle de traction. La ligne d'action de cette force favorise l'ingression de la dent tractée. Pour cette raison, les vis sont plutôt placées dans la crête gingivale, perpendiculairement à l'os palatin de façon à abaisser au maximum le point de traction. Les vis choisies sont à collet allongé, toujours dans le but d'augmenter la hauteur de l'implant afin d'ouvrir l'angle de traction. Une légère angulation est également ménagée pour éviter l'arrachement de la vis. L'utilisation de cette technique nécessite une maîtrise parfaite des structures anatomiques dans la région prémolaire.

La technique devra être adaptée aux caractéristiques du patient telles que son caractère et ses structures anatomiques et à la position de la canine maxillaire à déplacer.

Pour les chiens très turbulents, il faut privilégier un montage très solide tel que la gouttière résine. Inversement pour un chien très calme, l'association d'une vis orthodontique avec un prolongateur est envisageable.

La mise en place d'une vis orthodontique est conditionnée par l'existence d'un site de forage convenable : la pose de la vis ne doit pas léser les structures anatomiques présentes, notamment les racines des prémolaires. Seul un cliché radiographique permettra de visualiser si l'insertion de la vis est possible.

Pour finir, plus la canine à déplacer est incluse ou mésiale, plus la force orthodontique devra être importante pour permettre sa disto-version. C'est pourquoi le risque de déplacement des dents servant d'ancrage sera grand. Dans ce cas, la mise en place de micro-implant est intéressante. L'inclusion du bouton dans une gouttière améliore la qualité de l'ancrage mais ne supprime pas les risques de bascule du bloc prémolaire. Dans cette option thérapeutique, il est impératif d'utiliser des forces d'intensité peu importante (environ 0,5 N), de contrôler tous les 8 jours l'évolution des positions dentaires respectives et d'interrompre le traitement au moindre signe de déplacement du bloc prémolaire. Il semble que les gouttières doivent inclure au moins 3 prémolaires (PM2-PM3-PM4) pour éviter les mouvements parasites.

La seule technique qui s'affranchit de tout risque de déplacements des dents d'appui est la technique utilisant les vis orthodontiques implantées dans l'os maxillaire. Cette technique plus chirurgicale que les brackets n'est toutefois pas exempte de complication : sepsis, déhiscence de la mini-vis, altération de la racine d'une prémolaire. Sa mise en œuvre nécessite de bien connaître le site d'implantation de la vis pour éviter une racine ou un trajet vasculo-nerveux. Le facteur limitant de cette technique peut résulter de l'absence de place entre les racines des prémolaires ou de l'insuffisance de hauteur ou de largeur de l'os maxillaire.

Le praticien doit également obtenir le consentement éclairé du propriétaire. Il faut donc prendre en compte d'autres contraintes telles que le coût de l'appareillage et la disponibilité du propriétaire. Le coût de l'appareillage utilisant un micro-implant est supérieur compte tenu du prix des constituants du montage et du matériel permettant sa mise en place. Tout

traitement orthodontique nécessite un suivi régulier chez le vétérinaire orthodontiste et un contrôle quasi-quotidien par le propriétaire.

Le praticien devra faire la balance des bénéfices et des risques de chaque technique en s'adaptant au mieux au patient considéré puis soumettre son avis au propriétaire qui lui donnera son accord.

Les moyens de prévention de la mésioversion de la canine maxillaire sont relativement limités. La plus simple des thérapeutiques interceptives consiste en l'extraction précoce des dents lactéales, lorsque celles-ci sont génératrices de problèmes. La croissance des canines maxillaires définitives se fait en avant des canines lactéales et la canine définitive peut donc être déviée par la persistante de la canine déciduale correspondante. L'extraction sélective des canines de lait favorisera une implantation plus distale des canines maxillaires permanentes. Il faut noter que ces extractions n'influeront pas sur les malocclusions d'origine génétique.

Le seul moyen de limiter l'incidence de la mésioversion de la canine chez le Shetland reste d'écarter de la reproduction les individus porteurs de cette anomalie.

La pratique de l'orthodontie canine met en évidence l'apparition possible d'un certain nombre de problèmes lors du déroulement du traitement. Le chien peut endommager l'appareil orthodontique en conservant des habitudes ludiques telles que le mordillage d'objets durs. Il faut également sensibiliser le propriétaire à l'ensemble des risques liés au traitement orthodontique afin qu'il contrôle leur éventuelle apparition. Le praticien pourra alors le ou les corriger.

L'évolution des techniques orthodontiques repose sur la connaissance du mécanisme de déplacement dentaire. Elle est possible grâce à l'apparition de nouveaux matériels en orthodontie humaine mais aussi à l'inventivité du vétérinaire orthodontiste qui trouvera un moyen de les adapter aux caractéristiques anatomiques et physiologiques de l'espèce canine.

## **REFERENCES BIBLIOGRAPHIQUES**

- 1- GRANDJEAN D., VAISSAIRE J.P. Encyclopédie du Chien, 2003, p35.
- 2- SHETLAND CLUB DE RACE (Page consultée le 24 mai 2008). Shetland club de race. Adresse URL : <http://pagesperso-orange.fr/Shetland.club/>
- 3- CROS A. – Le berger Shetland : élevage et pathologies. Th. : Med.vet. : Toulouse : 1998 ; 21028. 77p.
- 4- CROSSLEY D., PENMAN S., BSAVA, Manual of Small Animal Dentistry. HENNET P. – Orthodontics in Small Carnivores p182-192.
- 5- FAHRENKRUG P. – L'examen dentaire chez le chien et le chat. Publication du laboratoire UPJOHN.
- 6- EMILY P., PENMAN S. – Dentisterie du chien et du chat. Editions du point vétérinaire, Maisons Alfort 1992, introduction, 11-13, 23-25.
- 7- BARONE R. – Variation de la tête osseuse du chien selon les trois grands types morphologiques.
- 8- CHAUDIEU G. – Anatomie de la dent et des tissus de soutien. Journées Rhône-Alpes de la CNVSPA, Morzine, 1992.
- 9- BARONE R. – Anatomie comparée des Mammifères domestiques. Vigot, Paris, 1986, Tome 1 Ostéologie.
- 10- D'HAUTHEVILLE F., BARRAIRON – Odontostomatologie vétérinaire, Maloine, Paris 1985.
- 11- WINGS R. – Canine Oral Anatomy and Physiology. Compendium of Continuing Education Practice, 1989, 11, 12, 1475-1482.
- 12- CROSSLEY D., PENMMAN S., Manual of Small Animal Dentistry, second edition 1995, HENNET P. – Dental Anatomy and Physiology of Small Carnivores p93-104.
- 13- HENNET P. – Orthodontie vétérinaire. Première partie : les bases scientifiques. Prat. Méd. Chir. Anim. Comp. Mai-Juin, 1995, N°3 p361-369.
- 14- GORREL C., HENNET P., VERHAERT L. Manuel Pratique de Dentisterie Canine et Féline.
- 15- HENNET P. – Approche diagnostique des malocclusions chez le chien. Prat. Méd. Chir. Anim. Comp. Mars-Avril 1993, N°2 p131-139.
- 16- MONNEREAU L. Cours d'anatomie de P2. Anatomie des dents, 2003.
- 17- CAMY G. – Etiologie et traitement de l'articulé incisif inversé. Travaux non publiés.
- 18- HOLMSTROM S.E., VETERINARY DENTISTRY for the Technician and the Office Staff, 2000, Introduction, p1-22.
- 19- HENNET P. – Origine des troubles de l'occlusion dentaire chez le chien. Prat. Méd. Chir. Anim. Comp. Mars-Avril 1993, N°2 p141-144.
- 20- STOCKARD C.R. – The genetic and endocrinic basis for differences in form and behaviour. The American anatomical memoirs, 19. The Wistar institute of anatomy and biology, Philadelphia, 1941.
- 21- BAKER L.W. – The influence of the forces of occlusion on the development of the bones of the skull. Int. J. Orthod. Oral Surg. Radio., 1922, 53, 259-281.
- 22- LANDSBERGER R. – Histologic research concerning the growth of the alveolar process in its relation to the development of the tooth germ. The Dental Cosmos, 1924, 66, 1334-1343.
- 23- BARDACH J., MOONEV M.P. – The relationship between lip pressure following lip repair and craniofacial growth: an experimental study in Beagles. Plastic and Reconstructive surgery, 1984, 73, 544-555.

- 24- COSTIOU P. – Le prognathisme chez le chien R.O.C.F., 1991, 73, 101-110.
- 25- HENNET P.R., HARVEY C.E. – Craniofacial growth and development in the dog. *J. Vet. Dent.*, 1992, 9, 11-18.
- 26- JONSSON G., STENSTROM S. – Maxillary growth after palatal surgery. *Scand. J. Plast. Reconstr. Surg.*, 1978, 12, 131-137.
- 27- PETROVIC A.G – Experimental and cybernetic approaches to the mechanism of action of functional appliances on mandibular growth: malocclusion and periodontium cranioracial growth series, in McVamara JA. ed., monograph 15, 1984.
- 28- CAMY G. – Orthodontie canine. *Encyclopédie Vétérinaire*, Paris, 1992, Chirurgie tissus mous 2300, p1-8.
- 29- WIGGS R.B., LOBPRISE H.B. – Clinical oral pathology. In: Wiggs RB, Lobprise HB, eds. *Veterinary dentistry principles and practice*. Philadelphia, 1997. Basics of orthodontics, Orthodontic treatment p438-480.
- 30- CROSSLEY D., PENMAN S., BSAVA, *Manual of Small Animal Dentistry*. HOLMSTROM S.E. – Canine Oral Diagnosis, p114-128.
- 31- VERSTRAETE F., University of California, Davis, personal communication, 2001.
- 32- DUMONT D. – Contribution à l'étude de l'orthodontie chez le chien. Th. : Med.vet. : Lyon : 1995 ; 53. 108p.
- 33- SMITH M.M., MASSOUDI L.M. – Potential attachment area of the fourth maxillary premolar in dogs. *Am. J. Vet. Res.*, 1991; 52:626.
- 34- SMITH M.M., MASSOUDI L.M. – Potential attachment area of the first mandibular molar in dogs. *Am. J. Vet. Res.*, 1992; 53:258.
- 35- MITCHELL D.L., BOONE R.M., FERGUSON J.H. – Correlation of tooth movement with variable forces in the cat. *Angle Orthod.*, 1973, 2, 154-161.
- 36- PROFFIT W.R. – *Contemporary orthodontics*. 2<sup>nd</sup>, Ed. Mosby Year Book, St Louis, 1993.
- 37- SCHROEDER H.E. – *Oral structural biology*. Thieme Medical Publishers, Inc., New-York, 1991.
- 38- BENAUWT A., KLINGER E. – *Abrégé d'orthopédie dento-faciale*. Masson, Paris, 1986.
- 39- REITAN K. – Effects of force magnitude and direction of tooth movement on different alveolar bone types. *Angle Orthod.*, 1964, 34, 244-255.
- 40- LOESHER A.R. – Characteristics of periodontal mechanoreceptors supplying cat canine teeth which have sustained orthodontic forces. *Arch. Oral. Biol.*, 1993, 38, 663-669.
- 41- LINDSKOG-STOKLAND B., WENNSTROM J.L., NYMAN S., et coll. – Orthodontic tooth movement into edentulous areas with reduced bone height. An experimental study in the dog. *Europ. J. Orthod.*, 1993, 15, 89-96.
- 42- SKILLEN W.G., REITAN K. – Tissue changes following rotation of teeth in the dog. *Angle Orthod.*, 1940, 10, 140.
- 43- REITAN K. – Tissue rearrangement during retention of orthodontically rotated teeth. *Angle Orthod.*, 1959, 29, 105-113.
- 44- CAMY G. – Orthodontie canine : les forces mises en œuvre, le matériel. *Rec. Méd. Vét.*, 1991, 167 (10/11°, 1071-1077.
- 45- HERSHEY G.H., REYNOLDS W.G. – The plastic module as an orthodontic tooth-moving mechanism. *Amer. J. Orthod.*, 1975, 67, 554-562.
- 46- MAINO B.G., BEDNAR J., PAGIN P., MURA P. – *Journal of Clinical Orthodontics*, Volume 37, Number 02, 2003, p90-97.
- 47- MAINO B.G., MAINO G., MURA P. – *Progress in Orthodontics*, 2005, 6(1), p70-81.



- 48- MELLINGER R. – Extraction des dents lactéales et définitives. Dentisterie vétérinaire, Luxembourg 04 Avril 1993.
- 49- CAMY G. (Page consultée le 6 mai 2008). Les gestes en anesthésie locale-les injections locales autres que les blocs. Adresse URL : [http:// www.vetortho.net/](http://www.vetortho.net/)
- 50- GORREL C., ROBINSON J. – Periodontal Therapy and Extraction Technique. Manual of Small Animal Dentistry, Second Edition, p139-149.
- 51- AUTHER A., CAMY G. – Courte communication. L'etching ou mordançage de l'émail: une nécessité en dentisterie vétérinaire. Point vétérinaire, 1989, 21, 121, 256-259.
- 52- RUBERTE J., SAUTET J. Atlas d'Anatomie du Chien et du Chat (1) Tête et Cou, Université autonome de Barcelone, 1995.
- 53- JEANNE P. – Une nouvelles alternative au problème d'ancrage en orthodontie : les mini-vis.
- 54- CAMY G., CAMY B. – Problèmes posées par la mise en œuvre des traitements orthodontiques chez le chien : exemple : Le traitement de l'endognathie mandibulaire chez le chien. Pratique Médicale et Chirurgicale de l'Animal de Compagnie, 1987, 22, 1, 69-73.

# ANNEXES

Les définitions des termes pouvant aider le lecteur à mieux comprendre la description des malocclusions, leur diagnostic et leur traitement sont les suivantes [34].

**Anodontie** : absence congénitale de dents.

**Appareil orthodontique** : dispositif utilisé dans le but d'influencer la position des dents.

**Arc dentaire** : ensemble de la forme arquée des dents et de leur os porteur de chaque mâchoire.

**Atrophie** : diminution progressive de la taille d'une structure vivante.

**Avulsion** : arrachage d'une dent par la force.

**Brachycéphalie** : forme de crâne caractérisée par une largeur importante, par opposition à la dolichocéphalie.

**Brachygnathie** maxillaire ou mandibulaire : le maxillaire paraît plus long que la mandibule ou la mandibule plus longue que le maxillaire.

**Craniométrie** : mesures du crâne ; technique anthropométrique très élaborée qui fournit les bases pour le développement de la radiographie céphalométrique.

**Crossbite** (articulé inversé) : relation anormale entre une ou plusieurs dents et les dents opposées, les relations bucco-linguales étant inversées.

**Déciduel** : fait référence à la dentition de lait.

**Dentition mixte** ou **denture** : étape du développement pendant laquelle des dents déciduales et définitives sont présentes simultanément dans la gueule.

**Dents surnuméraires** : dents qui se rajoutent à la formule dentaire normale. Il existe souvent des incisives surnuméraires ou des prémolaires surnuméraires.

**Diastème** : espace entre deux dents.

**Distoclusion** : occlusion des dents inférieures avec les supérieures plus distale que la normale.

**Dolichocéphalie** : type crânial caractérisé par une forme allongée et étroite, opposé au type brachycéphale.

**Dysfonction** : atteinte traumatique ou pathogénique de la fonction.

**Dysgnathie** : caractérisée par une anomalie du maxillaire et/ou de la mandibule.

**Dysplasie** : développement anormal.

**Dystrophie** : dégénérescence d'un tissu aboutissant à une atrophie.

**Ectopie** : localisation autre que la normale, souvent utilisé pour décrire le cas du développement ou de l'éruption d'une dent ailleurs que dans sa position normale.

**Egression** : Déplacement en dehors.

**Endognathie mandibulaire** : mandibule trop étroite et trop courte.

**Encombrement** : altération de la position des dents, causée par des espaces inadaptés sur l'arc dentaire.

**Eruption** : mouvement des dents pour sortir de l'os qui les soutient.

**Etiologie** : origine d'une affection.

**Ingression** : luxation par enfoncement.

**Malocclusion** : déviation intra et/ou intermaxillaire des relations entre les dents. Peut être associée à d'autres déformations dento-faciales.

**Mésocéphale** : forme de crâne présentant des proportions moyennes.

**Mésognathie** : position des mâchoires en avant par rapport aux autres structures faciales.

**Migration dentaire** : mouvement spontané d'une ou plusieurs dents après leur éruption.

**Moulage dentaire** : empreinte des dents et tissus environnants, le plus souvent réalisé à l'aide d'alginat. Peut être utilisé pour l'étude et le diagnostic d'une malocclusion, mais aussi pour la réalisation d'un appareil orthodontique.

**Neutroclusion** : occlusion normale, mésiodistale des dents buccales.

**Occlusion** : relation entre dents mandibulaires et maxillaires lorsqu'elles sont en fonction.

**Open-bite** (béance) : malocclusion dans laquelle certaines dents ne sont pas en contact avec leurs antagonistes.

**Orthodontie corrective** : traitement de malocclusions par l'application de forces directement sur les dents et/ou les mâchoires dans le but d'obtenir une correction.

**Orthodontie préventive** : elle a pour but d'éviter la formation de malocclusions par des mesures prophylactiques (exérèse de dents lactéales persistantes, glossotomie, etc.). Elle fait appel à un traitement interceptif.

**Orthognathie** : relations normales entre les mâchoires.

**Orthopédie** : correction des anomalies de forme et de relations des structures osseuses. Peut être réalisée chirurgicalement (chirurgie orthopédique) ou par l'application de forces destinées

à stimuler des changements dans la structure osseuse par réponse physiologique (thérapeutique orthopédique). L'orthodontie est une thérapeutique orthopédique.

**Orthopédie dento-faciale** : synonyme plus descriptif de l'orthodontie.

**Over-bite** : recouvrement vertical des dents inférieures par les supérieures, habituellement mesuré perpendiculairement au plan occlusal.

**Over-jet** : avancée des incisives supérieures ou distance séparant les bords incisifs dans le sens antéropostérieur (surplomb).

**Proclination** : angulation des dents antérieures vers l'avant, à ne pas confondre avec la protrusion qui indique une variation de position.

**Polyodontie** : nombre anormalement élevé de dents, synonyme de dents surnuméraires. Par exemple présence de sept incisives sur l'arcade.

**Prognathie** mandibulaire ou maxillaire : position avancée de la mandibule par rapport au squelette crânio-facial, elle paraît plus longue que le maxillaire, ou le maxillaire paraît plus long que la mandibule.

**Protrusion** : dents et/ou mâchoires beaucoup plus proéminentes que la normale.

**Position au repos** : position normale au repos de la mandibule, dents éloignées et muscles au repos.

**Retroclination** : angulation postérieure des dents antérieures.

**Rétrognathie** : position de la mandibule postérieure par rapport à ses relations normales avec les autres structures de la face. Peut résulter d'une petite taille de la mandibule et/ou d'une position postérieure de la fosse temporo-mandibulaire : rétrusion mandibulaire.

**Supracclusion** : éruption d'une ou plusieurs dents au-delà de l'étage normal, souvent le résultat de manque (absence de la dent antagoniste) ou d'irrégularité sur l'arc opposé.

**Syndrome** : ensemble de symptômes et/ou de déformations qui aboutissent ensemble à un modèle définissant une affection ou une condition précise.

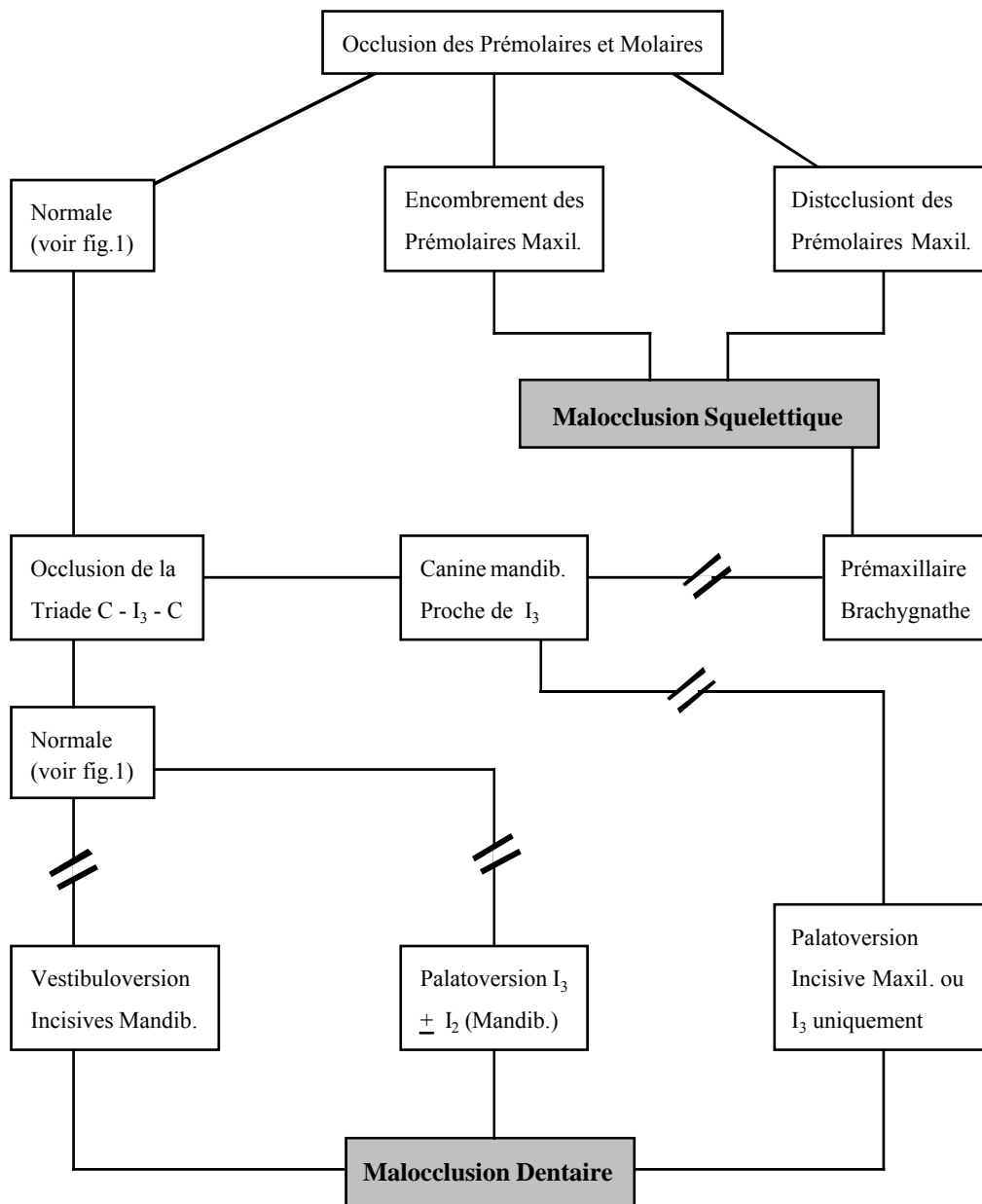
**Under-bite** : terme ambigu et non technique pour décrire l'association d'une rétrusion et d'une protrusion de la mâchoire inférieure.

**Wry-bite** : un côté du maxillaire ou de la mandibule ou un des côtés de la tête grandit plus que l'autre côté, ce qui produit différents degrés de malocclusions. Par exemple, une moitié des arcades incisives est en classe 1, l'autre moitié en classe 3. Il s'en suit une dissymétrie faciale.

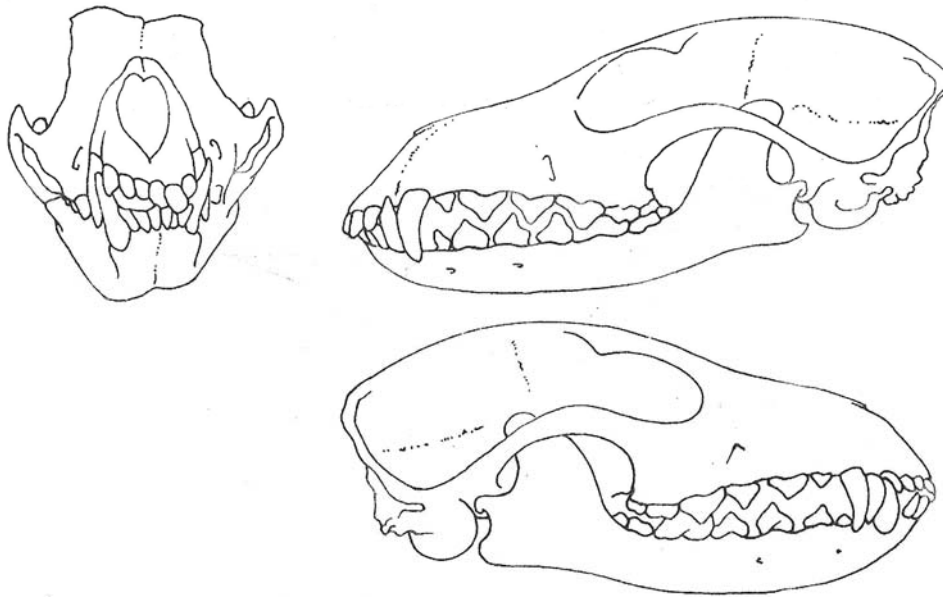
**Annexe 1** : Glossaire orthodontique.

	Préfixe				indiquant le volume	Radical	Adjectif		
	indiquant direction et catégorie de la déformation							indiquant les parties morphologiques en question, respectivement la catégorie de déformation	indiquant les particularités de la localisation
	par rapport aux trois dimensions			par rapport à l'arcade dentaire					
	Antéro-postérieur	Transversal	Vertical						
position des dents et groupe de dents	Pro-Rétro	Endo-Exo	Infra-supra	Vestibulo-Linguo-Mésio-Disto-		position	maxillaire-mandibulaire supérieure-inférieure unimaxillaire-bimaxillaire		
position d'une dent sur place						rotation			
position des dents et des maxillaires en occlusion	Pro-Neutro Rétro	Endo-Exo Latéro	Infra-Supra	Mésio-Neutro-Disto-		clusion	unilatérale-bilatérale droite-gauche symétrique-asymétrique		
position des maxillaires et des arcs alvéolaires par rapport au squelette facial.	Pro-Rétro	Endo-Exo Latéro	Infra-Supra		macro micro	gnathie	partielle-totale antérieure-postérieure		
position du menton (comme le point le plus avancé de l'arc basal)	Pro-Rétro	Latéro	Infra-Supra		macro micro	genie	alvéolaire (dentaire) maxillaire-mandibulaire cornaire-apicale		
position d'autres parties faciales principales : - lèvres - joues	Pro-Rétro	Endo-Exo Latéro	Infra-Supra		macro micro	cheilie melie	mésio-vestibulaire disto-		

**Annexe 2** : Nomenclature adoptée par la Fédération Dentaire Internationale et la Société Française d'O.D.F.



**Annexe 3** : Diagramme permettant le diagnostic des articulés incisifs inversés et des articulés incisifs en tenaille (bout-à-bout incisif). Le sigle “//” indique qu’en l’absence d’analyse céphalométrique le diagnostic suivant est impossible ; rappelons que l’analyse céphalométrique n’est pas applicable chez le chien dans l’état actuel des connaissances du fait de l’absence de valeurs de référence pour chaque race [17].



**Annexe 4** : Wry-bite [28].

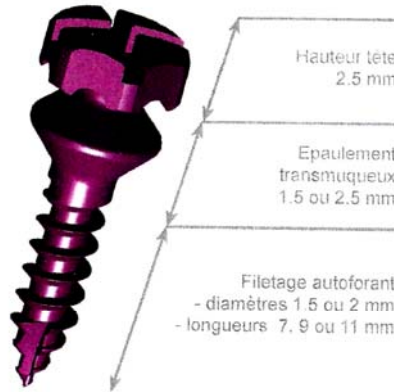
A gauche : vue de face montrant un articulé incisif inversé uniquement du côté droit et mettant en évidence l'asymétrie.

En haut à droite : vue de profil montrant l'occlusion correcte des incisives gauches.

En bas à droite : vue de profil montrant l'articulé incisif inversé du côté droit.

Vis d'ancrage orthodontique  
- tête bracket -

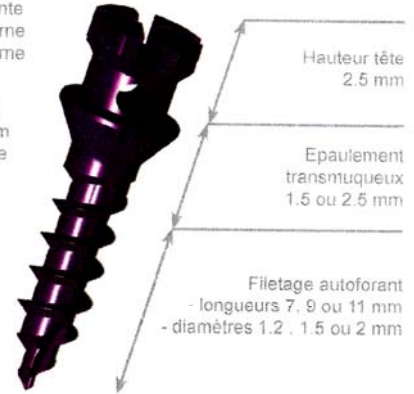Double empreinte  
- hexagone externe  
- cruciforme interne



Vis d'ancrage orthodontique  
- tête cruciforme percée -

Double empreinte  
- hexagone externe  
- cruciforme interne

Perçage radial  
diamètre 0.9 mm  
dans l'axe d'une  
des fentes

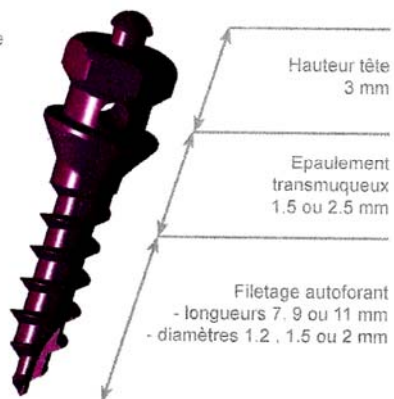


De nombreuses situations cliniques sont problématiques lors de traitements orthodontiques cela en raison d'un manque d'ancrage. Les minis implants provisoires à visée orthodontique offrent maintenant une alternative efficace aux praticiens. Ils peuvent être utilisés en vestibulaire comme en lingual aussi bien dans le cadre d'un traitement global que dans le cadre d'un traitement sectoriel.

Vis d'ancrage orthodontique  
- tête plot percée -

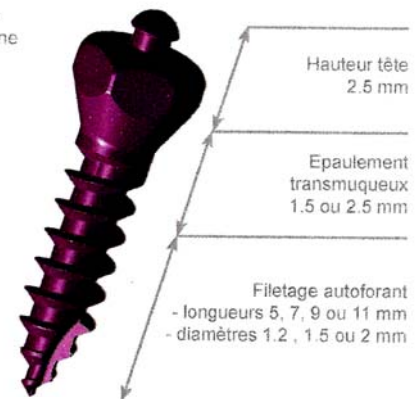
Empreinte  
hexagone externe

Perçage radial  
diamètre 0.9 mm



Vis d'ancrage orthodontique  
- tête plot -

Empreinte  
hexagone externe



gamme  
**ANCOTEK** +

**Annexe 5** : Vis d'ancrage orthodontique de la gamme ANCOTEK.