
APPLICATIONS CARDIOVASCULAIRES DE LA RADIOLOGIE INTERVENTIONNELLE CHEZ LES CARNIVORES DOMESTIQUES

THESE
pour obtenir le grade de
DOCTEUR VETERINAIRE

DIPLOME D'ETAT

*présentée et soutenue publiquement en 2008
devant l'Université Paul-Sabatier de Toulouse*

par

François-Xavier LIEBEL
Né le 22 Février 1985 à Bordeaux (Gironde)

Directeur de thèse : Mme. le Docteur Patricia MEYNAUD-COLLARD

JURY

PRESIDENT :
M. SANS N.

Professeur à l'Université Paul-Sabatier de TOULOUSE

ASSESEUR :
Mme. MEYNAUD-COLLARD P.
Mme. DIQUELOU A.

Maître de Conférences à l'Ecole Nationale Vétérinaire de TOULOUSE
Maître de Conférences à l'Ecole Nationale Vétérinaire de TOULOUSE

MEMBRE(S) INVITES(S) :
M. CONCHOU F.

Docteur en Médecine vétérinaire

Que ceci permette de présenter tous mes remerciements :

A Monsieur le Professeur Nicolas SANS
Professeur des Universités,
Praticien hospitalier,
Professeur de radiologie,
Qui nous a fait l'honneur d'accepter la présidence de notre jury de thèse,
Hommage respectueux.

A Madame le docteur Patricia MEYNAUD-COLLARD,
Maître de Conférences à l'Ecole Nationale Vétérinaire de Toulouse,
Pathologie chirurgicale,
Directrice de cette Thèse,
Pour son soutien, ses conseils et son aide précieuse,
Respectueuse gratitude.

A Madame Armelle DIQUELOU,
Maître de Conférences à l'Ecole Nationale Vétérinaire de Toulouse,
Pathologie médicale des Equidés et des carnivores,
Pour avoir accepté d'être membre de ce jury,
Sincères remerciements.

A Monsieur Fabrice CONCHOU,
Assistant d'enseignement à l'Ecole Nationale Vétérinaire de Toulouse,
Pour son aide et son support,
Sincères remerciements.

REMERCIEMENTS

A ma mère, sans qui je ne serais pas là, à elle qui m'a permis de réaliser mes rêves et m'a supporté dans les moments difficiles,
Pour toute ton affection,
Cette thèse tout comme ma future carrière est la tienne.

A ma (petite) sœur, toujours là pour moi, pour maman et qui a activement participé à la réalisation de cette thèse.

A mon papa, à jamais dans mon cœur, à sa mémoire...

A ma famille.

A Serge Darroze, pour m'avoir offert un stage de rêve, inoubliable.
Pour sa gentillesse tout simplement.

A mes amis : Julien Beaumont, ami de toujours et pour toujours, à Flo, Alex, Thomas, Bibi, Pierre, Nat pour ces années si studieuses et aux années à venir.

A Grant Slingo qui a participé à la réalisation de cette thèse.

SOMMAIRE

INTRODUCTION	4
Chapitre 1 : La radiographie interventionnelle	5
I. Principe	7
II. Historique et évolution	7
III. Matériels	9
III.A. Imagerie médicale	9
III.B. Matériel spécifique	10
III.B.1. Accès vasculaire	10
III.B.2. Cathéters	10
III.B.3. Agents d'embolisation.....	10
III.B.3.a. Particules.....	11
III.B.3.a.1. Particules résorbables	11
III.B.3.a.2. Particules non résorbables	12
III.B.3.b. Dispositifs d'occlusion mécanique.....	14
III.B.3.b.1. Bobines métalliques thrombogéniques.....	14
III.B.3.b.2. Ballons détachables	15
III.B.3.b.3. Obturateur septal atrial	16
III.B.3.b.4. Dispositif de type Amplatzer.....	17
III.B.3.b.5. Autres agents d'obstruction mécanique.....	17
III.B.3.c. Agents liquides	18
III.B.3.c.1. Lipiodol®.....	18
III.B.3.c.2. Cyanoacrylates.....	18
III.B.4. Cathéters de valvuloplastie.....	19
III.B.5. Stents	19
IV. Avantages et inconvénients de la radiologie interventionnelle	20
IV.A. Avantages.....	20
IV.B. Inconvénients.....	21
Chapitre 2 : Applications courantes en médecine cardiovasculaire chez les carnivores domestiques	23
I. Embolisation de dispositifs mécaniques	25
I.A. Traitement du canal artériel persistant.....	25
I.A.1. Physio-pathologie.....	25
I.A.2. Classification morphologique des conduits persistants	26
I.A.2.a. Mesures	26
I.A.2.b. Apports de l'échographie	29
I.A.2.c. Application : sélection du dispositif d'embolisation en fonction du conduit..	29
I.A.3. Influence de l'âge du patient.....	31
I.A.4. Technique.....	31
I.A.4.a. Procédure.....	31
I.A.4.b. Procédure chez le chat.....	33
I.A.5. Complications et comparaison avec la méthode chirurgicale.....	34
I.A.6. Modifications et améliorations de la technique	36
I.A.6.a. Embolisation assistée par échocardiographie.....	36
I.A.6.b. Conduits larges.....	37
I.A.6.c. Utilisation d'un dispositif de type lacet.....	38
I.A.6.c.1. Principe et procédure.....	38
I.A.6.c.2. Complications.....	40
I.A.6.c.3. Avantages et inconvénients.....	40

I.B. Communications inter-ventriculaires	40
I.B.1. Physio-pathologie	40
I.B.2. Classification	41
I.B.3. Technique	42
I.B.4. Complications	43
I.C. Communications inter-atriales	43
I.C.1. Physio-pathologie	44
I.C.2. Embolisation	44
I.C.2.a. Cas décrits	44
I.C.2.b. Technique	45
I.C.2.b.1. Procédure	45
I.C.2.b.2. Choix du dispositif	46
I.C.2.c. Résultats	46
I.D. Traitement des shunts porto-systémiques congénitaux	46
I.D.1. Physio-pathologie	46
I.D.2. Traitement	47
I.D.2.a. Principes	47
I.D.2.b. Procédure	48
I.D.2.c. Résultats	49
I.D.2.d. Complications	50
I.D.2.e. Embolisation chez le chat	50
I.D.2.f. Améliorations : utilisation de stents	51
II. Valvuloplastie par ballon pour le traitement de la sténose pulmonaire congénitale valvulaire	53
II.A. Définition et Caractéristiques des sténoses pulmonaires	53
II.A.1. Classification en médecine humaine	53
II.A.2. Classification en médecine vétérinaire	53
II.B. Physio-pathologie	54
II.C. Indications de l'intervention	55
II.D. Procédure	56
II.D.1. Historique	56
II.D.2. Description	57
II.D.3. Procédure chez le chat	58
II.E. Résultats	59
II.E.1. Influence de la morphologie de la valve	60
II.E.2. Influence du choix du ballon	60
II.E.3. Gradient de pression post opératoire	61
II.F. Complications	61
III. Implantation de pacemakers	62
III.A. Indications	62
III.B. Procédure d'implantation	63
III.B.1. Choix du matériel	63
III.B.2. Technique d'implantation	64
III.B.3. Résultats	66
III.B.4. Complications	66
III.B.4.a. Complications liées à la procédure	67
III.B.4.b. Complications liées à l'équipement	69
Chapitre 3 : Procédures innovantes en médecine cardiovasculaire des carnivores domestiques	71
I. Autres applications de la dilatation par ballon	73

I.A. Traitement de la sténose sous-aortique	73
I.A.1. Physio-pathologie.....	73
I.A.2. Indications du traitement.....	74
I.A.3. Procédure	75
I.A.4. Complications	76
I.A.5. Résultats	77
I.B. Traitement des sténoses tricuspidiennes	77
I.B.1. Physio-pathologie.....	78
I.B.2. Procédure.....	78
I.B.3. Résultats	79
I.C. Cas des chambres doubles au niveau du ventricule droit.....	79
I.C.1. Physio-pathologie.....	79
I.C.2. Procédure.....	80
I.C.3. Résultats	81
I.D. Traitement des <i>cor triatriata</i>	81
I.D.1. Physio-pathologie.....	81
I.D.2. Procédure	82
I.D.3. Résultats	83
I.E. Péricardiotomie percutanée par ballon	83
I.E.1. Indications	84
I.E.2. Procédure.....	84
I.E.3. Résultats	86
II. Chimio-embolisation : embolisation dans le traitement des tumeurs	86
II.A. Principes et avantages.....	87
II.A.1. Principes	87
II.A.2. Avantages	87
II.B. Technique.....	88
II.B.1. Historique.....	88
II.B.2. Procédure	88
II.B.2.a. Description	88
II.B.2.a.1. Embolisation simple.....	88
II.B.2.a.2. Chimio-embolisation.....	89
II.B.2.b. Choix de l'agent à emboliser	89
II.C. Résultats.....	90
II.D. Complications	91
III. Embolisation de particules.....	91
III.A. Traitement des fistules artério-veineuses	91
III.A.1. Physio-pathologie.....	91
III.A.2. Procédure.....	91
III.A.3. Résultats	93
III.B. Embolisation des artères maxillaires lors d'épistaxis récurrent.....	94
III.B.1. Physio-pathologie	94
III.B.2. Procédure	95
III.B.3. Résultats.....	95
IV. Autres applications de la radiologie interventionnelle	96
IV.A. Embolisation de bobines pour le traitement de varices péri-orbitaires	96
IV.A.1. Physio-pathologie.....	96
IV.A.2. Procédure.....	96
IV.A.3. Résultats	97

IV.B. Principes et application de la thrombolyse rhéolytique lors de thromboembolie aortique féline.....	97
IV.B.1. Physio-pathologie.....	97
IV.B.2. Traitements empiriques.....	98
IV.B.3. Principes et application de la thrombolyse rhéolytique.....	99
IV.C. Dilatation par ballon et pose d'un stent lors d'obstruction cave.....	100
IV.C.1. Physio-pathologie.....	100
IV.C.2. Procédure.....	100
IV.C.3. Résultats.....	102
IV.D. Retrait de corps étrangers.....	102
IV.E. Traitement de deux sténoses pulmonaires supra-valvulaires :.....	103
CONCLUSION	105

TABLE DES ILLUSTRATIONS

FIGURES

Figure 1 : Eponge de gélatine (Gelfoam®)	11
Figure 2 : Particules d'alcool polyvinyle (Ivalon®)	13
Figure 3 : Bobines thrombogéniques de type Gianturco®	15
Figure 4 : Ballons détachables avec et sans le cathéter de libération	16
Figure 5 : Dispositif d'obstruction septal atrial (Amplatzer septal occluder®).....	16
Figure 6 : Amplatzer duct occluder® de taille 8-10.....	17
Figure 7 : Ballon de dilatation (Owens balloon dilatation catheter®).....	19
Figure 8 : Palmaz Genesis transhepatic biliary stent®.	20
Figure 9 : Classification des canaux artériels persistants en fonction de leur morphologie ..	27
Figure 10 : Conduit de type II.....	28
Figure 11 : Evaluation des caractéristiques d'un conduit par fluoroscopie.....	28
Figure 12 : Positionnement correct des bobines suite à la procédure d'embolisation	33
Figure 13 : Radiographies d'un chien présentant la migration d'une bobine au niveau de la vascularisation pulmonaire.....	34
Figure 14 : Embolisation d'une bobine thrombogénique au niveau de l'artère sous-clavière gauche	34
Figure 15 : Image fluoroscopique montrant le positionnement du ballon d'obstruction gonflé	37
Figure 16 : Dispositif de type lacet positionné à coté d'un cathéter de libération laissant apercevoir une portion d'une bobine thrombogénique	38
Figure 17 : Technique de libération de bobines thrombogéniques assistée par le dispositif de type lacet lors de l'obstruction de canaux artériels persistants	39
Figure 18 : Persistance d'un shunt résiduel à travers le défaut de paroi.....	43
Figure 19 : Image fluoroscopique montrant le stent positionné dans la veine cave caudale au niveau du shunt.....	52
Figure 20 : Images fluoroscopiques de la procédure de valvuloplastie par ballon	58
Figure 21 : Générateur placé à coté d'une pièce américaine de 25 cents	63
Figure 22 : Radiographie thoracique latérale d'un chien montrant le positionnement correct de l'électrode et du générateur	66
Figure 23 : Radiographie thoracique latérale d'un chien montrant le délogement de l'électrode de stimulation	68
Figure 24 : Image radiographique montrant un pli au niveau de l'électrode au niveau de son insertion proximale	68
Figure 25 : Image fluoroscopique de la procédure de dilatation par ballon d'une sténose tricuspидienne chez un chien	79
Figure 26 : Image fluoroscopique de la procédure de dilatation d'un <i>cor triatriatum dexter</i> chez un chien montrant l'indentation du ballon au niveau de la sténose	83
Figure 27 : Procédure de péricardiotomie percutanée par ballon	85
Figure 28 : Images fluoroscopiques de la technique de péricardiotomie percutanée par ballon	86
Figure 29 : Images fluoroscopiques de l'embolisation de fistules artério-veineuses hépatiques.....	93
Figure 30 : Image fluoroscopique latérale d'un chien montrant les nombreuses bobines embolisées au niveau de la varice péri-orbitaire	97
Figure 31 : Cathéter thérapeutique et mouvement des fluides permettant la création de turbulences et la dégradation du thrombus.....	99

Figure 32 : Image fluoroscopique de la procédure de dilatation de la zone sténotique au niveau de la veine cave caudale d'un chat	101
Figure 33 : Radiographie en projection ventro-dorsale d'un chat montrant le positionnement du stent au niveau de la sténose précédemment dilatée	102
Figure 34 : Dispositif de retrait de corps étranger à trois branches terminales.....	103
Figure 35 et 36 : Angiocardiogrammes ventriculaires droits montrant le positionnement des deux stents.....	104

TABLEAUX

Tableau 1 : Complications majeures associées aux deux techniques	35
Tableau 2 : Complications mineures associées aux deux techniques	36
Tableau 3 : Caractéristiques des sténoses selon la classification de Patterson	54
Tableau 4 : Caractéristiques des sténoses selon la classification de Bussadori.....	54
Tableau 5 : Classification des sténoses en fonction du gradient de pression à travers la sténose mesuré par cathétérisation cardiaque.....	55
Tableau 6 : Indications de l'implantation de pacemaker	63
Tableau 7 : Complications liées à la procédure d'implantation de pacemaker	67
Tableau 8 : Arythmies cardiaques observées lors de la technique de valvuloplastie	76

LISTE DES ABREVIATIONS UTILISEES

IRM	Imagerie par Résonance Magnétique
DCRV	Double Chamber Right Ventricle
tPA	tissu Plasminogen Activator
PVA	Poly Vinyle Alcohol
ECG	Electrocardiogramme

INTRODUCTION

Dans sa forme la plus pure, la radiologie interventionnelle désigne l'utilisation de l'imagerie radiologique afin de guider le chirurgien ou, de façon plus générale, l'opérateur, dans la réalisation d'un nombre varié d'interventions mini-invasives. Depuis une vingtaine d'années, le domaine de la radiologie interventionnelle est en constante évolution, que ce soit en médecine humaine ou en médecine vétérinaire, de nombreuses procédures ont ainsi vu le jour. En médecine humaine, la radiologie interventionnelle est une discipline à part entière, alors qu'en médecine vétérinaire, elle regroupe une multitude de procédures réalisées par différents opérateurs, qu'ils soient spécialistes en médecine interne, cardiologie, chirurgie ou imagerie. Le but de ce travail est de décrire les différentes applications cardiovasculaires de la radiologie interventionnelle en médecine des carnivores domestiques. Une première partie rappellera les principes de la radiologie interventionnelle, le matériel nécessaire ainsi que les avantages et inconvénients de ces procédures puis dans les deux parties suivantes nous décrirons les différentes applications publiées dans la littérature vétérinaire. Certaines sont couramment utilisées et sont devenues des standards de soins alors que d'autres procédures tentent de fournir une alternative aux traitements précédemment utilisés.

Chapitre 1 : La radiographie interventionnelle

Ce chapitre aura pour objectif de décrire le principe de la radiologie interventionnelle, de rappeler l'historique, de décrire les matériels utilisés pour la réalisation des différentes procédures, ainsi que de donner les principaux avantages et inconvénients chez les carnivores domestiques.

I. Principe

Le principe de la radiologie interventionnelle est de réaliser des interventions grâce à des procédures qualifiées de mini-invasives, sous contrôle radiologique. Le qualificatif mini-invasif s'oppose ici au caractère invasif des interventions chirurgicales couramment pratiquées en médecine vétérinaire nécessitant l'ouverture de la cavité abdominale ou thoracique. La radiologie interventionnelle nécessite l'emploi d'un matériel d'imagerie radiologique adapté (radiologie conventionnelle, fluoroscopie, tomодensitométrie, imagerie par résonance magnétique...) ainsi que des équipements spécialisés, tels que des cathéters, des ballons de valvuloplastie, ou encore des dispositifs d'embolisation, qui seront décrits ultérieurement dans cette étude.

II. Historique et évolution

Les prémices de la radiologie interventionnelle ont été reportés dans un journal médical scandinave, *Acta radiologica*. Un Médecin suédois, le Dr Sven-Ivar Seldinger y décrivait pour la première fois, en 1953, une méthode d'accès artériel après passage transcutané au moyen d'un cathéter, permettant la réalisation sur un patient conscient d'une angiographie du système artériel (1).

La première intervention au sens thérapeutique du terme a été réalisée chez l'homme en 1964. Une angioplastie par voie transcutanée a été réalisée pour traiter une obstruction artérielle induite par une plaque d'athérome (6).

Pour la suite, la société de radiologie interventionnelle fournit quelques dates clés qui ont marqué l'histoire de cette spécialité (296) : en 1966, les premières techniques d'embolisation sont décrites pour traiter des tumeurs et des anomalies vasculaires de la moelle spinale, en bloquant leur apport vasculaire. En 1967, un canal artériel persistant a été obstrué par voie transcutanée ; la technique d'angiographie coronaire Judkins est décrite ; le traitement de saignements gastro-intestinaux et artériels par voie vasculaire a été développé. En 1969, les

premiers prototypes de stents et leur technique de mise en place par cathéter ont été introduits chez l'homme.

Parallèlement, de 1960 à 1970, un certain nombre de matériels ont été développés, comme les guides héparinés, les injecteurs de produit de contraste, différents cathéters...

Les premières bobines thrombogéniques d'obstruction se sont développées dans les années 1970. En 1972, l'embolisation artérielle sélective pour le traitement des saignements gastro-intestinaux a été adapté pour traiter des hémorragies importantes dans d'autres vaisseaux du corps ainsi que pour interrompre l'apport vasculaire aux tumeurs. En 1977-1978, une technique d'embolisation a été décrite pour le traitement de varices et de malformations artério-veineuses pulmonaires. Entre 1977 et 1983, l'embolisation simple et la chimio-embolisation ont été utilisées pour le traitement de cancer hépato-cellulaires et de métastases hépatiques.

En 1981, est introduite une technique d'embolisation lors de traumatismes spléniques. En 1982, sont développés les premiers shunt porto-systémiques intra-hépatiques artificiels ont été décrits afin d'améliorer le flux sanguin au niveau du foie endommagé lors de cirrhose ou d'hépatite C. En 1983, le stent positionnable par ballon, utilisé de nos jours a été créé. Les stents auto-expansifs ont été développés deux ans plus tard en 1985.

En 1990, la radio-fréquence a permis l'ablation de tumeurs hépatiques, puis de tumeurs des tissus mous dans les années suivantes. En 1994, le stent coronaire positionnable par ballon encore utilisé aujourd'hui est implanté pour la première fois. Enfin, en 1999, une nouvelle technique d'ablation intra-vasculaire par laser a été développée pour le traitement de varices et de maladies veineuses.

Les premiers rapports publiés faisant état de l'utilisation de la radiologie interventionnelle en médecine vétérinaire datent des années 1970 : ils rapportaient l'usage de l'embolisation vasculaire de différents matériaux dans l'espèce porcine (7, 8). L'angiographie a été particulièrement utilisée et développée dans les années 1970, et plus particulièrement les angiographies rénale (2), abdominale (3) ou encore cérébrale (4, 5).

Les techniques ont progressivement évolué et de nouvelles procédures ont été décrites, aussi bien en médecine humaine qu'en médecine vétérinaire. A ce titre, certaines techniques ont été développées initialement en médecine vétérinaire puis transposées en médecine humaine, et inversement pour d'autres.

III. Matériels

III.A. Imagerie médicale

La radiologie conventionnelle, la fluoroscopie, la tomодensitométrie ou l'imagerie par résonance magnétique peuvent être utilisées en radiologie interventionnelle. En médecine vétérinaire, seules les deux premières sont couramment utilisées alors que les autres sont en voie de développement.

La radiologie utilise une source émettrice d'électrons, appelée cathode, qui propulse les électrons à grande vitesse sur une anode, avec laquelle ils entrent en contact, générant ainsi des rayons X. Ces rayons sont alors dirigés vers la zone d'intérêt au niveau du patient. Ils se propagent en ligne droite et interagissent avec les matières selon différentes modalités : certains rayons sont absorbés alors que d'autres sont déviés. La radiologie utilise ces rayons. En effet, les rayons sont atténués différemment selon la densité de l'objet ou des tissus qu'ils traversent. Les rayons sont invisibles, il faut alors une étape supplémentaire pour obtenir une image analysable.

Après avoir traversé le patient, les rayons vont impressionner un film composé de cristaux, ou, depuis quelques années, des films numériques, avec une intensité inversement proportionnelle à l'atténuation qu'ils ont subi. L'image radiologique est ainsi obtenue, les différentes structures apparaissant, en fonction de leur radio-densité, entre blanc et noir en passant par tous les niveaux de gris. Ainsi, certains tissus seront visibles alors que d'autres seront invisibles à la radiographie. Pour aider l'opérateur dans l'identification des organes et tissus, l'utilisation de produits de contraste ou de matériels ayant une radio-densité élevée permet de les visualiser. Ceci nécessite l'utilisation d'un accès vasculaires, de produits de contraste et de matériels spécifiques.

La radiologie et la fluoroscopie fonctionnent sur le même principe, c'est-à-dire qu'ils utilisent un système émetteur de rayons et un système récepteur. En fluoroscopie, le film radiologique est remplacé par une caméra ou un capteur. La fluoroscopie utilise un procédé d'amplification de l'énergie émise par les rayons après qu'ils aient traversé le patient pour faciliter leur visualisation sur un écran. Les indications de la radiologie et de la fluoroscopie sont la visualisation de structures internes en évitant d'avoir recours à une intervention chirurgicale exploratrice.

III.B. Matériel spécifique

III.B.1. Accès vasculaire

Classiquement deux techniques d'accès vasculaires sont décrites : la méthode percutanée et la technique de Seldinger modifiée. Dans la première, le cathéter est inséré « à l'aveugle » et le vaisseau cible cathétérisé. La seconde technique permet d'exposer le vaisseau cible et de réaliser un cathétérisme réduisant la formation d'hématomes (9).

III.B.2. Cathéters

Différents cathéters sont utilisés en radiologie interventionnelle. Le cathéter est tout d'abord choisi selon l'intervention qui va être pratiquée, puis selon la taille de l'animal et ses caractéristiques anatomiques. Il existe ainsi de nombreux cathéters : angiographiques, multi-usages, ou permettant de réaliser des dilatations par ballon. Un ou plusieurs cathéters peuvent être nécessaires pour chaque intervention. Les cathéters sont introduits grâce à un système d'introduction et de dilatation des vaisseaux. Ils sont échangés et positionnés à l'endroit voulu grâce à des guides métalliques permettant de les rigidifier et ainsi faciliter leur placement.

III.B.3. Agents d'embolisation

Le principe de l'embolisation est de placer, par voie transcutanée, un agent dans un vaisseau ou un ensemble de vaisseaux afin de créer une obstruction. Cette obstruction peut être liée :

- uniquement à l'agent embolisé ;
- à l'agent embolisé et à la réaction de l'organisme vis-à-vis de l'obstruction et de l'agent.

Il existe différents dispositifs utilisés en radiologie interventionnelle lors des procédures d'embolisation (forme et nature). Les agents d'embolisation sont appelés ainsi car on utilise leur capacité à être embolisés dans le courant circulatoire. Ils peuvent être classés en trois grandes catégories, selon leur nature. On distingue ainsi les agents particules, les dispositifs d'obstruction mécanique et les agents liquides.

III.B.3.a. Particules

Les agents particuliers sont divisés en agents résorbables et agents non résorbables selon leur comportement biologique.

III.B.3.a.1. Particules résorbables

Les agents résorbables sont utilisés lors d'embolisation temporaire : la réaction de l'organisme va peu à peu les dégrader et donc lever l'obstruction créée. Les agents particuliers utilisés en médecine vétérinaire sont principalement les éponges de gélatine et les caillots sanguins autologues (10).

Eponges de gélatine

Les éponges de gélatine (cf. figure 1) sont préparées à partir de solution de gélatine spécialement traitées et purifiées. Elles ont été développées pour leurs propriétés hémostatiques. Placées dans un vaisseau, elles induisent une obstruction mécanique partielle, à l'origine d'une réaction thrombogénique qui résulte en une thrombose et la formation d'un caillot en aval de l'éponge. Ultérieurement, une réaction thrombolytique se développe, dégradant le caillot ainsi que l'éponge. L'obstruction dure de quelques jours à quelques semaines (10). Les éponges sont disponibles sous forme de pièces rectangulaires de gélatine thrombogénique. Elles peuvent être ensuite coupées suivant différentes formes et tailles. Elles peuvent être mélangées avec des agents de contraste et délivrées à travers différents cathéters (11, 12).




Figure 1 : Eponge de gélatine (Gelfoam®) (24).

Caillots sanguins autologues

Ces caillots sont formés à partir du sang du patient. Ce matériel est donc facilement disponible, peu cher et sûr en matière de biocompatibilité (10). Ils ont la propriété d'être rapidement lysés après introduction dans le courant vasculaire. Une étude réalisée en 1976 a montré que la lyse du caillot survenait dans les 48 heures après placement chez le porc (7). Chez le chien, la lyse serait plus rapide en raison d'un système fibrinolytique plus actif (10).

L'usage des caillots de sang autologues est donc réservé à des occlusions temporaires, lorsque la recanalisation du vaisseau embolisé est attendue, comme par exemple lors de chimio-embolisation répétée d'un même vaisseau (13).

III.B.3.a.2. Particules non résorbables

Les agents d'embolisation particuliers non résorbables sont utilisés pour l'occlusion définitive de vaisseaux. Plusieurs agents sont disponibles : les particules d'alcool polyvinyle, les microsphères de gélatine trisacryle ou la soie.

Particules d'alcool polyvinyle

Ces particules synthétiques d'acétal polyvinyle hydroxylé (cf. figure 2) sont plus connues sous le nom de particules Ivalon® (24). Elles gonflent lorsqu'elles sont placées dans le sang, dans un fluide isotonique (chlorure de sodium 0,9%) ou dans un produit de contraste (14).

Elles sont largement utilisées pour l'embolisation permanente de vaisseaux. Elles provoquent une réponse inflammatoire modérée de la paroi des vaisseaux embolisés, la formation de tissu fibreux et participent à la formation d'un caillot secondaire (15). Les vaisseaux ont une tendance à la recanalisation, non pas du fait de la dégradation des particules, mais en raison de leur forme irrégulière qui permet une lyse du thrombus et des caillots formés entre les particules (10).




Figure 2 : Particules d'alcool polyvinyle (Ivalon®) (24).

Microsphères de gélatine trisacryle

Ces particules non résorbables ont été développées afin de contrecarrer les inconvénients des particules d'alcool polyvinyle, en particulier leur tendance à la recanalisation.

Elles ont une forme et une taille uniforme qui ne change pas quand elles sont placées dans un liquide. Leur propriété d'occlusion est liée à leur haute déformabilité qui permet de les insérer dans des cathéters de faible diamètre afin d'obstruer le ou les vaisseaux cibles (16). Elles peuvent pénétrer plus en profondeur dans la circulation permettant d'emboliser des territoires plus profonds, mais augmentant le risque d'embolisation de particules dans la circulation pulmonaire (17).

La soie

L'emploi de soie en médecine humaine a été reporté notamment lors d'embolisation de malformations artério-veineuses cérébrale et durale (18). La soie est un matériel de suture naturel, monofilament et qualifié de non résorbable du fait de sa longue durée de vie *in vivo* (19). La soie provoque une réponse inflammatoire dans la paroi du vaisseau ligaturé (20), caractérisée par un chimiotactisme et des dégranulations neutrophiliques. Elle est suivie par une réaction fibroblastique à l'origine, à moyen terme, de la formation d'un tissu cicatriciel (19-23). Aucune rapportant l'utilisation de ce matériel en radiologie interventionnelle vétérinaire n'a été encore publié, mais ce matériau représente un grand potentiel pour une future application vétérinaire.

III.B.3.b. Dispositifs d'occlusion mécanique

Ces dispositifs sont utilisés pour :

- obstruer de larges vaisseaux : canal artériel persistant, *ductus venosus* persistant et autres shunts hépatiques ;
- obstruer des défauts congénitaux cardiaques : communication inter-atriale, communication inter-ventriculaire... ;
- obstruer des fistules artério-veineuses ou tout type de vaisseaux.

Il existe un grand nombre de dispositifs disponibles, dont des bobines thrombogéniques, des ballons, des microsphères de gélatine...

III.B.3.b.1. Bobines métalliques thrombogéniques

Principe

Les dispositifs les plus utilisés, en médecine humaine comme en médecine vétérinaire, sont les bobines métalliques agrémentées de fibres synthétiques thrombogéniques (10). Ces bobines sont composées d'un corps métallique en acier inoxydable en conformation linéaire lorsqu'il est placé dans son cathéter d'introduction, puis en conformation spiroïdale lorsqu'il est relâché dans le vaisseau cible. Il existe des bobines de différents diamètres et différentes flexibilités. La longueur de la bobine fait référence à la longueur du fil métallique lorsqu'il est complètement étiré. Chaque fois que la bobine réalise une boucle complète, la longueur du fil métallique qui la compose se raccourcit d'une circonférence, soit $2\pi R$ (24).

Les fibres synthétiques ajoutées à la bobine sont en général des fibres de Dacron ou de laine qui stimulent la thrombogénèse. Ainsi, l'obstruction est induite par deux mécanismes :

- le premier est un mécanisme passif d'obstruction mécanique ;
- le second est un phénomène actif de thrombogénèse par réaction de l'organisme face à un corps étranger thrombogénique.

Différents dispositifs utilisés en médecine vétérinaire

En médecine vétérinaire, la taille des différentes bobines varie entre 0.025 à 0.052 pouces (0,64 et 1,32 mm) (10, 56). Il existe différents types de bobines disponibles, mais les bobines de type Gianturco (cf. figure 3) sont de loin les plus utilisées.



Figure 3 : Bobines thrombogéniques de type Gianturco® (x 100) (56).

Innovations

Depuis les années 1990, de nouveaux types de dispositifs, plus petits, ont été développés : les micro-bobines de platine. Leur taille varie de 0.010 à 0.018 pouces (0,25 à 0,46 mm) ce qui permet l'embolisation et donc l'obstruction de vaisseaux de diamètres inférieurs ou plus tortueux (10, 25).

Moyen de libération

Les bobines, en conformation linéaire à l'intérieur du cathéter, peuvent être fixées à un système de libération qui permet de ne relâcher la bobine que lorsque celle-ci est entièrement hors du cathéter. En cas d'erreur, ceci permet de récupérer et replacer une bobine partiellement extériorisée (26, 27).

III.B.3.b.2. Ballons détachables

Les ballons détachables (cf. figure 4) sont composés d'un ballon synthétique en latex attaché à un guide et libéré au moyen d'un cathéter de taille appropriée. Le fluide utilisé pour gonfler le ballon doit être de même osmolarité que le plasma (10). Le fluide utilisé est souvent un mélange de sérum physiologique et de produit de contraste ou de monomères de silicone (28).

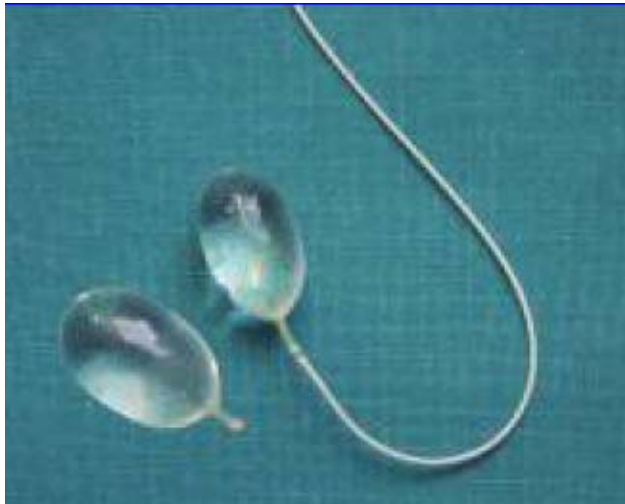

Figure 4 : Ballons détachables avec et sans le cathéter de libération (10).

Les ballons détachables ont plusieurs avantages : ils sont peu chers et ont la capacité d’obstruer un vaisseau dans une localisation précise. Ils se logent au niveau du lieu cible en suivant le courant sanguin. De plus, ils peuvent être délivrés par des cathéters de faibles diamètres. Cependant, ils ont tendance à se dégonfler après 2 à 4 semaines et à se détacher prématurément (29).

III.B.3.b.3. Obturateur septal atrial

Le dispositif d’obstruction septal atrial est composé de deux disques reliés en leur centre. La matrice est construite à partir de fil de nitinol (alliage de nickel et de titane), remplie par des fibres de polyester (103). Le dispositif est en conformation linéaire dans son cathéter de libération. Ce dernier permet de délivrer un disque à la fois, créant ainsi un effet « sandwich », et permet d’obstruer un défaut septal atrial en disposant un disque de chaque côté de la perte de substance (cf. figure 5).

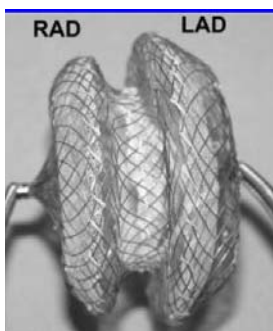


Figure 5 : Dispositif d’obstruction septal atrial (Amplatzer septal occluder®), avec les disques atriaux droit (RAD) et gauche (LAD) (103).

III.B.3.b.4. Dispositif de type Amplatzer

Le dispositif d'obstruction de conduit Amplatzer (cf. figure 6) est un dispositif à expansion spontanée, en forme de champignon, composé d'une matrice de fil de nitinol sur lesquelles ont été suturés des patches de polyester (32). Le dispositif est défini par deux nombres qui correspondent aux diamètres (en mm) de la base et du col du dispositif. Le nombre le plus faible est primordial, car il doit être au moins 2 mm plus large que le diamètre minimal du conduit (32). Une fois positionné, le mécanisme d'obstruction est identique à celui décrit précédemment pour les bobines de type Gianturco.




Figure 6 : Amplatzer duct occluder® de taille 8-10 (32).

De gauche à droite :

- l'extrémité distale du dispositif est visible à l'extrémité du cathéter ;
- dispositif partiellement libéré ;
- dispositif dans sa conformation finale attaché à son système de libération.

III.B.3.b.5. Autres agents d'obstruction mécanique

Un nombre croissant de dispositifs est développé, mis à l'étude puis testé sur des modèles animaux avant d'être utilisé en médecine humaine ou vétérinaire. Parmi ceux-ci, on peut citer les sacs détachables (30), le stent d'obstruction en forme de champignon (31), le dispositif de type Rashkind (33) ou la bobine de type Gianturco-Grifka (34).

Tous ces dispositifs permettent d'obstruer un nombre croissant de vaisseaux de tailles et de formes différentes.

III.B.3.c. Agents liquides

Les deux grands groupes d'agents liquides utilisés en médecine vétérinaire sont le lipiodol (35) et les cyanoacrylates (36, 37).

III.B.3.c.1. Lipiodol®

Le lipiodol® est un dérivé iodé de l'huile de grain de pavot, qui, injecté dans un vaisseau, a la capacité d'obstruer celui-ci de façon relativement rapide sans effet systémique associé (10). A l'origine, le produit a été utilisé pour ses propriétés radio-opaque. Il peut être injecté sous surveillance fluoroscopique après que le cathéter ait été positionné à l'endroit voulu. Le lipiodol® est transporté par le courant sanguin, il voyage par conséquent vers les zones les plus vascularisées. Cet agent est d'un intérêt majeur lors de l'embolisation de lésions très vascularisées telles que les tumeurs, sans toutefois provoquer des dommages aux tissus sains. Il se trouve être un produit de choix lors de chimio-embolisation, associé à un agent chimiothérapeutique.

III.B.3.c.2. Cyanoacrylates

L'isobutyl-2-cyanoacrylate et le N-butyl-2-cyanoacrylate sont les deux molécules les plus couramment utilisées en médecine humaine (10). Des publications rapportent également leur utilisation en médecine vétérinaire (36, 37).

La première génération de cyanoacrylate a été utilisée dès 1972 en médecine humaine (38). Mais elle s'est révélée être carcinogène, ce qui a abouti au développement d'une seconde génération de cyanoacrylates, beaucoup moins toxique.

Ces liquides radio-transparents polymérisent au contact d'ions présents dans le sang, les parois des vaisseaux, et deviennent solides, d'où leur utilisation en tant que colles puissantes. Parce qu'ils sont radio-transparents, ils doivent être utilisés en association avec un produit de contraste pour permettre une embolisation précise du site cible sous contrôle radiologique.

Le principal inconvénient des cyanoacrylates est qu'ils créent une réaction inflammatoire locale avec principalement une réaction de type corps étranger. Notons que le système de libération doit être pré-rempli avec une solution de glucose à 5% pour éviter la polymérisation de la molécule à l'intérieur du cathéter (39).

L'association avec le lipiodol permet de diminuer la vitesse de polymérisation du cyanoacrylate et de le rendre visible grâce aux propriétés radio-opaques du premier (10).

III.B.4. Cathéters de valvuloplastie

Ces cathéters sont composés d'un conduit central permettant de gonfler un ballon synthétique en nylon ou en polyéthylène positionné à l'extrémité distale du cathéter de dilatation, également appelé cathéter de valvuloplastie ou d'angioplastie (cf. figure 7). Le principe est similaire à celui des ballons détachables sauf que dans ce cas le ballon est gonflé puis dégonflé, permettant non pas d'obtenir une obstruction vasculaire, mais d'exercer une pression au niveau de la zone cible et de dilater celle-ci (295).

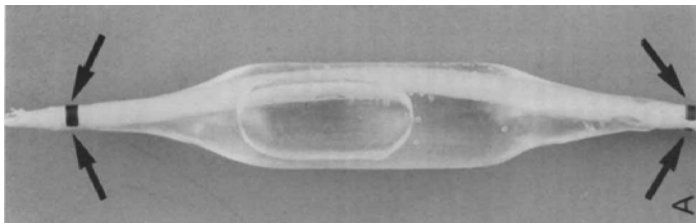


Figure 7 : Ballon de dilatation (Owens balloon dilatation catheter®). Les deux marqueurs radio-opaques (flèches) permettent d'aider le bon positionnement du ballon lors de la procédure de dilatation (172).

III.B.5. Stents

Ce sont des dispositifs cylindriques auto-extensibles ou non. En médecine vétérinaire, les stents utilisés sont des prothèses métalliques (acier inoxydable, nitinol) qui prennent une conformation cylindrique lors de leur déploiement. Les matériaux utilisés varient selon les tissus cibles (40, 41). Le stent est en position pliée à l'intérieur du cathéter, puis prend sa forme définitive lors de son déploiement, parfois réalisé après pression sur une gâchette (40). Des stents pré-placés entre deux ballons de dilatation sont parfois utilisés (cf. figure 8), permettant le positionnement et le déploiement du stent localement (42). Des publications rapportent l'utilisation de stents biliaires (42) ou vasculaires (41, 43-45).




Figure 8 : Palmaz Genesis transhepatic biliary stent®. Le stent est positionné entre deux ballons de dilatation (42).

IV. Avantages et inconvénients de la radiologie interventionnelle

IV.A. Avantages

La radiologie interventionnelle se veut mini-invasive. Cela sous-entend moins invasive que les techniques précédemment utilisées pour le traitement d'une même affection. Ceci est rendu possible grâce à la possibilité d'accéder au niveau de la structure cible (vaisseau, organe) par la voie vasculaire.

Les avantages sont donc :

- une morbidité moindre car on s'affranchit des complications associées aux interventions chirurgicales ;
- une possibilité d'accéder à des tissus non accessibles par laparotomie ou thoracotomie ;
- une durée de convalescence plus courte (47) ;
- un temps anesthésique plus court, voire pour certaines d'entre elles, seule une sédation peut être nécessaire (implantation temporaire de pacemaker).

La réalisation d'une laparotomie ou d'une thoracotomie, ou de façon plus générale la réalisation d'une intervention chirurgicale, impose la réalisation d'une anesthésie générale. Or, pour un nombre élevé de cas, ces interventions se font, en médecine humaine, sur des patients débilisés ou à risque anesthésique élevé. A ce titre, éviter une anesthésie générale est un avantage notable. Malheureusement, en médecine vétérinaire, la faible coopération des patients impose la réalisation de ces procédures de radiologie interventionnelle sous anesthésie générale, afin d'assurer la sécurité du patient ainsi que celle de l'opérateur.

De plus, du point de vue des propriétaires, le fait que leur animal n'ait pas à subir une tonte large est un point positif rapporté dans la littérature (46).

IV.B. Inconvénients

Les inconvénients de ces procédures reposent sur l'utilisation de matériels spécifiques (cathéters, dispositifs d'embolisation : ballons, bobines), le coût de ces matériels (12, 48, 49), le recours à la fluoroscopie et la nécessité d'un opérateur expérimenté.

La fluoroscopie pose un problème de sécurité puisque l'opérateur doit se trouver au côté de l'animal, soit, à proximité de la source émettrice de radiations. A ce titre, les principes de radioprotection doivent être rigoureusement appliqués pour diminuer le taux et le temps d'exposition de l'opérateur. Celui-ci doit porter les dispositifs de protection nécessaires, c'est-à-dire un tablier de plomb d'épaisseur suffisante, des gants plombés, un protège thyroïde et des lunettes plombées. L'opérateur, s'il est une femme, ne doit pas être enceinte.

Le temps d'exposition doit être réduit au minimum, ce qui implique un opérateur expérimenté et une parfaite anesthésie et préparation de l'animal.

Les complications sont variées et dépendent pour la plupart de la technique utilisée et de l'acte pratiqué, ce qui sera évoqué ultérieurement.

**Chapitre 2 : Applications
courantes en médecine
cardiovasculaire chez les
carnivores domestiques**

Parmi toute les techniques décrites, l'embolisation de dispositifs mécaniques pour le traitement de malformations vasculaires congénitales, la valvuloplastie par ballon et l'implantation de pacemakers sont des applications courantes que ce soit chez l'homme ou chez les carnivores domestiques.

I. Embolisation de dispositifs mécaniques

Le but de l'embolisation est d'obstruer un ou plusieurs vaisseaux de tailles et de diamètres variables grâce à des dispositifs délivrés au travers de cathéters dédiés. Après abord vasculaire, la zone d'intérêt est cathétérisée, puis le ou les dispositifs d'embolisation sont placés au niveau de l'endroit cible. Ce chapitre présentera les applications cardiovasculaires des techniques d'embolisation en médecine vétérinaire des carnivores domestiques.

I.A. Traitement du canal artériel persistant

La persistance du canal artériel (également appelé *ductus arteriosus*) est l'anomalie congénitale cardiaque la plus fréquente reportée chez le chien (50). Les chats sont eux aussi atteints, mais de façon beaucoup moins fréquente. La prévalence reportée est de 4,7/1000 chez le chien et de 0,2/1000 chez le chat (51).

I.A.1. Physio-pathologie

Le canal artériel persistant est le vestige d'une communication présente lors de la vie fœtale entre le tronc pulmonaire et l'aorte descendante. Après la naissance, suite au développement des poumons, ce conduit se ferme et il ne subsiste qu'un ligament fibreux, le ligament artériel. Si le conduit ne se ferme pas, le différentiel de pression entre l'aorte et le tronc pulmonaire fait qu'une partie du sang est propulsée de l'aorte vers le tronc pulmonaire, créant ainsi un shunt de gauche à droite. Le tronc pulmonaire est modifié par le flux sanguin turbulent et reçoit une surcharge de sang ; cette surcharge volumétrique passe dans la circulation pulmonaire et retourne à l'oreillette gauche. Celle-ci se dilate progressivement et transmet cette surcharge volumétrique au ventricule gauche qui réagit en s'hypertrophiant de façon excentrique. Les dilatations auriculaire et ventriculaire augmentent le travail cardiaque, la valve mitrale devient défectueuse, et l'insuffisance cardiaque gauche voire globale se développe.

Les conséquences de la persistance du canal artériel sont tout d'abord un souffle systolo-diastolique, associé ou non à des signes d'insuffisance cardiaque gauche ou globale.

Les femelles sont plus souvent affectées et certaines races présentent une prédisposition : Berger Allemand, Caniche, Colleys, Cocker Spaniels (50).

Non traitée, la persistance du canal artériel aboutit, dans près de la moitié des cas, à une insuffisance cardiaque gauche avant l'âge de 8 mois, et à la mort de l'animal la première année dans deux tiers des cas (52).

La ligature chirurgicale du conduit persistant a été pendant longtemps la méthode de traitement de choix (52, 53). Mais depuis quelques décennies, l'embolisation transvasculaire est devenue une alternative couramment utilisée en médecine humaine et vétérinaire.

I.A.2. Classification morphologique des conduits persistants

La connaissance de la morphologie du conduit est indispensable afin de :

- proposer ou non le traitement ;
- choisir le type de traitement ;
- sélectionner le dispositif adéquat (longueur et diamètre).

I.A.2.a. Mesures

Chez l'homme ainsi que chez les carnivores domestiques, les mesures font suite à la réalisation d'une angiographie qui permet, grâce à la radiologie conventionnelle ou à la fluoroscopie, de confirmer la présence du canal artériel persistant, de mesurer sa longueur, son diamètre et, plus important, de visualiser la présence d'un rétrécissement terminal.

Les clichés angiographiques sont réalisés en décubitus latéral. L'analyse de ces clichés permet de classer le conduit en fonction de sa morphologie. A ce titre, il existe une classification des conduits selon leur forme en médecine humaine (54) et une classification plus spécifique vétérinaire (cf. figure 9) (55).

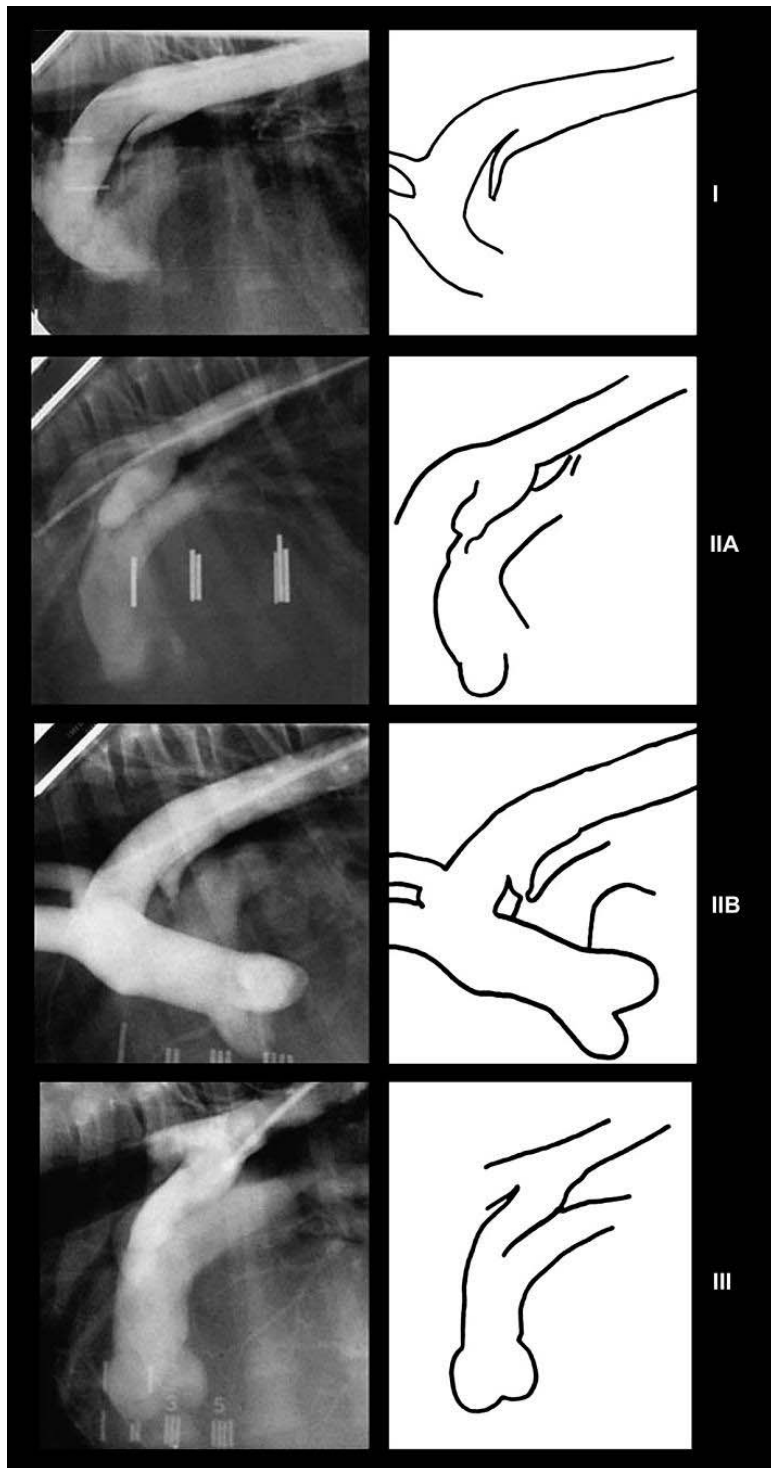


Figure 9 : Classification des canaux artériels persistants en fonction de leur morphologie. Les conduits de type I sont fins, ceux de type IIA et IIB sont coniques alors que les conduits de type III sont larges et ne présentent pas de rétrécissement terminal (55).

La plupart des carnivores domestiques présentent un conduit persistant de type II, c'est-à-dire un conduit présentant un rétrécissement terminal au niveau de son entrée dans l'artère pulmonaire (cf. figure 10) (55). Ces patients sont de bons candidats pour l'intervention par radiologie interventionnelle (56). Les animaux présentant un conduit de type III présentent un

risque élevé de migration des dispositifs d'embolisation dans la vascularisation pulmonaire (49).

Des mesures sont ensuite réalisées afin de déterminer la longueur du conduit et le diamètre minimal au niveau du rétrécissement terminal. L'angiographie est la méthode de choix, le « gold standard », pour le calcul des paramètres du conduit (57-59). Les images radiographiques sont obtenues grâce à la fluoroscopie qui permet de visualiser le canal en deux dimensions (cf. figure 11).

Suite à la classification et à la réalisation des différentes mesures, le clinicien peut choisir entre une intervention chirurgicale ou une intervention par radiologie interventionnelle (56). Le cas échéant, ces différentes mesures permettent de sélectionner le dispositif d'embolisation approprié.

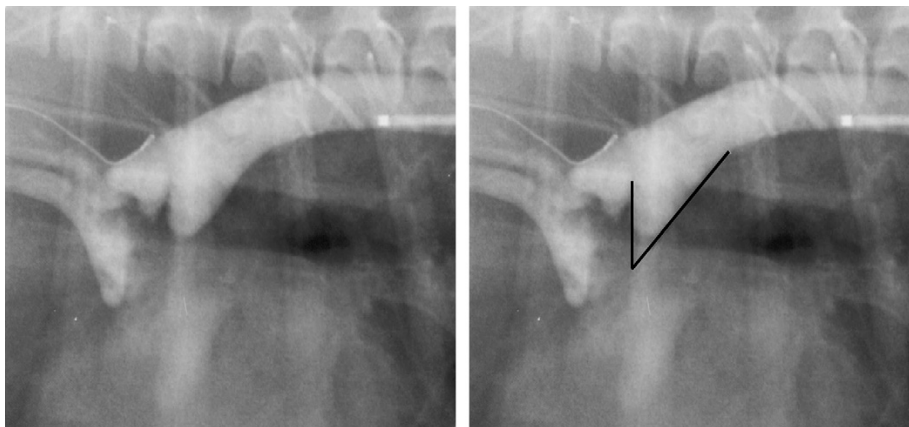


Figure 10 : Conduit de type II. Le conduit présente une forme conique inversée (55).

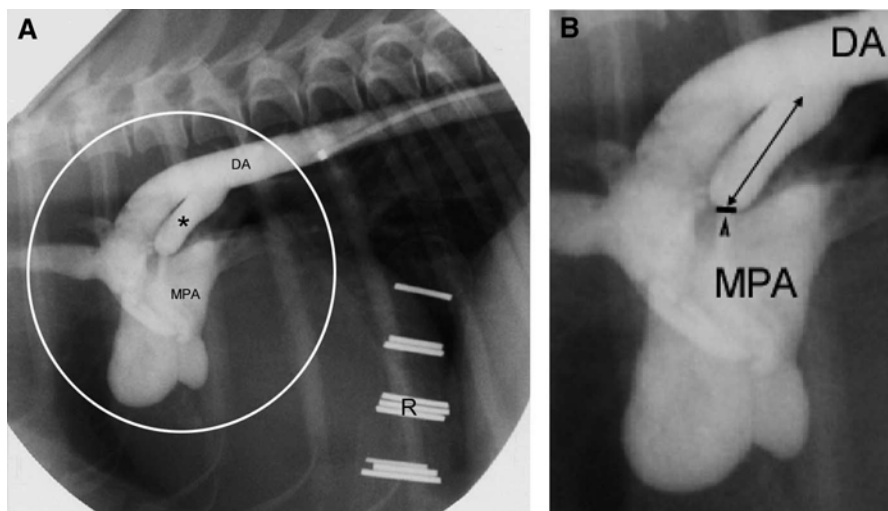


Figure 11 : Evaluation des caractéristiques d'un conduit par fluoroscopie. Figure A : le conduit (astérisque) est identifié. Figure B : La longueur du conduit (double flèche) et le diamètre minimal au niveau du rétrécissement terminal (tête de flèche) sont mesurés (56).

I.A.2.b. Apports de l'échographie

Chez l'homme, l'échocardiographie trans-thoracique, dite conventionnelle, est un outil accessoire utile, car les images obtenues ne semblent surestimer que faiblement les valeurs obtenues par angiographie (60). Le mode Doppler, quant à lui, a tendance à surestimer le diamètre du conduit, quelque soit le type d'échocardiographie (61).

Chez le chien, une forte corrélation a été démontrée entre les images angiographiques et les images obtenues par échographie trans-thoracique (62).

Une étude publiée en 2007 (59) a mis en avant l'intérêt de l'échocardiographie en mode deux-dimensions comme outil de mesure fiable, fournissant des valeurs proches des valeurs angiographiques. Les valeurs obtenues avec le mode doppler couleur, quand à elles, surestiment les valeurs angiographiques et par conséquent ne doivent pas être utilisées.

I.A.2.c. Application : sélection du dispositif d'embolisation en fonction du conduit

En médecine humaine comme en médecine vétérinaire, des recommandations existent pour sélectionner les dispositifs en fonction de la morphologie du conduit à obstruer (56, 63, 68).

Les bobines de type Gianturco sont les plus largement utilisées en médecine vétérinaire pour la réalisation de cette procédure (64, 65) bien que plusieurs rapports décrivent l'utilisation d'autres dispositifs d'embolisation (31, 32, 34).

Classiquement, les recommandations sont : l'utilisation d'un dispositif de diamètre égal à deux fois le diamètre minimal du canal et le placement d'au moins une révolution dans l'artère pulmonaire majeure (56, 68). Si le corps du conduit est trop court, en général inférieur à 5 mm, l'opération est abandonnée. Un autre dispositif ou une technique alternative sont alors employés (ligature chirurgicale) (56).

Durant les dix dernières années, certains rapports ont montré que l'utilisation de bobines de type Gianturco pour l'embolisation de canaux artériels persistant n'était pas recommandable

pour des conduits de diamètre supérieur à 5 mm ou ne disposant pas de rétrécissement terminal (66, 67).

Une étude publiée en 2003 (49) démontre l'importance de la sélection du dispositif d'embolisation en fonction de la taille du conduit à obstruer. Cette étude porte sur seize chiens ayant des conduits de tailles différentes, et ayant subi soit une embolisation transartérielle avec des bobines de type Gianturco, soit une embolisation transveineuse avec le dispositif d'occlusion de type Amplatzer.

Huit conduits de diamètre inférieur à 4mm ont été obstrués avec des bobines métalliques de type Gianturco.

Chez cinq chiens dont le diamètre du conduit était supérieur à 4 mm, l'usage de ce type de bobines s'est révélé inapproprié :

- le premier a subi une ligature chirurgicale incomplète puis une embolisation de bobines pour obstruer totalement le conduit ;
- chez deux chiens présentant un conduit de taille moyenne (5 mm), plusieurs bobines ont été utilisées pour l'embolisation, mais l'obstruction complète n'a pas été obtenue. Les deux chiens ont présenté des signes d'hémolyse comme complication ;
- les deux derniers dont les conduits mesuraient environ 6mm, ont subi une embolisation de bobines qui se sont délogées et ont migré dans la vascularisation pulmonaire. Un dispositif d'occlusion de type Amplatzer a permis une occlusion complète de ces deux conduits par la suite ;
- enfin, trois chiens présentaient des conduits excessivement larges (de 7,5 à 10 mm). Ils ont subi une embolisation avec succès grâce au dispositif de type Amplatzer, sans complication.

Cette étude a conclu que :

- l'embolisation de conduits de diamètres inférieurs à 4 mm grâce à des bobines de type Gianturco était indiquée ;
- elle devenait plus délicate et risquée pour des conduits entre 4 et 5 mm ;
- elle devenait très problématique pour des conduits de diamètre supérieur à 5mm.

Ceci est en accord avec les résultats publiés par Schneider en 1998 (67). Les bobines de type Gianturco se révèlent être des dispositifs fiables pour l'obstruction des canaux de moins de 4 mm. Des résultats satisfaisants ont été obtenus lors de l'obstruction de conduits de plus de 5 mm avec le dispositif de type Amplatzer.

Ainsi, aux vues des résultats de cette étude, une sélection correcte du dispositif d'embolisation doit être basée sur la taille du canal à obstruer et sur les caractères précédemment cités.

I.A.3. Influence de l'âge du patient

La plupart des animaux développent des signes d'insuffisance cardiaque congestive tôt dans leur vie, donc une obstruction précoce est conseillée (77).

Cependant, la découverte d'un canal artériel persistant chez un chien de plus de 24 mois n'en fait pas un mauvais candidat pour autant. Une étude publiée en 2003 a montré que le traitement par radiologie interventionnelle ou par ligature chirurgicale de chiens plus âgés devait être envisagée et qu'elle n'était pas associée à plus de complications (78). En effet, malgré un dysfonctionnement ventriculaire gauche inévitable et commun à tous les chiens, les chiens non traités ont montré une évolution moins favorable que les chiens traités (78).

I.A.4. Technique

I.A.4.a. Procédure

La première publication portant sur l'embolisation d'un conduit artériel persistant en médecine humaine date de 1967 (69).

Différentes techniques ont été décrites chez les carnivores domestiques. Ce travail présentera les principes de l'embolisation de conduits persistant en décrivant la technique la plus couramment utilisée, l'embolisation transartérielle par voie fémorale de bobines de type Gianturco (56). La technique consiste à réaliser une angiographie permettant la sélection de dispositifs d'embolisation adéquat, puis à réaliser l'embolisation du ou des dispositifs sous contrôle fluoroscopique.

L'animal est anesthésié, placé en décubitus latéral droit, le membre gauche relevé et la région inguinale médiale droite est préparée de façon aseptique. Un accès vasculaire est réalisé au niveau de l'artère fémorale droite, soit par voie transcutanée (62), soit après exposition et incision de l'artère fémorale (64). Si la seconde technique est employée, l'artère sera ligaturée à la fin de la procédure (64).

Un mandrin est placé à travers l'artère fémorale afin de garantir une bonne hémostase tout au long de la procédure. La taille de du mandrin est sélectionnée en fonction du patient, en fonction du dispositif d'embolisation et du mode de libération de celui-ci.

Un cathéter angiographique est ensuite placé et avancé à l'aide du guide introducteur jusque dans l'aorte descendante. Lorsque le cathéter est à proximité du conduit, un angiogramme est réalisé afin d'évaluer la morphologie du conduit et ainsi déterminer si une intervention est indiquée. Les mesures sont réalisées et le dispositif d'embolisation est sélectionné.

Une bobine de taille appropriée est sélectionnée et placée dans le cathéter. La bobine est avancée à proximité du conduit. Là, deux possibilités sont offertes à l'opérateur :

- la première consiste à déposer la bobine directement dans l'ampoule ;
- la seconde consiste à déposer la bobine en deux étapes : une partie de la bobine est placée dans l'artère pulmonaire (en général 1 à 1,5 révolutions), le cathéter est légèrement retiré puis le reste de la bobine est libéré dans le conduit.

La première technique est associée à un risque plus élevé de migration des bobines dans la vascularisation pulmonaire. La seconde technique, qui nécessite un système de largage contrôlé, prend plus de temps, est plus coûteuse, mais est également plus fiable (56).

Un nouvel angiogramme est réalisé 10 minutes après le placement de la bobine, afin d'évaluer et de quantifier la présence d'un éventuel shunt résiduel. Si un shunt significatif persiste, d'autres bobines sont embolisées. Un angiogramme est réalisé après chaque embolisation jusqu'à disparition de tout shunt résiduel, ou jusqu'à ce que celui-ci soit considéré comme cliniquement insignifiant. Le nombre moyen de bobines utilisées pour obstruer le shunt est de trois, mais jusqu'à dix bobines peuvent être utilisées, en fonction du diamètre (56).

Une fois la procédure d'embolisation terminée (cf. figure 12), le cathéter et le mandrin sont retirés. Si l'artère fémorale a été incisée, elle est alors ligaturée. Si une approche transcutanée a été réalisée, une pression ferme au niveau du site de ponction est appliquée pendant 30 minutes (56).

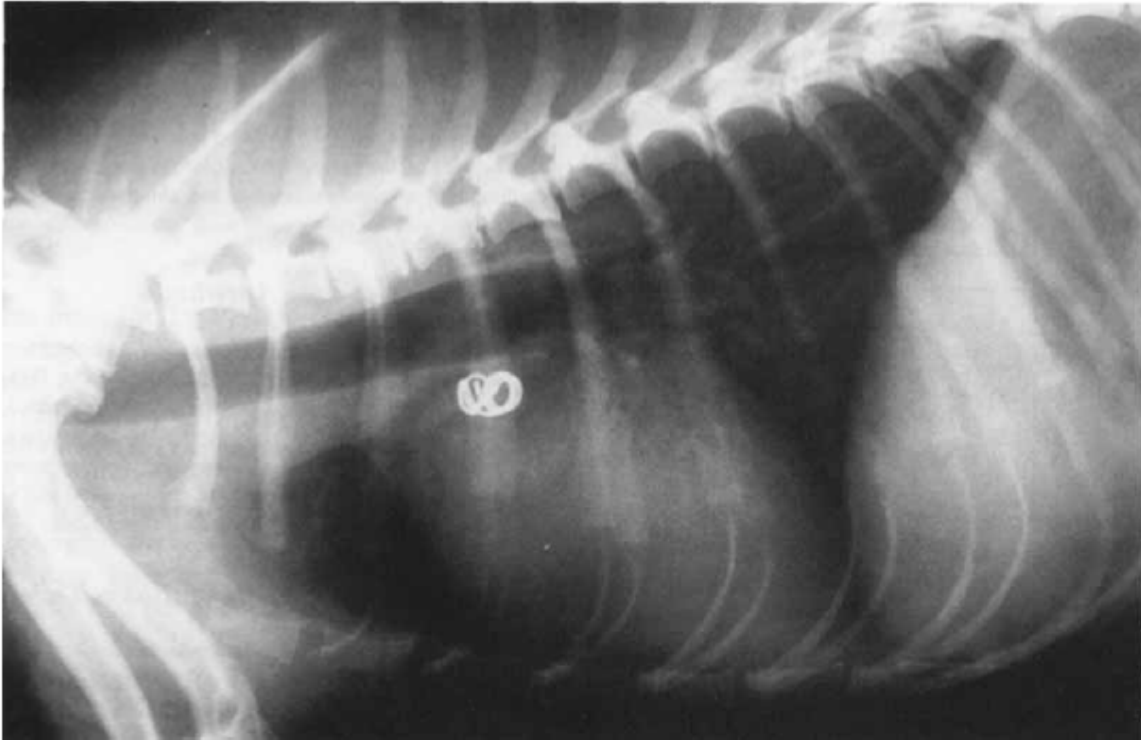


Figure 12 : Positionnement correct des bobines suite à la procédure d'embolisation (76).

I.A.4.b. Procédure chez le chat

La première ligature chirurgicale d'un conduit artériel persistant chez un chat date de 1975 (70). Une étude multicentrique datant de 2000 rapporte un taux de succès de 85% de la méthode de ligature chirurgicale (72). Une technique d'embolisation transvasculaire percutanée a été reportée pour la première fois par French en 2001 lors d'une communication orale (71). Puis Schneider et al ont publié un rapport décrivant l'utilisation de cette procédure chez deux chats en 2003 (71).

La procédure varie peu de celle décrite précédemment chez le chien. Les différences notables sont d'une part l'utilisation d'un accès vasculaire préférentiel par la veine fémorale, en raison du faible diamètre de l'artère fémorale, et d'autre part la difficulté pour passer le cathéter dans la veine fémorale et dans le conduit persistant (71). En effet, ce dernier présentait un faible diamètre dans les deux cas reportés par Schneider (1,2 et 1,4 mm). Une seule bobine a été suffisante pour obstruer le conduit persistant.

Des extrasystoles atriales sont survenues lors de la mise en place chez le premier chat mais n'ont pas nécessité de traitement et se sont résolues d'elles-mêmes. L'évaluation échocardiographique des deux chats de l'étude de Schneider, un an après la procédure pour l'un et trois mois après pour l'autre, a montré une obstruction totale du canal persistant (71).

I.A.5. Complications et comparaison avec la méthode chirurgicale

Un certain nombre de complications sont associées à cette procédure. Parmi celles-ci, la plus fréquente est l'embolisation des dispositifs dans la vascularisation pulmonaire (cf. figure 13) (47, 64, 79-81) ou dans l'aorte descendante (82), voire dans l'artère sous-clavière gauche (cf. figure 14) (83), sans toutefois avoir une signification clinique (57).

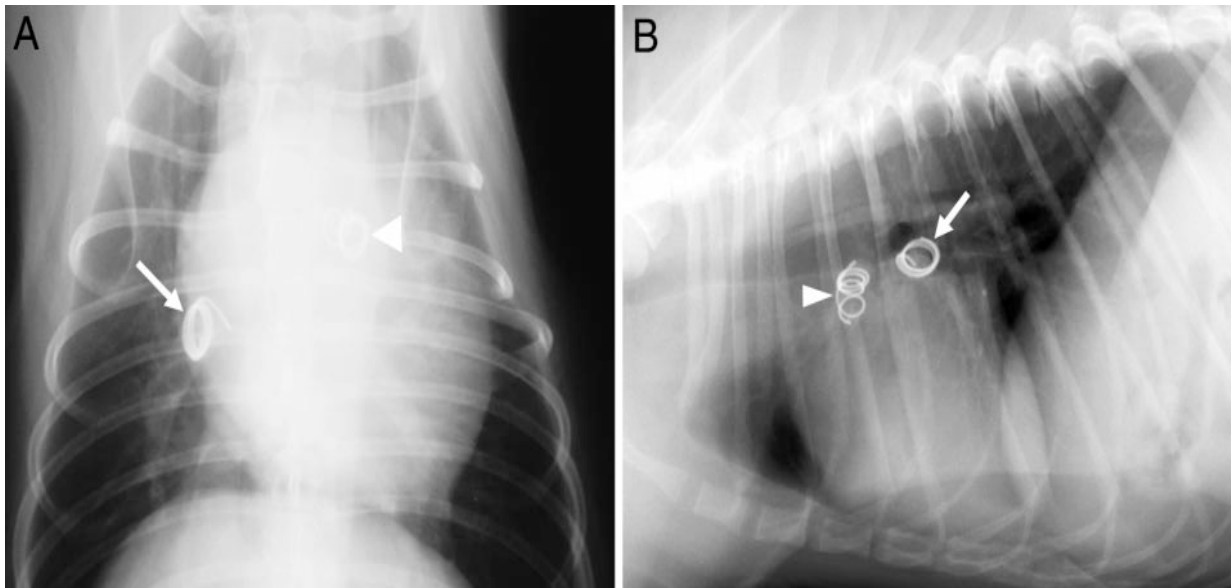


Figure 13 : Radiographies d'un chien présentant la migration d'une bobine au niveau de la vascularisation pulmonaire (flèche pleine). Une bobine est correctement positionnée au niveau du conduit (tête de flèche) (79).

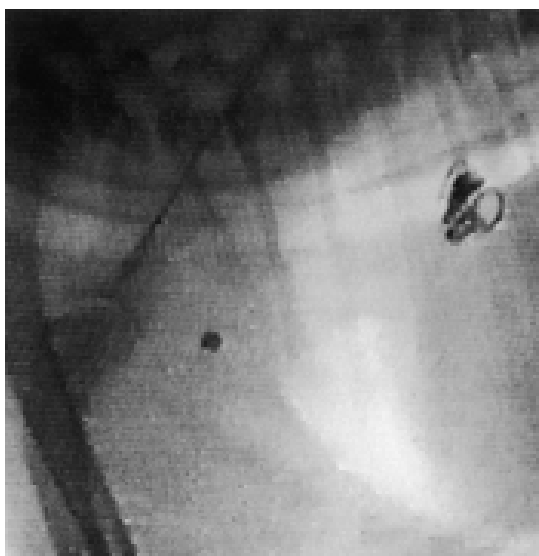

Figure 14 : Embolisation d'une bobine thrombogénique au niveau de l'artère sous-clavière gauche (80).

Chez l'homme, le taux d'embolisation de bobines dans la vascularisation pulmonaire varie de 1 à 15% (84).

L'hémolyse post-opératoire est une autre complication décrite en médecine vétérinaire (85), tout comme les arythmies, en particulier les fibrillations atriales (32, 65).

Une étude rétrospective publiée en 2007 a comparé la technique de ligature chirurgicale à l'embolisation transartérielle sur plusieurs points (86) : le temps d'intervention, le taux de succès initial, la mortalité et les complications. L'étude a porté sur 204 chiens traités par :

- une ligature chirurgicale pour 89 chiens ;
- une embolisation transartérielle de bobines de type Gianturco pour 115 chiens.

Les auteurs n'ont pas trouvé de différence significative dans le temps d'intervention entre les deux techniques (86).

La méthode de ligature chirurgicale était associée à plus de complications qualifiées de majeures, per- ou post-opératoires par rapport à la méthode d'embolisation (12% contre 4,3%). Ces complications sont reportées dans le tableau 1.

LIGATURE CHIRURGICALE	EMBOLISATION
Per-opératoire	Per-opératoire
<ul style="list-style-type: none"> • Traumatisme du lobe crânial gauche pulmonaire nécessitant une lobectomie • Hémorragie sévère^a du conduit 	<ul style="list-style-type: none"> • Hémorragie associée à l'artériotomie fémorale • Hémorragie associée à une perforation de l'aorte par le dispositif d'embolisation • Arrêt cardiaque à l'induction anesthésique
Post-opératoire	Post-opératoire
<ul style="list-style-type: none"> • Insuffisance respiratoire nécessitant un support ventilatoire • Torsion mésentérique • Chylothorax 	<ul style="list-style-type: none"> • Embolisation et occlusion de l'artère coéliquale associée à des lésions gastro-intestinales

Tableau 1 : Complications majeures associées aux deux techniques (86).

^a : une hémorragie est qualifiée de sévère si elle nécessite une transfusion

Des complications mineures ont été le plus souvent rencontrées lors des procédures d'embolisation, par rapport à la méthode chirurgicale (26% contre 12%) ; ces complications sont reportées dans le tableau 2.

LIGATURE CHIRURGICALE	EMBOLISATION
Boiterie du membre thoracique gauche	Embolisation dans la vascularisation pulmonaire
Réaction au niveau des sutures	Bobine faisant protrusion dans l'aorte
Hypoxie post-opératoire	Déploiement de la bobine dans l'artère fémorale
Sérome incisionnel	Hémorragie mineure
Hémorragie mineure ^a	Ligature des deux artères fémorales
Hémoptysie modérée transitoire	Hémoglobinurie et thrombocytopénie transitoires

Tableau 2 : Complications mineures associées aux deux techniques (86).

^a : une hémorragie est qualifiée de mineure si elle ne nécessite pas de transfusion

Le taux initial de succès était supérieur pour le groupe traité par ligature chirurgicale (94%) par rapport à celui traité par radiologie interventionnelle (84%). Les taux de mortalité n'étaient pas significativement différents entre les deux méthodes avec un taux reporté de 5,7% pour le groupe ayant subi une ligature chirurgicale, et de 2,6% pour le second groupe (86).

I.A.6. Modifications et améliorations de la technique

I.A.6.a. Embolisation assistée par échocardiographie

Une étude publiée en 2006 a démontré l'intérêt conjoint de la fluoroscopie et l'échocardiographie transthoracique lors de la procédure d'embolisation (73). Lors de cette étude, l'échocardiographie a permis d'obtenir un placement plus précis : la bobine a été partiellement libérée (système de libération contrôlé), et son positionnement a été vérifié par échocardiographie. Lorsque le placement était incorrect, la bobine était avancée ou reculée afin d'obtenir une position parfaite. Les avantages sont la possibilité de placer une partie de la bobine dans l'artère pulmonaire majeure et le reste de la bobine dans le canal artériel ce qui assure une meilleure stabilité de la bobine. Les trois chiens de cette étude ont subi une embolisation avec succès par cette méthode qui se présente donc comme un outil intéressant pour améliorer la précision du placement de bobine de type Gianturco.

I.A.6.b. Conduits larges

Les animaux possédant des conduits de morphologie de type III sont de mauvais candidats à l'embolisation (56). Néanmoins, l'obstruction de larges shunts peut être effectuée à l'aide de dispositifs plus élaborés, tel que le dispositif Amplatzer (49).

Une étude publiée en 1999 réalisée sur deux chiens présentant une persistance du canal artériel de morphologie de type III a présenté une alternative à la technique classique (74). Dans cette étude, un premier chien a subi l'embolisation de deux dispositifs de type Amplatzer qui ont ensuite migré dans la vascularisation pulmonaire. Pour éviter cette complication, l'auteur rapporte l'utilisation d'un ballon d'obstruction non détachable placé en amont du conduit, au niveau de son extrémité pulmonaire, afin de réaliser une obstruction mécanique et ainsi prévenir l'embolisation pulmonaire des dispositifs.

Cette technique nécessite un accès artériel ainsi qu'un accès veineux. Deux guides métalliques sont introduits, l'un dans l'artère fémorale droite et l'autre dans la veine fémorale droite, puis sont réunis afin de former un guide métallique continu entre les deux sites de ponction (cf. figure 15). Ceci permet de garder le ballon en position stable après son introduction à travers la veine fémorale, et éviter son délogement lors de la procédure.

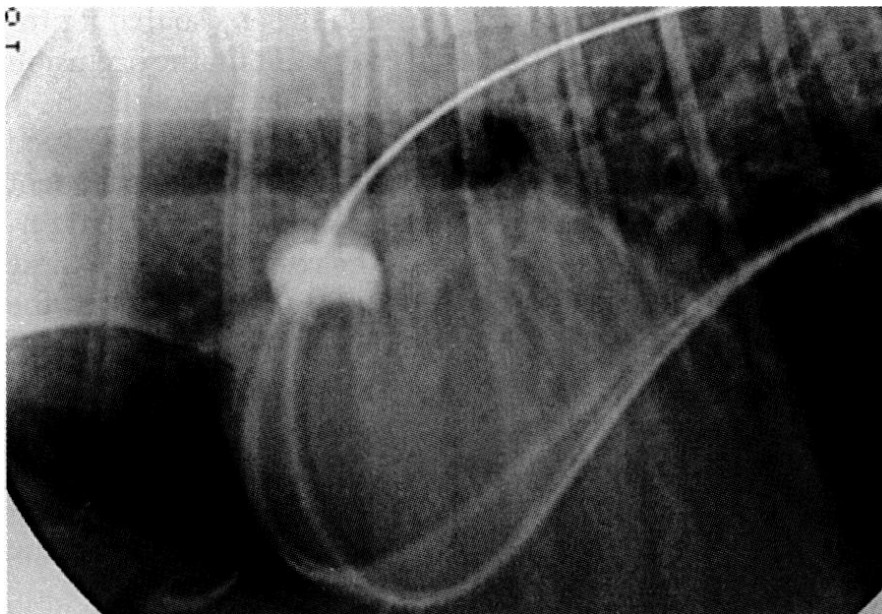


Figure 15 : Image fluoroscopique montrant le positionnement du ballon d'obstruction gonflé (74).

Le positionnement du ballon et l'obstruction vasculaire du canal artériel permettent de prévenir l'embolisation des dispositifs et de réduire le débit sanguin, augmentant ainsi les facteurs favorisant la thrombose vasculaire. Les conduits ainsi obstrués ont ensuite été

embolisés par un nombre important de dispositifs (43 bobines de type Tornado et 2 dispositifs de type Amplatzer pour le premier, et 12 dispositifs de type Tornado pour le second). Une angiographie réalisée à la fin de la procédure a révélée un flux persistant de faible vélocité à travers le canal. Neuf mois après la procédure, les deux chiens étaient cliniquement asymptomatiques.

I.A.6.c. Utilisation d'un dispositif de type lacet

I.A.6.c.1. Principe et procédure

Le principe est de guider le placement du dispositif d'embolisation à l'aide d'un dispositif de type lacet (cf. figure 16). Cette technique a été reportée pour la première fois en médecine humaine en 1994 (75) puis en médecine vétérinaire en 1998 (76).

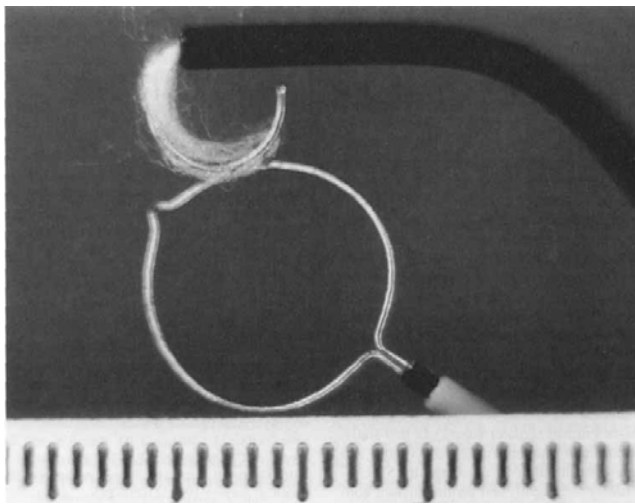


Figure 16 : Dispositif de type lacet positionné à côté d'un cathéter de libération laissant apercevoir une portion d'une bobine thrombogénique (échelle en mm) (76).

La technique (cf. figure 17) utilise un dispositif de type lacet préformé délivré par voie veineuse ainsi qu'un système de libération contrôlée de bobine par voie artérielle.

Le dispositif de type lacet est avancé par voie veineuse jusque dans l'artère pulmonaire alors que le cathéter de largage de la bobine est, lui, avancé par voie rétrograde dans l'aorte descendante, puis dans le canal artériel (cf. figure 17A). Le cathéter de libération de la bobine est ensuite encerclé dans l'artère pulmonaire (cf. figure 17B et 17C). Un dispositif d'embolisation de type bobine Gianturco est partiellement poussé à travers le cathéter de libération de telle manière que la bobine soit positionnée à l'extrémité distale du cathéter (cf. figure 17D).

Une demi-révolution de bobine est larguée du cathéter de libération et le lacet est desserré afin de le faire glisser du cathéter jusque sur la portion extrudée de la bobine (cf. figure 17E). Le dispositif est alors serré autour de la bobine à emboliser, dans l'artère pulmonaire (cf. figure 17F).

L'étape suivante consiste à larguer le restant de la bobine dans l'ampoule du conduit et dans l'aorte descendante par une traction lente et continue sur le cathéter de largage (cf. figure 17G). Le dispositif lacet est ensuite utilisé pour optimiser le placement de la bobine dans le conduit en tirant sur la bobine par exemple, si une révolution de celle-ci fait protrusion dans l'aorte descendante, et en positionnant une demi-révolution de bobine dans l'artère pulmonaire. Une fois que le positionnement est jugé optimal, le lacet est desserré et le dispositif largué complètement du cathéter (cf. figure 17H et 17I).

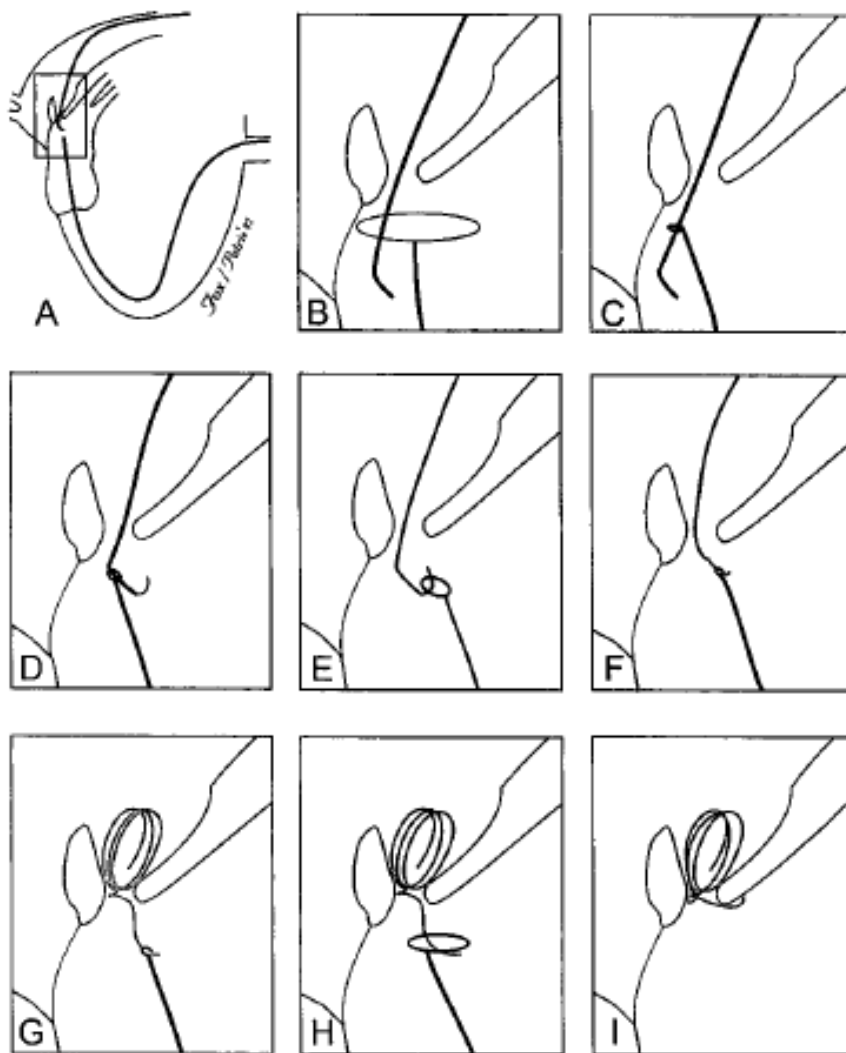


Figure 17 : Technique de libération de bobines thrombogéniques assistée par le dispositif de type lacet lors de l'obstruction de canaux artériels persistants (76).

I.A.6.c.2. Complications

Des difficultés pour relâcher le dispositif lacet ont été reportées dans les deux études (75, 76), nécessitant l'intervention d'un second opérateur.

Selon les auteurs, cette complication est liée aux fibres de Dacron de la bobine qui retiennent le lacet et l'empêchent de glisser sur la portion de la bobine larguée. Cette complication peut être évitée si le lacet est placé et serré sur la portion distale de la bobine.

I.A.6.c.3. Avantages et inconvénients

L'avantage principal est le contrôle du positionnement optimal de la bobine grâce à l'association des deux dispositifs. Le second avantage est la diminution du risque d'embolisation artérielle de la bobine du fait de son contrôle par le lacet. Enfin, l'opérateur a la possibilité de s'assurer que le positionnement de la bobine est stable, avant son relâchement définitif.

Les inconvénients de cette procédure sont le coût du dispositif utilisé et la présence simultanée de deux opérateurs expérimentés.

I.B. Communications inter-ventriculaires

Les communications inter-ventriculaires sont des anomalies cardio-vasculaires congénitales relativement courantes et représentent plus de 5% des malformations cardiaques congénitales chez les carnivores domestiques (87).

I.B.1. Physio-pathologie

Ce sont des anomalies du développement liées à une fermeture anormale du septum inter-ventriculaire au cours du développement. Il en résulte une communication entre le ventricule gauche, à haute pression, et le ventricule droit, à basse pression. Il y a donc passage de sang du ventricule gauche vers le ventricule droit au niveau de la chambre d'éjection du ventricule droit, créant un shunt de la gauche vers la droite. Cela cause une surcharge volumétrique au niveau de la vascularisation pulmonaire puis du ventricule gauche qui réagit par une hypertrophie excentrique (87).

Le passage de sang à grande vitesse à travers l'orifice de communication provoque des turbulences, d'où la présence d'un souffle audible à droite et à gauche, d'intensité maximale à droite, à la base du cœur.

De plus, lorsque la communication se localise à la jonction atrio-ventriculaire, en dessous du sinus de Valsalva, les structures qui supportent la valve aortique et les sinus sont fragilisées, augmentant le risque d'insuffisance aortique et de protrusion des valvules aortiques à travers le défaut septal (88).

Les complications possibles des communications inter-ventriculaires sont : l'insuffisance cardiaque congestive gauche, voire globale, la régurgitation tricuspидienne, l'insuffisance aortique, l'endocardite et les arythmies cardiaques (87). Cependant, la majorité des animaux présentant ce type de malformation cardiaque sont asymptomatiques et ne nécessitent donc pas d'intervention (87). Une intervention est indiquée chez les patients qui ont un risque élevé de développer une insuffisance cardiaque et ceux qui sont déjà symptomatiques (89, 90).

I.B.2. Classification

Les communications inter-ventriculaires peuvent être divisées en deux groupes en fonction de la localisation de l'anomalie : partie basse du septum (musculaire) ou partie haute de septum (membraneuse).

Le second groupe peut poser un problème pour le traitement par radiologie interventionnelle en raison de la proche localisation de la valve aortique ; en effet, la taille du dispositif d'embolisation est limitée par la distance entre le défaut membranaire et la valve afin d'éviter toute interaction entre la valve aortique et le dispositif. Le diamètre recommandé de la bobine doit être au minimum égal à deux fois le diamètre de la perte de substance sans toutefois gêner la valve aortique. Ceci limite, par exemple, la réalisation de la technique à des pertes de substance membranaires de moins de 2,5 mm pour une distance communication-valve aortique de 5 mm (89).

Toutes les études vétérinaires publiées concernent la correction de défauts membranaires localisés à proximité de la valve aortique (89, 90).

I.B.3. Technique

Les communications inter-ventriculaires sont traitées, en médecine vétérinaire, par des techniques chirurgicales invasives à cœur ouvert nécessitant des greffes de tissus (91) ou par la réalisation de bandage de l'artère pulmonaire (92)

L'utilisation de la radiologie interventionnelle pour la fermeture d'une communication inter-ventriculaire a été décrite pour la première fois en médecine humaine en 1988 avec l'utilisation d'un dispositif d'embolisation de type ombrelle Rashkind (93). Une autre étude datant de 1999 rapporte l'utilisation d'un dispositif d'embolisation de type bobine Gianturco pour la fermeture d'un défaut septal péri-membraneux (94).

Plusieurs techniques d'embolisation sont décrites dans la littérature :

- embolisation d'un ballon d'occlusion (95) ;
- embolisation du dispositif de type Amplatz (96-98) ;
- embolisation de bobines thrombogéniques (89-90).

A ce jour, sur des modèles spontanés, seules deux publications décrivent l'embolisation de communications inter-ventriculaires (4 chiens), au moyen de bobines thrombogéniques (89-90). C'est pourquoi nous nous limiterons à la description de cette technique.

L'approche est similaire à celle qui a été décrite pour l'embolisation de bobines de type Gianturco pour l'obstruction de canaux artériels persistants. Une étude des pressions et des gaz sanguins de chaque cavité est réalisée au préalable par voies jugulaire et carotidienne. Un ventriculogramme permet de réaliser un diagnostic de certitude ainsi qu'une localisation précise de la communication. Un guide sonde est ensuite avancé par voie carotidienne à travers la perte de substance puis placé dans le ventricule droit. Le cathéter de libération multi-usage est inséré sur le guide, puis le guide est retiré. Une bobine est sélectionnée : en fonction de la taille de la communication, et de façon générale permettant de placer 5 révolutions. Elle est partiellement larguée dans le ventricule droit (2 à 3 révolutions). Le cathéter est ensuite retiré pour permettre de placer les révolutions restantes dans le ventricule gauche. Un angiogramme est réalisé pour évaluer le positionnement de la bobine et la présence d'un shunt résiduel (cf. figure 18).

Dans les deux études précédemment citées (89, 90), deux des quatre chiens ont nécessité une seconde procédure et l'implantation de bobines supplémentaires, l'un d'entre eux ayant présenté des signes cliniques d'insuffisance cardiaque associés au défaut.

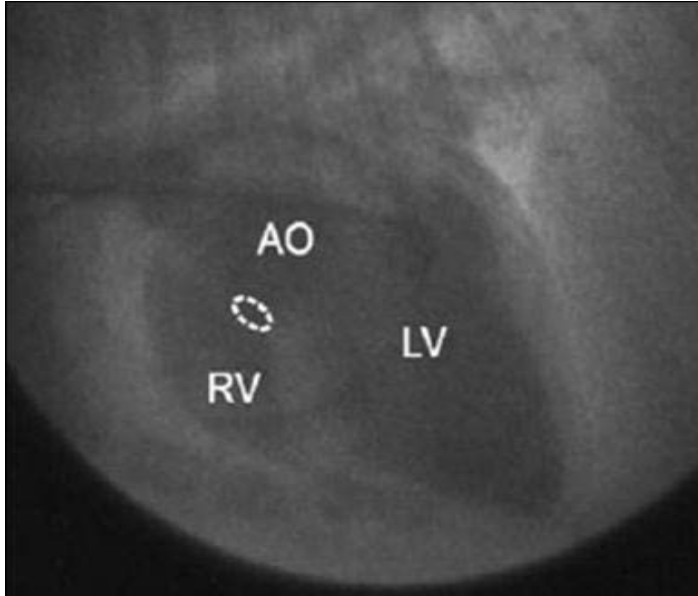


Figure 18 : Persistance d'un shunt résiduel à travers le défaut de paroi (cercle pointillé). Ce shunt résiduel est observé par angiogramme ventriculaire droit obtenu par fluoroscopie, suite à l'embolisation d'une communication inter-ventriculaire avec une bobine thrombogénique (90).

I.B.4. Complications

Un chien a présenté un bloc de branche droit rythme-dépendant pendant la procédure qui a persisté une semaine puis s'est résolu de lui-même (89). Une hémoglobinurie transitoire post-intervention a été rapportée dans les deux études (89, 90). Elle s'est résolue d'elle-même, sans répercussions ni clinique ni hématologique.

D'autres dispositifs comme le dispositif de type Amplatzer, le dispositif de type Lock-Clamshell ou de type ombrelle sont plus adaptés et ont montré leur efficacité en médecine humaine (97, 99-100).

I.C. Communications inter-atriales

Les communications inter-atriales sont des anomalies congénitales rares en médecine vétérinaire : 0,7 à 3,7% des anomalies cardiaques congénitales (50, 101). En revanche, en

médecine humaine, elles font partie des anomalies congénitales cardiaques les plus fréquentes : près de 10% de celles-ci (102).

I.C.1. Physio-pathologie

Les communications inter-atriales résultent d'une persistance, après la naissance, d'une des communications fœtales entre les deux *atria*. Ces communications sont classiquement classées en 3 types, en fonction du type d'anomalie : défaut de fermeture de l'*ostium primum*, de l'*ostium secundum* ou du *sinus venosum* (103).

En médecine vétérinaire, bien que rare, la persistance de l'ostium secundum semble être le défaut le plus couramment rencontré (104).

La communication entre les deux atria provoque le passage du sang de l'atrium gauche vers l'atrium droit du fait de la différence de pression qui règne entre les deux chambres. Il en résulte une surcharge volumétrique dans l'atrium droit qui est transmise au ventricule droit. Le ventricule droit subit une surcharge volumétrique et doit donc éjecter plus de sang à travers la valve pulmonaire. Cette surcharge volumétrique est propulsée à travers le tronc pulmonaire, à l'origine de turbulences et d'un souffle « pulmonaire » (103). La dilatation de l'atrium droit peut être à l'origine d'arythmies alors que le travail accru du ventricule droit peut induire une insuffisance tricuspидienne et une insuffisance cardiaque droite.

Chez l'homme, sans traitement, les communications inter-atriales hémodynamiquement significatives peuvent évoluer en insuffisance cardiaque droite et être à l'origine d'arythmies ou de thromboembolismes (105).

I.C.2. Embolisation

I.C.2.a. Cas décrits

Plusieurs publications décrivent l'utilisation de la radiologie interventionnelle pour le traitement des communications inter-atriales en médecine humaine (106-111).

Un traitement chirurgical a été décrit dès 1976 (112), mais requérait une chirurgie à cœur ouvert, un by-pass cardio-pulmonaire, d'où un coût et un risque importants. A ce jour, un seul rapport publié en 2005 décrit une telle intervention en médecine vétérinaire (103).

I.C.2.b. Technique

I.C.2.b.1. Procédure

Sous anesthésie générale, le patient est placé en décubitus latéral, puis les aires inguinales droite et gauche sont préparées de façon aseptique. Les veines fémorales droite et gauche ainsi que l'artère fémorale droite sont isolées. Un cathéter angiographique est inséré et avancé au niveau de l'artère pulmonaire majeure. Un angiogramme pulmonaire est réalisé et l'oxygénation sanguine des différentes cavités est mesurée pour identifier et caractériser le shunt.

Un échocardiogramme intracardiaque est ensuite réalisé au moyen d'un cathéter échocardiographique inséré dans la veine fémorale gauche jusqu'au niveau de l'atrium droit. La présence d'une communication et d'un flux de la gauche vers la droite est vérifiée et le diamètre de la communication est mesuré. La présence d'un tissu septal atrial suffisant est évalué, car celui-ci permet la stabilisation du dispositif d'embolisation. Les tissus situés autour de la communication sont eux aussi examinés, afin de vérifier que le dispositif d'embolisation ne gênera pas le fonctionnement des structures avoisinantes.

Un cathéter diagnostique à perforation terminale est ensuite inséré depuis la veine fémorale droite à travers l'atrium droit, puis à travers la communication inter-atriale afin que l'extrémité terminale fasse protrusion dans l'atrium gauche. Un guide sonde d'échange est positionné dans le ventricule gauche, puis le cathéter diagnostique est échangé pour un cathéter avec un ballon de mesure. Le diamètre de la communication est une nouvelle fois mesuré et comparé aux mesures échocardiographiques. Un dispositif d'obstruction septal atrial est choisi selon les mesures.

Le cathéter de mesure par ballon est retiré et remplacé par un cathéter chargeur chargé du dispositif d'obstruction septal atrial. Le cathéter est placé au niveau de l'atrium gauche où le premier disque du dispositif est déployé grâce au système de libération contrôlée. Le disque atrial gauche correctement déployé est appliqué contre le septum atrial par douce traction du cathéter. Une fois que la position du premier disque est jugée correcte, le cathéter est délicatement retiré sous contrôle fluoroscopique et échocardiographique jusque dans l'atrium droit où le second disque est déployé. Les deux disques sont maintenant déployés de part et d'autre du septum atrial, prenant ce dernier en tenaille. La stabilité du positionnement du dispositif est évaluée par délicate traction et propulsion du cathéter ; si la stabilité est jugée satisfaisante, une échocardiographie intra-cardiaque est réalisée afin de confirmer la position

correcte du dispositif ainsi que l'absence de shunt résiduel, puis le dispositif est définitivement relâché de son mécanisme de libération contrôlé.

I.C.2.b.2. Choix du dispositif

Bien que plusieurs dispositifs soient disponibles, seul le dispositif d'obstruction septal atrial (Atrial ou Amplatzer Septal Occluder) a été approuvé pour l'obstruction des communications inter-atriales chez l'homme (111) ; ce dispositif a été choisi par Sanders et al dans le seul cas reporté en médecine vétérinaire (103). Au cours de cette procédure, la mesure du diamètre de la communication est réalisée deux fois, la première grâce à l'échocardiographie intracardiaque, et la seconde au moyen d'un ballon de mesure sous contrôle fluoroscopique ; dans l'étude publiée, le dispositif mesurait environ 2 mm de plus que le diamètre mesuré, soit 15 mm pour une communication de 12,8 mm de diamètre (103).

I.C.2.c. Résultats

En médecine humaine, la méthode d'embolisation par radiologie interventionnelle est associée à une mortalité et une morbidité moindre, une durée d'hospitalisation plus courte ainsi qu'une efficacité élevée selon les essais cliniques (106-108)

En médecine vétérinaire du fait de la rareté de ces anomalies congénitales chez les carnivores domestiques, aucune conclusion ne peut être avancée tant que cette technique ne sera pas évaluée sur un nombre significatif d'animaux. Cependant, l'étude de Sanders reste prometteuse quant à l'avenir de cette procédure.

I.D. Traitement des shunts porto-systémiques congénitaux

I.D.1. Physio-pathologie

Les shunts porto-systémiques congénitaux sont des communications vasculaires anormales entre la circulation portale et la vascularisation systémique, présentes à la naissance ; ces communications résultent la plupart du temps d'un défaut de fermeture du ductus venosus après la naissance. Dans la circulation fœtale, ce conduit permet de court-circuiter la circulation hépatique et ainsi assure une communication directe entre la circulation ombilicale

maternelle et la circulation systémique fœtale. Les shunts porto-systémiques peuvent aussi résulter de la présence de vaisseaux anormaux. Ainsi, des shunts porto-cave ou porto-azygos sont décrits dans la littérature vétérinaire. Ces anomalies sont décrites chez le chien et chez le chat (113-116).

Ces communications peuvent être intra- ou extra-hépatiques. Il convient de tenir compte du fait que, chez le chien, les petites races présentent une prédisposition pour les shunts extra-hépatiques, alors que les grandes races présentent une prédisposition pour les shunts intra-hépatiques (117). La présence d'un shunt congénital unique est reportée comme la cause la plus fréquente d'encéphalopathie hépatique chez le jeune (118).

Les conséquences de ces shunts sont liées au fait que le foie ne reçoit pas l'afflux sanguin normal provenant de la circulation porte. En raison d'un défaut de sollicitation, le foie est plus petit, moins développé et ne remplit peu ou pas ses fonctions ; ceci a pour conséquence la présence de troubles digestifs, nerveux, hématologiques et métaboliques.

I.D.2. Traitement

I.D.2.a. Principes

Le traitement médical de l'encéphalopathie hépatique permet seulement un contrôle temporaire des signes cliniques (119). Un tiers environ des animaux atteints survivent à long terme (10), et parfois plus de la moitié sont euthanasiés à cause des lésions hépatiques et des signes neurologiques incontrôlables associés (119, 120).

Le traitement de choix consiste à rediriger le flux sanguin portal vers la circulation hépatique en occluant le shunt. Ceci peut être réalisé par une ligature partielle ou totale chirurgicale du ou des vaisseaux anormaux, ou par des méthodes d'occlusion progressive. La ligature complète du shunt présente le risque de créer une hypertension portale, du fait du défaut de développement du foie et de sa vascularisation (121). La ligature chirurgicale partielle des shunts montre un taux de récurrence des signes cliniques de 41% (122). De plus, une étude publiée en 1995 a montré que parmi 25% de chiens présentant une récurrence de signes cliniques, tous avaient subi une ligature incomplète du shunt (123).

Il est donc recommandé de pratiquer une occlusion totale du shunt mais de façon progressive, afin de diminuer les risques d'hypertension portale et favoriser l'adaptation progressive du tissu hépatique au nouvel afflux sanguin (118).

Les différentes méthodes d'occlusion progressive utilisées en médecine vétérinaire sont la ligature au fil de soie, l'utilisation d'un constricteur améroïde, l'occlusion progressive avec un dispositif hydraulique, l'utilisation de bandes de cellophane ou l'embolisation transvasculaire de bobines thrombogéniques (124).

I.D.2.b. Procédure

Bien que les shunts porto-systémiques soient rares en médecine humaine, l'utilisation de la radiologie interventionnelle pour leur occlusion a été rapportée dans plusieurs publications depuis 1975 (125-128).

En médecine vétérinaire, plusieurs rapports décrivent cette procédure chez le chien (43, 118, 129) ainsi que de façon plus rare chez le chat (130). La première intervention rapportée dans la littérature vétérinaire date de 1993 (131).

Sous anesthésie générale, le patient est placé en décubitus latéral et la zone d'intervention est préparée de façon aseptique. Un accès vasculaire jugulaire ou fémoral est réalisé puis un cathéter angiographique est inséré à l'aide d'un guide sonde (118).

Une portographie rétrograde est réalisée afin de localiser le shunt et définir ses caractéristiques morphologiques. Le diamètre du shunt est mesuré grâce au veinogramme, en tenant compte du phénomène d'agrandissement de la fluoroscopie grâce à un marqueur de taille connue.

Grâce à cette mesure, un dispositif d'embolisation adapté est sélectionné. Typiquement les bobines de type Gianturco sont utilisées, le diamètre de la bobine sélectionnée mesurant 3 à 4 mm de plus que le diamètre du shunt, et sa longueur permettant de réaliser au moins deux révolutions dans le vaisseau sans faire protrusion dans la veine porte ou la veine cave caudale (118). L'utilisation d'un dispositif d'obstruction septale a également été décrite (132).

Le cathéter est ensuite placé dans la portion moyenne du shunt, puis la bobine est introduite et positionnée dans le conduit à obstruer.

Un portogramme est renouvelé afin de vérifier la perméabilité du shunt et de mesurer la réduction de taille effectuée. De nouveaux dispositifs de tailles similaires ou inférieures sont embolisés jusqu'à ce que le diamètre du shunt soit réduit de 75 à 80% (118). Une mesure de la pression portale et de la pression veineuse centrale est réalisée avant et après la procédure d'embolisation.

Le cathéter et l'introducteur sont ensuite retirés. L'animal est surveillé en soin intensif pendant 48 heures pour tout signe de complications. La persistance d'un shunt résiduel est évaluée en post-opératoire à l'aide de l'échographie et/ou de la scintigraphie rectale.

Weisse et al ont rapporté l'utilisation d'un ballon d'occlusion afin de vérifier que l'occlusion complète du shunt ne provoquait pas d'hypertension portale. Pour cela, le ballon est positionné au niveau du shunt puis gonflé afin de réaliser une obstruction complète du shunt. Les pressions portale et cave sont alors mesurées et la possibilité d'une intervention est discutée (132).

I.D.2.c. Résultats

Une étude publiée en 2003 rapporte une amélioration clinique dans 100% des cas (3 sur 3) pour le traitement de shunts uniques congénitaux intra-hépatiques ; dans 57% des cas (4 sur 7) de shunts uniques congénitaux extra-hépatiques (118). Dans plusieurs cas, une ou plusieurs interventions supplémentaires ont été nécessaires afin d'obstruer complètement les shunts, nécessitant à chaque fois une anesthésie générale (118).

Les autres traitements ont montré des taux de succès satisfaisants pour le traitement des shunts extra-hépatiques (133-136), mais les taux de succès sont seulement de 10 à 60% en ce qui concerne les shunts intra-hépatiques (43, 130-131, 137-141).

Une étude publiée en 2005 a comparé les différentes méthodes d'obstruction ou d'occlusion progressive des shunts porto-systémiques (124) :

- ligature au fil de soie ;
- occlusion grâce à une bande de cellophane ;
- embolisation de bobine thrombogéniques ;
- occlusion grâce à un constricteur améroïde ;
- occlusion grâce à un dispositif d'occlusion hydraulique.

Suite aux différentes techniques décrites, les résultats sont décevants dans le cas du traitement des shunts intra-hépatiques (124).

Levéillé souligne l'efficacité de l'embolisation dans le traitement des shunts congénitaux intra-hépatiques et les avantages de cette technique (118). Plusieurs rapports confirment cette efficacité, même si une étude sur un large nombre de chiens fait défaut (43, 129, 131).

En conclusion, l'embolisation veineuse de bobines thrombogéniques semble être une bonne alternative aux autres méthodes d'occlusion progressive, dans le traitement des shunts porto-systémiques intra-hépatiques. Ceci peut être expliqué par la présence du parenchyme hépatique qui offre un environnement plus stable pour le dispositif embolisé, comparé aux shunts extra-hépatiques (118). Pour les shunts extra-hépatiques, les méthodes citées précédemment semblent présenter de bons résultats et des complications moindres.

I.D.2.d. Complications

Les complications reportées lors de cette intervention sont l'embolisation du dispositif d'occlusion dans la vascularisation pulmonaire (43, 45, 118, 131), l'hypertension portale aigue (118), un syndrome de type Budd-Chiari, caractérisé par une obstruction partielle ou totale de la veine cave caudale, une congestion des organes abdominaux en aval de l'obstruction et de l'ascite (118), la présence d'hémolyse intra-vasculaire (118) et la mort (118).

La migration du dispositif dans la vascularisation pulmonaire ne semble pas poser de problème lorsque le dispositif se loge profondément. En effet, la création d'une circulation collatérale permet d'éviter des lésions fatales. Une migration plus proximale, quant à elle, a été associée à la mort de plusieurs patients suite aux troubles pulmonaires induits et à l'incapacité de déloger les dispositifs (118).

I.D.2.e. Embolisation chez le chat

A ce jour, un seul rapport fait état de l'utilisation d'une technique de radiologie interventionnelle pour le traitement d'un shunt porto-systémique chez un chat (130).

Dans cette étude, un shunt intra-hépatique unique a été obstrué à l'aide de bobines thrombogéniques après détermination de la localisation et de la morphologie du shunt par veinographie et d'une occlusion temporaire du shunt à l'aide d'un ballon d'occlusion. Cette dernière a permis de déterminer la pression portale après fermeture théorique complète du shunt, à l'aide d'un manomètre à eau relié au ballon. La morphologie de la vascularisation hépatique a été également estimée à l'aide de l'administration de produit de contraste au niveau de la veine porte. La pression portale post-occlusion ainsi que la vascularisation

hépatique étant normales, la procédure d'embolisation avec occlusion totale du shunt a été réalisée.

La procédure d'embolisation est similaire à celle décrite précédemment et s'est déroulée sans complication, notamment grâce à la forme conique du shunt qui diminue ainsi le risque d'embolisation du dispositif dans la circulation générale. Trois bobines ont été nécessaires pour obstruer complètement le shunt. Une amélioration clinique importante a été notée chez le chat dix semaines après la procédure, sans traitement médical, lequel avait été arrêté sept semaines après l'intervention.

I.D.2.f. Améliorations : utilisation de stents

L'utilisation de stents pour le traitement de shunt porto-systémique été rapportée en 2000 (43, 142). Gonzalo et al ont ainsi décrit l'utilisation d'un stent pour améliorer la technique d'embolisation suite à la migration d'une bobine dans la vascularisation pulmonaire du fait du flux sanguin à haute vitesse au niveau du shunt (43). Un stent a donc été placé dans la veine cave caudale avec la portion centrale du stent placée au niveau du shunt. Dans cette procédure, le stent est placé par voie jugulaire et les bobines sont ensuite insérées par voie jéjunale, ce qui oblige la réalisation d'une laparotomie. Le stent permet de prévenir toute embolisation des bobines et ainsi toute complication associée.

Weisse et al (44), puis Bussadori et al (45), ont rapporté à leur tour l'utilisation d'un stent dans la veine cave, mais la mise en place des bobines diffère.

Une approche par la veine fémorale ou par la veine saphène est réalisée puis une cavographie est effectuée. Le diamètre de la veine cave caudale est mesuré et la localisation du shunt identifiée grâce aux turbulences créées par le flux sanguin à travers celui-ci. Une angiographie sélective du shunt est ensuite réalisée en plaçant un angiocathéter en forme de cobra par voie cave dans la veine porte. Une portographie rend possible la localisation du shunt et la détermination de sa morphologie. L'utilisation d'un marqueur radio-opaque permet de mesurer la taille réelle du shunt et de sélectionner les caractéristiques et le nombre approprié de bobines. Le stent est placé comme décrit précédemment, pour éviter toute migration des bobines, puis le cathéter en forme de cobra est inséré dans la veine cave caudale, puis à travers le stent pour délivrer les bobines thrombogéniques dans le shunt (cf. figure 19).

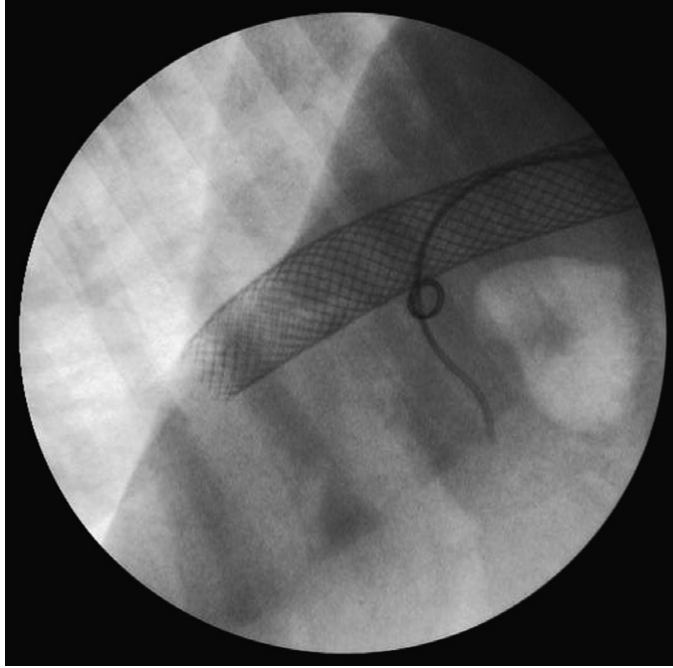


Figure 19 : Image fluoroscopique montrant le stent positionné dans la veine cave caudale au niveau du shunt. Le cathéter de type cobra est passé à travers le stent pour déployer les bobines au niveau du shunt qui vont être bloquées contre le stent (45).

La réduction du flux sanguin est évaluée régulièrement, et les bobines sont placées jusqu'à ce que ce flux soit réduit de 75% ; ceci est considéré comme achevé lorsque les bobines occupent plus de 75% du shunt (45). Si la réduction du flux sanguin à travers le shunt est jugée trop importante, c'est-à-dire si le produit de contraste persiste plus de 3 secondes au niveau de la veine porte, moins de 75% du diamètre du shunt est embolisé (45).

Le cathéter et l'introducteur sont retirés, puis la présence d'un flux résiduel est évaluée toutes les semaines jusqu'à fermeture complète.

Les résultats de deux études regroupées (44, 45) ont rapporté une atténuation des shunts dans 95% des cas (19 sur 20), avec 63% (12 sur 19) présentant une résolution clinique. Notons que le rapport de Bussadori rapporte un taux de succès de 100% et un taux de résolution clinique lui aussi de 100% dans son étude.

Cette procédure semble très avantageuse, réduisant sensiblement les risques de migration, mais le coût et la disponibilité des stents en médecine vétérinaire restent des obstacles de taille au développement de telles procédures.

II. Valvuloplastie par ballon pour le traitement de la sténose pulmonaire congénitale valvulaire

II.A. Définition et Caractéristiques des sténoses pulmonaires

La sténose pulmonaire congénitale est l'une des malformations congénitales cardiaques les plus fréquentes chez le chien soit entre 19,7 et 23,3% selon les études (143, 144).

La sténose pulmonaire congénitale est caractérisée par la présence d'un obstacle à l'éjection sanguine au niveau de la région de la valve pulmonaire. Les sténoses sont qualifiées de sub-valvulaires, valvulaires, ou supra-valvulaires selon leur localisation (145-148). En médecine vétérinaire, près de 90% des sténoses pulmonaires sont valvulaires (87, 145, 149-151), 8 à 10% sont sub-valvulaire (145, 151-152), la sténose supra-valvulaire étant rare (42).

II.A.1. Classification en médecine humaine

Deux formes de sténoses ont été décrites dans la littérature médicale humaine :

- la forme typique caractérisée par des cuspides fines, fusionnées, diminuant ainsi le diamètre de l'orifice pulmonaire (également appelé ostium). Plus les cuspides sont fusionnées, épaisses et rigides, plus la taille de l'ostium est réduite ;
- la forme dysplasique caractérisée par des cuspides épaisses, immobiles, sans toutefois fusionner, mais associées à un anneau valvulaire pulmonaire hypoplasique (153-155).

Chez l'homme, la sténose pulmonaire typique est plus courante ; prévalence de 82% contre 8% pour la dysplasie valvulaire, et 5% de formes combinées (156).

II.A.2. Classification en médecine vétérinaire

La dysplasie de la valve pulmonaire a été classée en 2 catégories par Patterson : la dysplasie type 1 et la type 2, dont les caractéristiques évoquent respectivement la forme typique et la forme dysplasique décrites en humaine (157). Des formes intermédiaires sont également décrites. Les caractéristiques de ces sténoses sont reportées dans le tableau 3.

Type 1
<ul style="list-style-type: none"> • cuspides légèrement épaissies • cuspides légèrement fusionnées
Type 2
<ul style="list-style-type: none"> • cuspides modérément ou sévèrement épaissies • hypoplasie des valves
Type intermédiaire

Tableau 3 : Caractéristiques des sténoses selon la classification de Patterson (157).

Chez le chien, cette classification semble insuffisante, car les animaux atteints présentent une combinaison de modifications qui incluent des cuspides épaissies, fusionnées et des valves hypoplasiques. Bussadori a introduit un nouveau système de classification (158), fondée sur le ratio diamètre aortique-diamètre de l'anneau pulmonaire. Il définit des sténoses de type A et de type B, selon les mesures échocardiographique 2D. Les caractéristiques de ces deux types sont reportées dans le tableau 4.

Type A
<ul style="list-style-type: none"> • Ratio aorte/diamètre de l'anneau pulmonaire < 1,2 • Taille de l'anneau normal • Fusion des cuspides modérée à sévère • Epaissement modéré des cuspides
Type B
<ul style="list-style-type: none"> • Ratio aorte/diamètre de l'anneau pulmonaire > 1,2 • Hypoplasie de l'ostium pulmonaire • Cuspides sévèrement épaissies • Cuspides immobiles non fusionnées

Tableau 4 : Caractéristiques des sténoses selon la classification de Bussadori (158).

II.B. Physio-pathologie

La résistance à l'éjection sanguine en systole provoque une surcharge barométrique au niveau du ventricule droit. Cela induit une réaction du myocarde qui s'hypertrophie de façon

concentrique. La sténose provoque une diminution de l'orifice d'éjection, à l'origine d'un flux turbulent qui provoque la dilatation du tronc pulmonaire et la présence d'un souffle systolique dont la zone d'intensité maximale se situe en région axillaire gauche au niveau de la zone d'auscultation de la valve pulmonaire. Une insuffisance tricuspидienne et une dilatation atriale droite peuvent suivre et entraîner une insuffisance cardiaque droite voire globale. Ces animaux courent un risque accru de développer des signes d'intolérance à l'exercice, des syncopes et des morts subites (87).

Sans traitement, une étude a reporté un taux de survie à deux ans de seulement 65% (159).

La sténose congénitale pulmonaire est reportée chez le chien, mais aussi chez le chat (87).

II.C. Indications de l'intervention

La nécessité d'une intervention est guidée par des indices cliniques et diagnostiques (158) :

- la présence de signes cliniques ;
- la présence de lésions échocardiographiques ;
- le cathétérisme intracardiaque avec mesure des pressions au niveau des cavités cardiaques (87, 145, 149-150) ;
- l'évaluation par le mode Doppler mouvement du gradient de pression à travers la sténose (87, 149, 150).

Une classification fondée sur le pic de pression systolique est décrite, et est représentée dans le tableau 5 (87, 145). Une mesure du gradient de pression à travers la sténose mesurée par échocardiographie avec le mode Doppler supérieur à 125 mm de mercure est associée à un risque accru de développer une régurgitation tricuspидienne secondaire, une insuffisance cardiaque, des syncopes ou de sévères arythmies (87). Notons que cette mesure sur un animal conscient est plus élevée de 40 à 50% par rapport aux mesures réalisées par cathétérisme sur un animal placé sous anesthésie générale (158).

Gradient de pression au pic systolique	Classification
<50 mm de mercure	Légère
50 à 80 mm de mercure	Modérée
>80 mm de mercure	Sévère

Tableau 5 : Classification des sténoses en fonction du gradient de pression à travers la sténose mesuré par cathétérisation cardiaque (87, 295).

Après cathétérisation, un gradient de pression à travers la sténose supérieur à 80 mm de mercure est considéré comme sévère (87, 295), et représente une indication pour le traitement, car ces animaux présentent un risque accru de développer des signes cliniques voire de mourir de façon subite (295).

Entre 50 et 80 mm de mercure, le choix entre un traitement médical et un traitement chirurgical est dicté par les signes cliniques présentés par l'animal ainsi que l'évaluation morphologique de la sténose par échocardiographie. Si l'animal présente des signes cliniques, l'intervention chirurgicale est proposée. De même, si l'évaluation échocardiographique indique de fortes chances de succès, l'intervention est proposée aux propriétaires. Une intervention est également indiquée en présence de signes d'ischémie cardiaque, de fibrose myocardique progressive ou d'une évolution probable vers un état d'insuffisance cardiaque.

Les animaux avec un gradient de pression inférieur à 50 mm de mercure ne nécessitent généralement pas d'intervention.

II.D. Procédure

II.D.1. Historique

La première valvuloplastie, toutes espèces confondues, reportée dans la littérature scientifique date de 1980 (163). Elle a porté sur un Bouledogue anglais souffrant d'une sténose pulmonaire congénitale. Le traitement par valvuloplastie a été décidé et réalisé dans l'objectif de le transposer ensuite chez l'homme. La sélection d'un bouledogue anglais lors de cette étude expérimentale aurait pu avoir des conséquences importantes, car cette race présente très souvent une artère coronaire gauche aberrante, dont une partie contourne l'anneau valvulaire pulmonaire (50, 101). Or, la dilatation par valvuloplastie aurait pu induire une rupture de l'artère coronaire gauche aberrante qui aurait pu conduire à la mort de l'animal et une absence d'approbation de l'utilisation de la valvuloplastie pour le traitement de la sténose pulmonaire congénitale chez l'homme. La procédure s'est déroulée avec succès, permettant l'application de cette procédure en médecine humaine dès 1982 (165). Depuis, la valvuloplastie par ballon est devenue le traitement de choix pour le traitement de la sténose pulmonaire congénitale, que ce soit en médecine humaine (156, 166-170) ou en médecine vétérinaire (33, 146, 171-173).

II.D.2. Description

Le principe de cette technique consiste à exercer une pression physique au niveau de la sténose, au moyen d'un ballon de valvuloplastie rempli de produit de contraste et gonflé sous contrôle fluoroscopique. En fluoroscopie, la sténose crée une indentation, c'est-à-dire une encoche au niveau du ballon du fait de la pression exercée par celle-ci (cf. figure 19) (164).

La voie d'accès la plus souvent utilisée pour cette technique est la voie jugulaire, mais la veine fémorale peut également être exploitée (146, 158, 164).

Le patient est placé en décubitus latéral et la zone d'intervention est préparée de façon aseptique. Un cathéter angiographique est inséré à travers l'atrium droit, le ventricule droit, puis placé au niveau du tronc pulmonaire. Une mesure des pressions est réalisée, puis un angiogramme du ventricule droit, afin de déterminer la morphologie et les caractéristiques de la sténose. La pression dans le ventricule droit est mesurée par manométrie directe avant et après la procédure de valvuloplastie.

La taille du ballon est sélectionnée en fonction du diamètre de l'anneau pulmonaire mesuré par angiographie. Chez l'homme, il a été démontré une forte prédisposition à la récurrence de la sténose quand la taille du ballon était inappropriée (153). Les ratios diamètre du ballon-diamètre de l'anneau valvulaire recommandés en médecine humaine varient selon les études (154, 162), tout comme en médecine vétérinaire (158, 163, 164). Ainsi, certains auteurs recommandent un ballon de diamètre mesurant 1,1 à 1,2 fois la taille de l'anneau valvulaire pulmonaire (158, 163) et d'autres un ratio de 1,25 :1 à 1,55 :1 (164).

Un guide métallique est ensuite placé à travers le cathéter et positionné dans le tronc pulmonaire. Le premier cathéter est alors retiré et remplacé par le cathéter de valvuloplastie ; ce dernier est inséré jusqu'au niveau de l'ostium pulmonaire. Le ballon sélectionné est gonflé avec le produit de contraste jusqu'à une pression maximale de 5-6 atmosphères, pendant 10 secondes ; l'opération est répétée jusqu'à disparition de l'indentation provoquée par la sténose (cf. figure 20) (33, 146).

Le gradient de pression est mesuré immédiatement après la dilatation, puis 24 heures après la procédure grâce à l'échocardiographie Doppler.

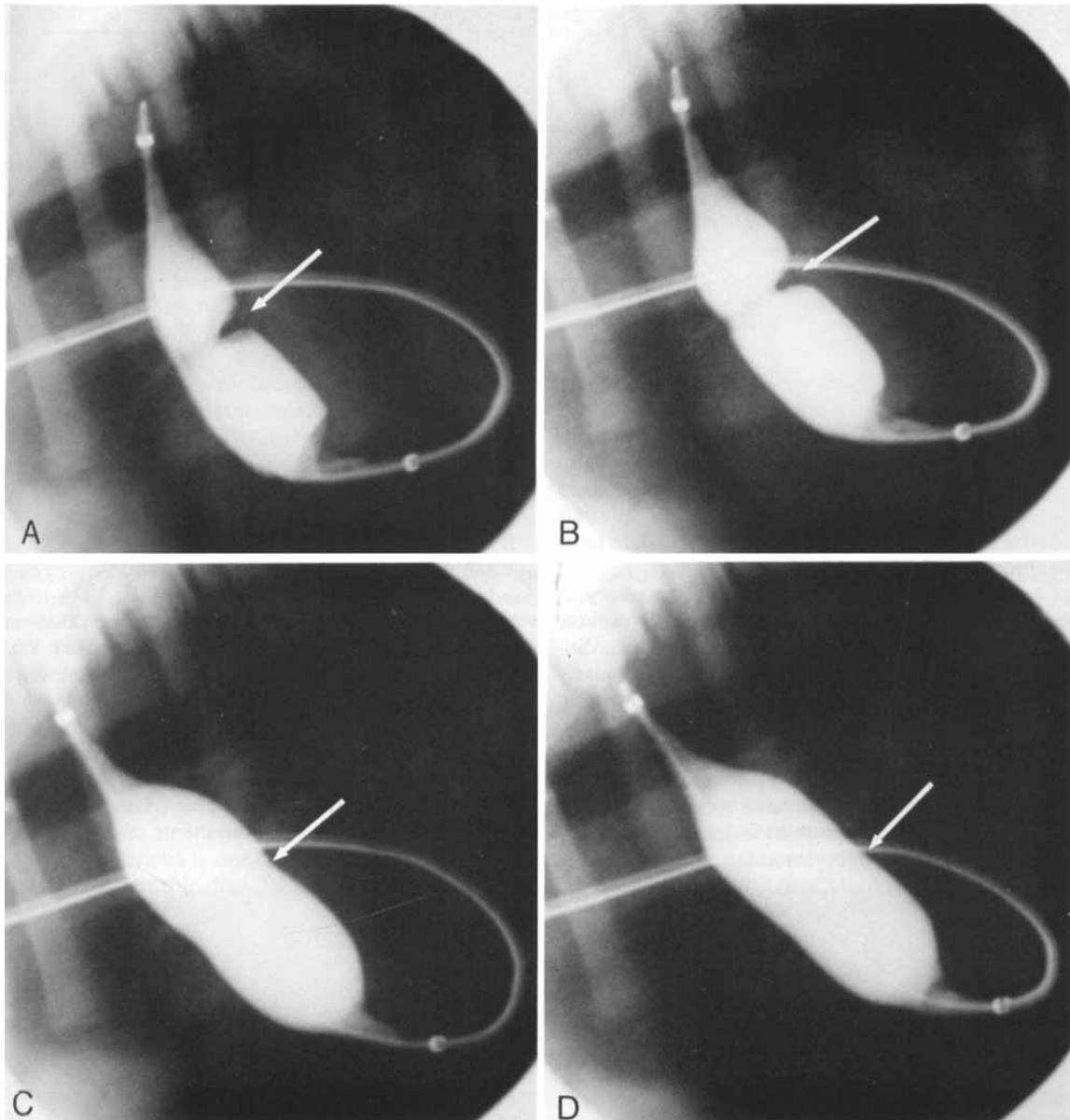


Figure 20 : Images fluoroscopiques de la procédure de valvuloplastie par ballon (A, B, C, D). On observe une disparition progressive de l'indentation provoquée par la sténose lors du gonflement du ballon (flèche blanche) (172).

II.D.3. Procédure chez le chat

La sténose pulmonaire est une anomalie congénitale cardiaque rare chez le chat, le plus souvent associée à d'autres malformations cardiaques (147, 174-176).

Une seule publication rapporte l'utilisation de la valvuloplastie par ballon pour le traitement d'une sténose pulmonaire sévère chez un chat (177). Dans cette étude, l'auteur utilise une approche par la veine jugulaire gauche avant de réaliser une procédure similaire à celle décrite dans le paragraphe précédent. Celle-ci a nécessité l'utilisation de deux ballons, le second ayant un diamètre légèrement supérieur au premier, respectivement 1,15 et 1,4 fois le

diamètre de l'anneau pulmonaire. Vingt-quatre heures après la procédure, une échocardiographie a été réalisée pour estimer le gradient de pression post dilatation. Six mois après la procédure, les propriétaires du chat ont noté une amélioration clinique confirmée par échocardiographie transthoracique (diminution du gradient de pression à travers la sténose). Il est cependant intéressant de noter que le chat a été placé sous β -bloquant suite à la procédure, il est donc difficile d'attribuer l'amélioration clinique et échocardiographique à la procédure interventionnelle seule.

II.E. Résultats

Des études ont rapporté les résultats de telles techniques, mais sans toutefois les comparer avec un groupe de référence non traité. Ils ont observés une amélioration importante des signes cliniques chez les animaux symptomatiques (33, 146, 158, 164), une réduction du gradient de pression mesuré par échocardiographie Doppler et par cathétérisation cardiaque (33, 146, 158, 164, 172). La technique a été considérée comme un succès dans 83,3% à 100% des cas (33, 146, 158, 164, 172).

Seulement trois études ont comparé les résultats de la valvuloplastie par ballon avec un groupe d'animaux non traités ou traités par intervention chirurgicale (152, 162, 175). Ainsi, une étude publiée par Ristic en 2001 a comparé les signes cliniques et les temps de survie chez les chiens ayant subi (n=18) ou non (n=6) une intervention de valvuloplastie par ballon. Les auteurs ont constaté une réduction des signes cliniques chez les chiens traités par valvuloplastie bien que le temps de survie ne soit pas statistiquement significativement différent entre les deux groupes (152).

Stafford a comparé deux groupes de chiens, l'un traité par valvuloplasties par ballon (n=40), et l'autre non traité (n=41). Il a observé au dernier contrôle que 89% des chiens traités par valvuloplastie étaient asymptomatiques contre 49% pour les animaux non traités (162).

Une autre étude a comparé le temps de survie entre trois groupes de chiens recevant soit un traitement par valvuloplastie par ballon (n=25) soit un traitement chirurgical à cœur ouvert (n=30), soit aucun traitement (n=72) (175). Les auteurs ont constaté un temps de survie supérieur après 2 ans chez les animaux traités par valvuloplastie par ballon en rapport à ceux non traités.

II.E.1. Influence de la morphologie de la valve

Le taux de réussite clinique de la procédure de valvuloplastie utilisée pour le traitement de la sténose pulmonaire dépend de plusieurs facteurs. Ces facteurs peuvent être liés au patient, à son anatomie vasculaire, ou à l'opérateur (sélection du ballon ou lors du choix du nombre de dilatations pratiquées) (295).

Ainsi, il est impossible de comparer les valeurs chiffrées rapportées dans les différentes études car les critères de sélection sont différents et les procédures varient selon les opérateurs. Par exemple, une étude publiée par Stafford en 2004 rapporte un taux de survie de 93% et un taux de réussite de 80% chez 40 chiens traités par valvuloplastie (164). Bussadori a rapporté un taux de succès de 87% avec 26 chiens sur 30 présentant une évolution favorable (158). Dans ce dernier rapport, l'auteur sépare d'un côté les animaux présentant une sténose de type A et de l'autre ceux présentant une sténose de type B ; il montre que la résolution clinique est obtenue dans 100% des chiens ayant une sténose de type A, mais seulement dans 50% des chiens ayant une sténose de type B. L'auteur constate ainsi que les animaux ayant une sténose de type A se trouvent être de bons candidats à la valvuloplastie.

L'anatomie vasculaire du patient est un facteur reconnu influençant les résultats de la valvuloplastie par ballon. En médecine humaine, une étude publiée en 1984 a montré qu'une hypoplasie ou une diminution du diamètre de l'anneau pulmonaire diminuait le taux de réussite de la procédure (179, 180). La valvuloplastie par ballon présente un taux de succès plus élevé chez les patients présentant une sténose valvulaire typique, alors que les patients ayant une dysplasie de la valve présentaient une récurrence de la sténose après la procédure (181, 182).

II.E.2. Influence du choix du ballon

D'autres éléments influencent le succès de la procédure à long terme :

- le choix d'un cathéter de valvuloplastie adapté, choisi selon le ratio diamètre du ballon-diamètre de l'anneau pulmonaire
- le gradient de pression à travers la valve pulmonaire mesuré suite à la procédure.

Chez l'homme, il a été conclu que le risque de récurrence de la sténose était directement liée à l'utilisation de ballon dont le ratio était inférieur à 1,2 :1 et quand le gradient de pression à travers la valve pulmonaire mesuré après la procédure était supérieur à 30 (154).

Il a été recommandé chez l'homme d'utiliser des ballons avec un ratio compris entre 1,2 :1 et 1,4 :1 (154).

Un ratio similaire semble être approprié pour la sélection des ballons en médecine vétérinaire. Les résultats sont cependant variables. L'étude de Ristic publiée en 2001 (152) rapporte des récurrences dans 3 cas sur 18 pour lesquels le ratio était compris entre 1 :1 et 1,2 :1. Johnson rapporte la récurrence de la sténose dans 8% des cas (3 sur 37 chiens) lorsque le ratio était compris entre 1,25 :1 et 1,55 :1 (164). Les résultats les plus décevants ont été associés aux ballons les plus petits (ratio 0,9 :1) et les meilleurs aux ballons les plus gros (ratio 1,28 :1).

Cependant, Ristic a également rapporté chez deux chiens possédant une valve dysplasique et un anneau hypoplasique une réduction importante des signes cliniques après valvuloplastie par ballon avec des ballons de taille relativement petite (ratio allant de 1 :1 à 1 :2) (152).

Il apparaît donc que le diamètre du ballon de valvuloplastie doit être sélectionné selon la nature de la sténose et le diamètre de l'anneau valvulaire pulmonaire. Un ratio de 1,2 à 1,4 semble indiqué dans la majorité des procédures chez le chien (295). Dans certains cas, des ballons larges ne peuvent pas être passés à travers des sténoses sévères ; dans de tels cas, un ballon plus petit peut être utilisé pour réaliser une première dilatation puis un second ballon plus large est ensuite utilisé pour terminer la dilatation de la sténose (183).

II.E.3. Gradient de pression post opératoire

Alors qu'en médecine humaine une diminution du gradient de pression en deçà de 30 mm de mercure est associée à un taux de succès plus élevé (154), en médecine vétérinaire les recommandations sont une réduction de plus de 50% du gradient ou l'obtention d'un gradient de pression à travers la sténose inférieur à 40 mm de mercure (171).

II.F. Complications

Plusieurs complications associées à cette procédure ont été rapportées. Parmi elles, on peut citer des arythmies ventriculaires telles des extrasystoles ventriculaires, des blocs de branches

droits transitoires, des fibrillations ventriculaires, des arrêts cardiaques ou la rupture d'une artère coronaire aberrante (152, 158, 161, 164, 172).

Cette dernière complication aurait pu survenir chez le Bouledogue anglais traité en 1980 qui présentait ce défaut. Heureusement, l'artère n'a pas été rompue au cours de la procédure (163). Ce type d'anomalie de topographie de l'artère coronaire gauche principale a été reporté principalement chez le Bouledogue anglais et le Boxer (161, 163, 178) ; l'artère coronaire gauche principale se sépare de l'artère coronaire droite et encercle le tronc pulmonaire au niveau de la valve hypoplasique. Si une telle malformation est suspectée, une angiographie coronaire est conseillée, particulièrement dans les races prédisposées que sont le Boxer et le Bouledogue anglais (164).

III. Implantation de pacemakers

Le principe du pacemaker est de remplacer artificiellement, totalement ou partiellement, l'activité électrique du cœur en lui fournissant un stimulus électrique au moyen d'un générateur et d'électrodes au contact du myocarde. Le stimulus électrique provoque une dépolarisation des cellules myocardiques selon les réglages du générateur.

Le premier pacemaker a été implanté chez l'homme en 1952 (184), chez le chien en 1967 (185) et enfin chez le chat en 1985 (186). Avant l'utilisation de la technique par voie veineuse, les pacemakers étaient implantés après thoracotomie ou par voie transdiaphragmatique (187-189). Le premier article rapportant l'implantation d'un pacemaker par voie transveineuse en médecine vétérinaire date de 1976 (190).

III.A. Indications

Les pacemakers sont implantés pour le traitement des brady-arythmies symptomatiques et chroniques aussi bien chez le chien que chez le chat (191). Ces brady-arythmies sont reportées dans le tableau 6. Le traitement médical permet un traitement temporaire, bien que sur le long terme le traitement définitif requière l'implantation d'un pacemaker.

Les conséquences cliniques de ces brady-arythmies sont l'intolérance à l'exercice, la léthargie, l'insuffisance cardiaque congestive, des syncopes voire de l'ataxie (192).

Sick Sinus Syndrome
Maladie de l'atrium silencieux
Blocs atrio-ventriculaires <ul style="list-style-type: none"> • Second degré de haut grade • Troisième degré
Bradycardie chronique

Tableau 6 : Indications de l'implantation de pacemaker (191).

III.B. Procédure d'implantation

III.B.1. Choix du matériel

Le pacemaker est composé d'un générateur créant une impulsion électrique et d'électrodes permettant la transmission de cette impulsion au cœur, avant de revenir au générateur, complétant ainsi un circuit (191).

Le générateur d'impulsions (cf. figure 21) est composé d'une pile de lithium, d'un circuit électronique permettant de programmer l'influx, de reconnaître l'activité électrique propre du myocarde, de stocker des données et de contrôler l'influx généré.



Figure 21 : Générateur placé à coté d'une pièce américaine de 25 cents (191).

Différents modes de stimulation et de réception sont disponibles, mais quasiment la totalité des pacemakers utilisés en médecine vétérinaire sont de type VVI (192) : cela signifie que le

myocarde ventriculaire est stimulé au niveau du ventricule droit, que la réception de l'activité électrique se fait au niveau de ce même ventricule, et que les impulsions artificielles sont inhibées par l'activité spontanée du myocarde. D'autres systèmes existent et deviendront sans doute plus populaires en médecine vétérinaire d'ici quelques années.

Deux générateurs doivent être disponibles au cas où l'un serait défectueux ou en cas de non respect de l'asepsie au cours de la procédure (191).

Les électrodes sont différentes selon que le pacemaker fonctionne de façon unipolaire ou bipolaire. De façon simplifiée, en mode unipolaire, l'anode est située au niveau du générateur qui transmet l'impulsion électrique à la cathode localisée à l'extrémité de l'électrode. L'influx électrique généré est donc transmis par l'électrode au myocarde, puis retourne au générateur au travers des tissus mous. Le principal inconvénient de ce type de circuit est la stimulation des muscles et les tremblements associés. Les avantages sont la faible taille des électrodes et la meilleure réception de l'activité électrique du myocarde (191).

Dans le système bipolaire, la cathode est située au niveau de la partie distale de l'électrode, qui transmet l'influx électrique du générateur au myocarde alors que l'anode est située en amont et permet le retour de l'influx électrique au générateur. Les deux pôles de l'électrode sont séparés de quelques centimètres le long de l'électrode bipolaire. Ce type d'électrodes permet de diminuer les interférences électriques et élimine les complications associées à la stimulation des muscles associées aux électrodes unipolaires (191).

Elles peuvent être ancrées au myocarde soit de façon active, au moyen d'un système de vis le plus souvent, soit de façon passive en emprisonnant l'extrémité de l'électrode dans le *trabeculum* du ventricule droit (191). Une étude publiée en 2001 a montré que l'incidence de délogement d'électrodes n'était pas significativement différente entre les deux systèmes de fixation (193). Notons aussi que la polarité des électrodes doit être compatible avec la polarité des générateurs. Classiquement, les générateurs bipolaires sont seulement compatibles avec les électrodes bipolaires alors que les générateurs unipolaires sont compatibles avec les deux types d'électrodes (191).

III.B.2. Technique d'implantation

Le patient est anesthésié, placé en décubitus latéral gauche et la région cervicale droite est préparée de façon chirurgicale. Dans certains cas, l'anesthésie générale présente un trop grand

risque du fait de l'instabilité cardio-vasculaire du patient. Dans ce cas, un système de pacemaker temporaire peut être utilisé. Le pacemaker temporaire est placé par voie veineuse de préférence, en évitant d'utiliser la veine jugulaire droite, utilisée pour le traitement définitif. La veine saphène latérale est couramment utilisée. Le pacemaker temporaire est implanté et le patient est préparé pour l'intervention définitive, sous anesthésie générale. Jusqu'à 82% des cas peuvent nécessiter une stimulation temporaire avant implantation définitive (194).

La veine jugulaire droite est préparée, exposée, partiellement incisée et ligaturée en amont. L'électrode de stimulation est insérée grâce à un mandrin, puis est avancée le long de la veine cave crâniale, à travers l'atrium droit puis placée au niveau du ventricule droit, sous contrôle fluoroscopique. L'extrémité de l'électrode est positionnée au niveau de l'apex du ventricule droit, de façon à être orientée vers le diaphragme. L'électrode est ensuite ancrée dans le myocarde ventriculaire selon son mode de fixation, c'est-à-dire soit par rotation de l'électrode pour une fixation active, soit dans le trabeculum pour le système d'ancrage actif, en pliant l'extrémité de l'électrode si celle-ci est en étain. Une traction douce est réalisée afin de vérifier l'ancrage correct de l'électrode. L'électrode est ensuite connectée au générateur. S'il est présent, le système de stimulation temporaire est arrêté. La vérification de l'activité du pacemaker se fait grâce à l'électrocardiogramme de surface. Le rythme de stimulation est typiquement entre 70 et 100 battements par minute (194). Si un système unipolaire est utilisé, le générateur doit être au contact des tissus mous pour fonctionner.

Une fois que le fonctionnement du système est vérifié, l'électrode est sécurisée à la veine jugulaire grâce à un manche de caoutchouc placé au préalable autour de l'électrode (191) puis la veine jugulaire ligaturée. Le générateur est ensuite déconnecté et placé dans une poche sous-cutanée indépendante créée en position dorsale à l'accès vasculaire. Il est sécurisé aux tissus mous environnant au moyen de sutures non résorbables, puis l'électrode est tunnélisée dans le tissu sous cutané et connectée au générateur. Les deux sites sont suturés et le patient est surveillé pendant son réveil grâce à un électrocardiogramme continu.

Une radiographie thoracique est réalisée le jour suivant pour vérifier le bon positionnement de l'électrode tout en ayant une référence pour les contrôles suivants (cf. figure 22). Le bon fonctionnement du pacemaker et le réglage de celui-ci sont vérifiés et sont adaptés si besoin est.

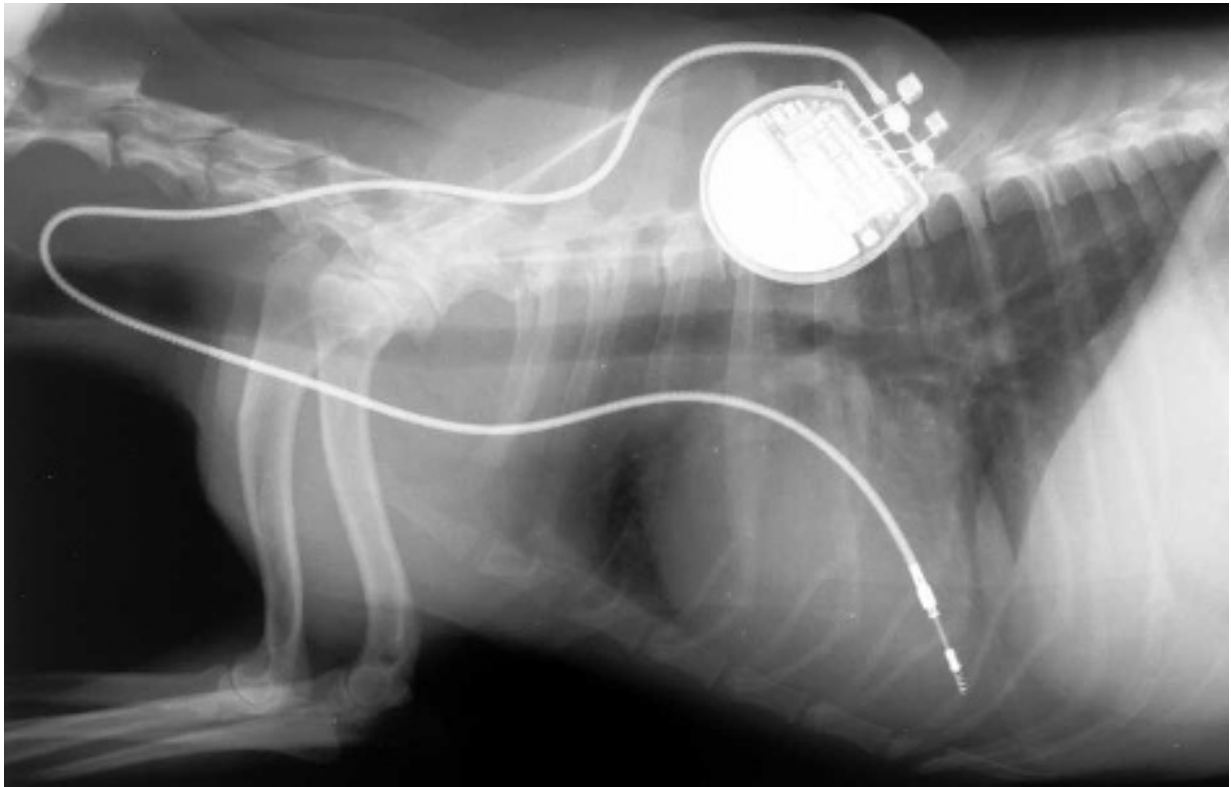


Figure 22 : Radiographie thoracique latérale d'un chien montrant le positionnement correct de l'électrode et du générateur (194).

III.B.3. Résultats

L'étude publiée par Oyama en 2001 (193) portant sur 136 chiens ayant subi une implantation de pacemaker par voie transveineuse rapporte une survie à 1, 2 et 3 ans de 70, 57 et 45% respectivement. La mort des chiens est liée dans 13% des cas à des complications liées au pacemaker ; dans 13% des cas la cause est indéterminée.

Dans l'étude de Wess portant sur 105 chiens, le temps de survie moyen de 60 chiens morts suite à l'implantation de pacemakers est de deux ans et demi (194), ce qui est plus élevé que ce que rapportait Sisson en 1991 (192).

III.B.4. Complications

Une étude publiée en 2001 (193) a rapporté un taux de complications de 55% (84 sur 136) :

- 33% de complications majeures : délogement de l'électrode, problème du générateur, arrêt cardiaque lors de l'implantation ou infection ;

- 31% de complications mineures : formation de sérome, stimulation musculaire anormale et arythmies sans graves conséquences ;
- 9% des animaux ont présenté les deux types de complications.

Ces complications peuvent être liées à la procédure elle-même, au fonctionnement de l'équipement ou à la programmation du pacemaker. (191). La programmation du pacemaker est réglée au moyen du programmeur.

III.B.4.a. Complications liées à la procédure

Les complications les plus courantes liées à la procédure sont reportées dans le tableau 7. La complication la plus fréquente est le délogement de l'électrode de stimulation (cf. figure 23) (191-194). Cette complication ne semble pas liée au type de fixation utilisé mais plus certainement à l'expérience du manipulateur et à la taille du patient (193). Celui-ci survient le plus souvent dans les 48 heures suivant le placement de l'électrode, voire dans les 15 jours (193). L'électrode doit alors être remplacée, et en cas de délogements répétés, une implantation épiscardique, chirurgicale, est requise.

Complications courantes
<ul style="list-style-type: none"> • Délogement de l'électrode • Formation de sérome au niveau du générateur • Infection • Migration du générateur • Stimulation des muscles squelettiques • Arythmies ventriculaires • Érosions cutanées
Complications plus rares
<ul style="list-style-type: none"> • Perforation du ventricule droit • Twiddler's syndrome • Thrombose veineuse

Tableau 7 : Complications liées à la procédure d'implantation de pacemaker (191).

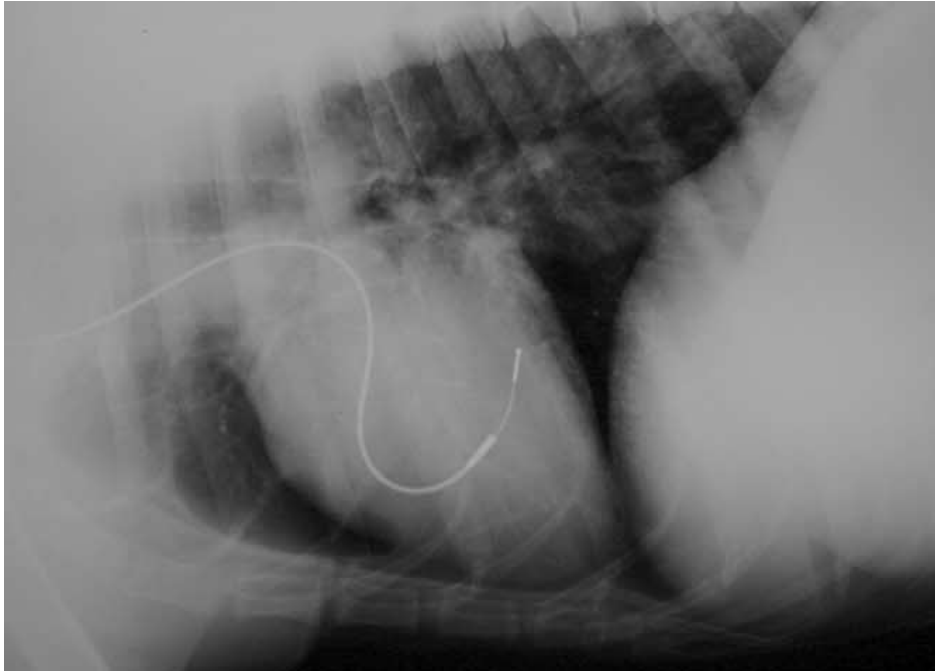


Figure 23 : Radiographie thoracique latérale d'un chien montrant le délogement de l'électrode de stimulation (191).

L'une des complications les plus problématiques est l'infection du site opératoire puisque cette complication nécessite le retrait du dispositif durant le traitement de l'infection (192-194).

Le twiddler's syndrome est dû à une rotation du générateur dans sa poche qui plie l'électrode et augmente le risque de délogement (cf. figure 24). Ceci est le plus souvent lié à la création d'une poche trop grande pour le générateur ou à un mauvais ancrage de celui-ci aux tissus mous environnants (195).

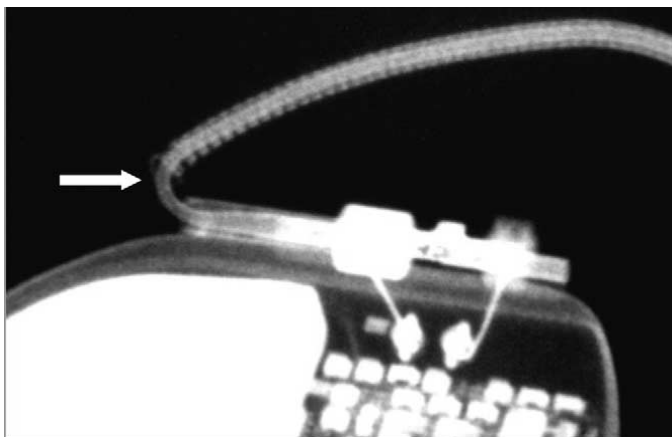


Figure 24 : Image radiographique montrant un pli au niveau de l'électrode au niveau de son insertion proximale (191).

III.B.4.b. Complications liées à l'équipement

Ces complications regroupent des piles faibles ou épuisées, un échec de capture, des anomalies de réception de l'activité électrique cardiaque ou une anomalie du générateur appelée « runaway pacemaker » (196). Le « runaway pacemaker » consiste en une stimulation artificielle qui devient soudainement rapide et erratiques de façon imprévisible (197). Ces complications sont mises en évidence grâce à l'ECG de surface et sont vérifiées grâce au programmeur du pacemaker.

Une électrode sectionnée est une autre complication qui peut être détectée grâce à l'ECG de surface ou grâce à une radiographie thoracique latérale (191). Les interférences électromagnétiques sont un autre problème couramment rencontré avec ce type d'équipement (191).

**Chapitre 3 : Procédures
innovantes en médecine
cardiovasculaire des
carnivores domestiques**

Le développement des techniques d'obstruction des canaux artériels persistants, des shunts porto-systémiques et la valvuloplastie par ballon pour le traitement des sténoses valvulaires pulmonaires congénitales a incité certains spécialistes à utiliser ces techniques pour le traitement d'autres affections, comme la chimio-embolisation ou la pose de stents.

I. Autres applications de la dilatation par ballon

Les résultats obtenus lors de la valvuloplastie par ballon pour le traitement de la sténose pulmonaire congénitale ont laissé présager l'utilité de cette technique pour le traitement d'autres sténoses cardiaques des carnivores domestiques. Ainsi, cette technique a été utilisée pour le traitement des sténoses sous-aortiques (198, 199), des sténoses tricuspidiennes (200, 201), pour le traitement des *cor triatriata dexter* (202) et pour celui des chambres ventriculaires droites doubles (203). Enfin, la dilatation par ballon a permis de traiter des épanchements péricardiques récurrents (204, 205).

I.A. Traitement de la sténose sous-aortique

La sténose sous-aortique est une des malformations congénitales cardiaques les plus fréquentes chez le chien, souvent classée en troisième position derrière la persistance du canal artériel et la sténose pulmonaire (206, 207). Certaines races présentent une prédisposition, comme le Terre Neuve, le Rottweiler, le Boxer ou le Golden Retriever (198, 208).

I.A.1. Physio-pathologie

La sténose sous-aortique est caractérisée par la présence d'un obstacle à l'éjection sanguine au niveau de la chambre d'éjection du ventricule gauche en position sub-valvulaire. Cet obstacle est constitué le plus souvent d'un bourrelet ou d'un anneau de tissu fibreux, situé immédiatement sous la valve aortique (209).

Cette sténose est à l'origine d'un flux turbulent, cliniquement détecté par la présence d'un souffle systolique au niveau de la base du cœur à gauche. Il a pour conséquence une surcharge barométrique au niveau du ventricule gauche et une dilatation de l'aorte descendante en aval de la sténose. La surcharge barométrique entraîne une réaction du myocarde qui s'hypertrophie de façon concentrique.

Les autres conséquences de la présence de la sténose sont une possible régurgitation mitrale et un risque accru d'endocardite bactérienne. La charge accrue du ventricule gauche et les efforts accrus du myocarde sont à l'origine d'une insuffisance cardiaque gauche, d'ischémie myocardique et d'arythmies (198).

Les animaux peuvent ainsi montrer des signes d'intolérance à l'effort, d'insuffisance cardiaque gauche, d'endocardite ou des morts subites.

I.A.2. Indications du traitement

Le pronostic semble bon pour les cas de sténose légère à modérée, mais la plupart des animaux ayant une sténose sévère meurent de mort subite (147, 210). Une étude publiée par Kienle en 1994 portant sur 195 chiens atteints de sténose aortique congénitale (198) rapporte que les animaux présentant un gradient de pression au niveau de la sténose supérieur à 80 mm de mercure sont prédisposés à une mort subite qui intervient dans les 3 premières années de la vie de l'animal. La survie moyenne de ces chiens est évaluée à 18,9 mois contre 30,5 et 51,1 mois pour les chiens présentant respectivement une sténose discrète ou modérée. Les animaux possédant une sténose sévère avec un gradient de pression à travers la sténose supérieur à 80 mm de mercure sont donc des candidats à la valvuloplastie par ballon.

Les valeurs de gradient de pression permettant de qualifier une sténose de sévère, modérée ou légère sont dérivés de la médecine humaine : les gradients sont évalués lors de cathétérisation cardiaque sur un patient sous sédation mais conscient. Les patients présentant un gradient de pression au pic systolique inférieur à 50 mm de mercure ont une sténose qualifiée de légère et ne nécessitent pas d'intervention. Les patients dont le gradient de pression au pic systolique est supérieur à 80-100 mm de mercure présentent une sténose qualifiée de sévère et sont des candidats pour un traitement « agressif » (211). Entre les deux valeurs, la sténose est qualifiée de modérée. En médecine vétérinaire, ces données sont difficilement transposables étant donné que le cathétérisme cardiaque nécessite une anesthésie générale, laquelle modifie ces paramètres (198).

Les traitements rapportés pour le traitement de la sténose sous-aortique sont la réparation chirurgicale à cœur ouvert, l'administration de β -bloquant ou la valvuloplastie par ballon

(209, 212, 213). Cependant, la chirurgie à cœur ouvert bien que réduisant le gradient de pression n'aboutit pas à une amélioration significative du temps de survie (212, 213).

I.A.3. Procédure

La première valvuloplastie par ballon comme traitement de la sténose sous-aortique a été décrite pour la première fois en humaine en 1986 (214), puis en médecine vétérinaire en 1994 (198). A ce jour, seulement deux publications relatent cette procédure en médecine vétérinaire (198, 199).

Celle-ci consiste à réaliser une dilatation en plaçant un ballon au niveau de la sténose et en le gonflant afin d'étirer l'anneau valvulaire, de façon similaire à ce que nous avons décrit précédemment pour le traitement de la sténose pulmonaire (paragraphe II.E.2. du chapitre 2). Les animaux traités sont sélectionnés parmi ceux dont le gradient de pression à travers la sténose est supérieur à 80 mm de mercure.

Le patient est placé en décubitus latéral, puis la région cervicale est préparée de façon chirurgicale. La veine jugulaire externe droite ainsi que l'artère carotide externe droite sont cathétérisées et les pressions au niveau du cœur droit et du cœur gauche sont mesurées. Des angiographies du ventricule gauche et de la racine aortique sont ensuite réalisées.

Un guide métallique à extrémité en J est alors introduit à travers l'artère carotide et avancé jusqu'à l'apex du ventricule gauche à travers un cathéter précédemment placé (199). Ce cathéter est retiré puis remplacé par le cathéter de valvuloplastie par ballon de taille appropriée. Le ballon est avancé sur le guide métallique de façon rétrograde et est positionné grâce aux marqueurs radio-opaques présents, le milieu du ballon devant être au niveau de la sténose.

La longueur du ballon dépend de la taille de l'animal, les publications rapportant l'emploi de ballons de longueurs comprises entre 3 et 5 cm (199, 209).

Le diamètre du ballon est choisi pour être de même diamètre que le diamètre de l'anneau valvulaire aortique (209). La mesure de l'anneau valvulaire aortique peut être réalisée par échocardiographie transthoracique (199) ou grâce à l'angiogramme réalisé avant la dilatation (198).

Le ballon est rapidement gonflé tout en vérifiant qu'il soit toujours correctement positionné au niveau de la sténose. L'inflation du ballon continue jusqu'à disparition de l'indentation créée par la sténose ou jusqu'à sa capacité maximale d'inflation. L'inflation est maintenue pendant 10 à 20 secondes, puis l'opération est répétée plusieurs fois (typiquement 3), chacune espacée de 5 minutes (209).

I.A.4. Complications

Les arythmies cardiaques sont des complications fréquentes de cette technique. Différentes arythmies reportées dans la littérature vétérinaire figurent dans le tableau 8.

Extrasystole ventriculaire
Blocs de branches gauches transitoires
Tachycardie ventriculaire paroxystique
Blocs atrio-ventriculaires de troisième degré
Tachycardie atriale
Fibrillation atriale

Tableau 8 : Arythmies cardiaques observées lors de la technique de valvuloplastie (198).

De plus, du fait de la pression au niveau du ventricule gauche, le ballon est quelquefois propulsé et délogé de son positionnement optimal. Pour éviter cela, une solution d'acétylcholine peut être administrée au niveau de l'artère pulmonaire, afin de créer un arrêt sino-atrial ou un bloc atrio-ventriculaire de troisième degré pendant 5 à 10 secondes, permettant de positionner et de gonfler le ballon en toute sécurité (198).

La rupture du ballon de valvuloplastie a été rapportée au cours d'une intervention. Le ballon a pu être retiré sans complications et la procédure répétée avec succès quelques semaines après. Dans la plupart des cas, l'artère carotide a été ligaturée en raison du traumatisme local induit suite à l'insertion du cathéter de valvuloplastie. Lorsque l'artère carotide a été suturée, un hématome temporaire peut se développer au niveau du site de ponction.

Dans certains cas, le cathéter guide ou le cathéter de valvuloplastie ont perforé l'artère carotide, créant ainsi une hémorragie médiastinale, parfois sévère, impliquant un arrêt de la procédure et une thérapie liquidienne, voire une transfusion sanguine. Un de ces animaux est mort des complications respiratoires de la formation d'un hématome médiastinal (198).

I.A.5. Résultats

En 1994, Kienle a rapporté une amélioration du gradient de pression à travers la sténose, suite à la procédure de valvuloplastie sur 9 chiens (198).

Une étude publiée en 2005 a étudié l'efficacité de deux traitements, l'un par valvuloplastie par ballon, l'autre grâce à un beta bloquant (atenolol), sur deux groupes de chiens (199). Les conclusions de cette étude sont que la valvuloplastie a amélioré de façon significative le gradient de pression moyen, mais le temps de survie moyen pour les deux groupes n'était pas significativement différent (55 mois pour le groupe traité par valvuloplastie et 56 mois pour le groupe traité à l'atenolol).

L'étude de Kienle publiée en 1994 rapporte que les animaux non traités ayant une sténose sévère (gradient > 80 mm de mercure) présentent une survie moyenne de 19 mois seulement et laisse penser que le traitement, soit par valvuloplastie soit par beta bloquant, est bénéfique. Néanmoins, la mesure des pressions, dans cette étude, a été réalisée par une méthode différente de celle utilisée par Meurs en 2005. En effet, Kienle a mesuré le gradient de pression par cathétérisme cardiaque sous anesthésie générale alors que Meurs a utilisé l'échocardiographie transthoracique, sur un animal conscient. Or, une étude publiée en 1995 indique que les deux techniques fournissent des mesures de pression différentes (215). De plus, l'anesthésie générale provoque une dépression cardio-pulmonaire responsable d'une baisse du débit cardiaque. Celle-ci influence les mesures de pression en diminuant le gradient de pression réel.

Ces deux études montrent que le traitement des animaux ayant des sténoses sévères est réalisable, bien que les bénéfices d'une méthode par rapport à l'autre ne soient pas démontrés à ce jour, malgré les résultats encourageants de la valvuloplastie par ballon.

I.B. Traitement des sténoses tricuspidiennes

La sténose tricuspidiennne est une anomalie congénitale rare en médecine vétérinaire, avec seulement quelques cas reportés dans la littérature (200, 216-218).

I.B.1. Physio-pathologie

Cette anomalie résulte d'un défaut congénital de développement de la valve tricuspидienne, appartenant au complexe appelé dysplasie tricuspидienne (201). Elle provoque une résistance au remplissage diastolique du ventricule droit en créant une surcharge barométrique puis volumétrique au niveau de l'oreillette droite qui se dilate en conséquence. Le gradient de pression entre l'atrium droit et le ventricule droit est d'autant plus important que la sténose est sévère et que le flux à travers celle-ci est rapide (200). Ainsi, lors d'exercice ou lors de l'inspiration, lorsque le rythme cardiaque accélère, le gradient de pression diastolique augmente. Les conséquences cliniques de cette sténose sont la présence d'un souffle diastolique au niveau de la bordure sternale à gauche, des signes de congestion systémique, des signes d'insuffisance cardiaque à bas débit ainsi que des arythmies (200).

En médecine humaine, les seules possibilités de traitement avant l'instauration de la valvuloplastie par ballon étaient la valvuloplastie chirurgicale ou le remplacement de valve (200). Depuis peu, la valvuloplastie par ballon a été utilisée et a montré des résultats encourageants (219-221). En médecine vétérinaire, le traitement chirurgical est associé à des résultats décevants (222).

I.B.2. Procédure

La procédure de dilatation de la sténose tricuspидienne diffère peu de ce qui a été décrit pour le traitement des sténoses pulmonaires ou aortiques. Dans la technique décrite par Brown en 1995, le ballon est choisi en fonction de la taille de l'anneau tricuspидien (223), mais suite à l'impossibilité d'introduire celui-ci jusqu'à l'orifice sténotique, un ballon de taille inférieure est utilisé.

Sous anesthésie générale et après préparation chirurgicale du site d'intervention, une cathétérisation du cœur droit est réalisée et les pressions au niveau du cœur droit sont mesurées. Une angiographie de l'atrium droit permet d'identifier la sténose ainsi que le degré de dilatation de l'oreillette droite, laquelle est parfois associée à un reflux de produit de contraste dans la veine cave caudale. Une fois les procédures hémodynamique et angiocardiographique réalisées, la valvuloplastie de la sténose est réalisée sous contrôle fluoroscopique (cf. figure 25). Les procédures hémodynamiques, angiocardiographique et

échocardiographique sont répétées après la valvuloplastie. Aucune complication n'a été rapportée dans l'étude de Brown (200).

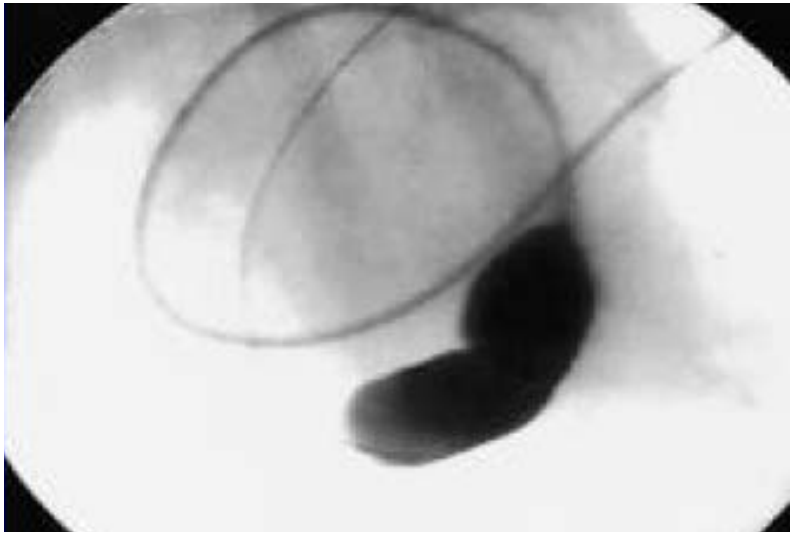


Figure 25 : Image fluoroscopique de la procédure de dilatation par ballon d'une sténose tricuspidiennne chez un chien (201).

I.B.3. Résultats

Les résultats publiés par Brown (200) et Kunze (201) rapportent une amélioration hémodynamique et clinique chez deux chiens symptomatiques traités par valvuloplastie par ballon. Malheureusement, seuls deux cas ont été reportés dans la littérature vétérinaire ; une généralisation de l'efficacité de ce traitement basé sur un si faible nombre de cas est donc impossible, les résultats restant néanmoins encourageants.

I.C. Cas des chambres doubles au niveau du ventricule droit

Cette affection, également appelée DCRV (Double Chamber Right Ventricle) est rare en médecine vétérinaire avec seulement quelques cas publiés dans la littérature. Cette affection est décrite chez le chien (224-226) et chez le chat (203, 227).

I.C.1. Physio-pathologie

Il s'agit d'une anomalie congénitale cardiaque caractérisée par la présence d'une paroi fibromusculaire anormale, provenant du septum inter-ventriculaire et s'étendant jusqu'à la paroi libre du ventricule droit, cloisonnant ce dernier en deux chambres (228). Cette anomalie

structurale provoque une résistance au flux sanguin ainsi qu'une surcharge barométrique au sein du ventricule droit. Le myocarde réagit en s'hypertrophiant de façon concentrique au niveau de la portion proximale du ventricule droit. Ceci donne l'impression que le ventricule droit est composé de deux chambres (226).

Les signes cliniques associés à cette anomalie sont ceux de l'insuffisance cardiaque droite, lorsque celle-ci se développe, la présence d'un souffle systolique, et parfois une dyspnée qui est due au développement de chylothorax, une complication de cette malformation (227).

Les différents traitements utilisés disponibles sont le traitement médical à base de β -agoniste (227), la ventriculectomie partielle avec greffe de patch péricardique (226, 227) ou la technique de valvuloplastie par ballon (203).

I.C.2. Procédure

Chez l'homme, une intervention chirurgicale, soit par approche transventriculaire droite, soit par approche transatriale droite, est indiquée pour des gradients de pression supérieurs à 40 mm de mercure (229). Ce type d'intervention nécessite un by-pass cardio-pulmonaire, rarement disponible en médecine vétérinaire.

Une seule publication rapporte l'utilisation de la valvuloplastie par ballon pour le traitement d'une chambre double au niveau du ventricule droit chez un chat (203). Cette technique a auparavant été décrite une fois chez l'homme (230) mais a été associée à des résultats médiocres, le patient ayant finalement nécessité une intervention chirurgicale.

Sous anesthésie générale, en décubitus latéral, la zone jugulaire droite est préparée de façon chirurgicale. Un accès vasculaire est réalisé et un cathéter angiographique est introduit au niveau du ventricule droit. Après la réalisation d'un angiogramme, une étude hémodynamique du cœur droit est conduite après échange des cathéters grâce à un guide métallique. Un cathéter de valvuloplastie par ballon est finalement inséré et positionné au niveau de l'anomalie provoquant la sténose, puis trois dilatations sont réalisées. L'auteur rapporte l'utilisation d'un second ballon de diamètre supérieur afin de dilater de façon plus importante la sténose. Le diamètre du ballon est sélectionné pour avoisiner le diamètre de l'anneau

valvulaire normal du chat. Le cathéter est ensuite échangé pour un cathéter multi-usage permettant de réaliser une étude hémodynamique post-dilatation (203).

I.C.3. Résultats

Le résultat du seul cas publié en médecine vétérinaire (203) fait état d'une convalescence longue avec des complications telles que de l'hyperthermie et des signes neurologiques parmi lesquels des épisodes de convulsions. Ces complications sont, selon l'auteur, dues à une hypotension systémique per-opératoire induisant une hypoxie cérébrale. Ces épisodes neurologiques ont été résolus et une amélioration clinique a été rapportée. Une réévaluation à 40 jours a montré une aggravation des signes cliniques. Selon les auteurs, le relatif échec de cette procédure peut être dû à une récurrence de la sténose (203), ou à la faible déformabilité du tissu fibro-musculaire qui forme la sténose (227).

Malheureusement, aucune conclusion ne peut être établie de cet épisode isolé, sinon que la radiologie interventionnelle peut être utilisée chez le chat dans le traitement des maladies cardiovasculaires.

I.D. Traitement des *cor triatriata*

Le *cor triatriatum dexter* et son homologue au niveau de l'atrium gauche le *cor triatriatum sinister* sont des anomalies cardiaques rares (231-233). La première description d'un *cor triatriatum dexter* chez un chien date de 1974 (234). Depuis, plusieurs publications ont décrit cette anomalie chez le chien (231, 233, 235-242) alors qu'une seule publication a été publiée chez le chat (232).

A ce jour, seul le traitement de *cor triatriatum dexter* est rapporté dans la littérature vétérinaire, donc nous nous limiterons à cette affection.

I.D.1. Physio-pathologie

Le *cor triatriatum dexter* est une anomalie congénitale caractérisée par la présence d'une membrane qui divise l'atrium droit en deux chambres suite à un échec de régression de la valve du sinus venosum durant l'embryogenèse (240). La première chambre, à haute pression, communique avec la veine cave caudale et l'atrium droit « vrai » ; la seconde constitue le

« vrai » atrium droit et communique avec le ventricule droit et la veine cave crâniale (238). Les deux chambres communiquent par un orifice de plus ou moins gros diamètre.

Cette membrane perturbe le retour veineux du sinus coronaire et de la veine cave caudale à l'atrium droit et induit donc une surcharge barométrique au niveau de la veine cave caudale qui aboutit au développement d'une ascite progressive (240). Dans certains cas, cette anomalie est associée à un défaut atrial septal dû à un foramen ovale persistant pouvant causer un shunt de la droite vers la gauche (202).

Chez l'homme, d'autres anomalies ont été rapportées en association aux *cor triatriata*, telles que des obstructions variées de la veine cave caudale et du sinus coronaire (243).

La plupart des animaux souffrant de ce type d'anomalie sont jeunes et présentent une ascite progressive, une baisse d'état général voire des signes d'intolérance à l'effort (202).

Plusieurs traitements chirurgicaux, invasifs, ont été publiés depuis 1986 (233, 235, 237, 239).

I.D.2. Procédure

Le premier cas de dilatation par ballon d'un *cor triatriatum dexter* chez le chien a été tenté sans succès par Miller en 1989 (244). Adin rapporte la réalisation de cette technique avec succès chez un chien en 1999 (240), puis Atkins en 2000 (241) et Stafford en 2004 (202).

Sous anesthésie générale, l'animal est placé en décubitus latéral droit et les régions cervicale gauche et inguinale droite sont préparées de façon chirurgicale. Deux cathéters angiographiques sont insérés sous contrôle fluoroscopique, l'un à travers la veine jugulaire gauche, l'autre à travers la veine fémorale droite puis sont avancés respectivement dans la veine cave crâniale et caudale. Des angiographies sont réalisées des veines caves crâniale et caudale afin de caractériser le flux sanguin et la nature de l'obstruction.

Une fois la sténose identifiée, un cathéter à ouverture terminale est inséré à travers la veine fémorale, la veine cave caudale, la sténose, puis est positionné au niveau de l'artère pulmonaire. Sa position est confirmée en réalisant une nouvelle angiographie. Un guide métallique d'échange est introduit et est positionné au niveau de l'artère pulmonaire. Le cathéter à ouverture terminale est retiré puis remplacé par un cathéter d'angioplastie par ballon. Le ballon est positionné au niveau de la membrane anormale et ensuite gonflé jusqu'à disparition de l'indentation provoquée par la sténose (cf. figure 26). Un second ballon de diamètre supérieur au précédent est ensuite positionné au niveau de la sténose et la procédure

est répétée. Une fois terminée, le cathéter d'angioplastie est retiré et la veine fémorale ainsi que la veine jugulaire sont soit ligaturées soit suturées.

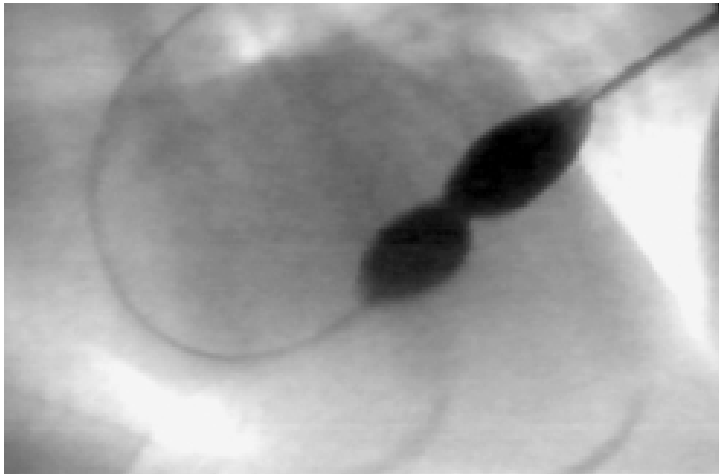


Figure 26 : Image fluoroscopique de la procédure de dilatation d'un *cor triatriatum dexter* chez un chien montrant l'indentation du ballon au niveau de la sténose (202).

I.D.3. Résultats

Dans l'étude d'Adin, le chien traité a nécessité une seconde intervention d'angioplastie deux semaines après la première procédure en raison de la récurrence des signes cliniques. Six mois après cette seconde procédure, le chien ne présentait plus de signes cliniques (240). Atkins a également publié le traitement efficace d'un chien, suite à la réalisation de deux procédures d'angioplastie (241).

Les résultats publiés par Stafford en 2004 indiquent une amélioration clinique chez les trois chiens ayant subi l'intervention, sans complication majeure lors des procédures (202). Les études hémodynamiques se sont révélées satisfaisantes dans les trois cas. Une tachycardie ventriculaire a été notée chez un chien lors du positionnement du premier cathéter d'angioplastie, mais celle-ci s'est résolue d'elle-même à la fin de l'intervention. Le traitement dans ces trois cas s'est révélé être palliatif, avec amélioration de l'hémodynamique et des signes cliniques.

I.E. Péricardiotomie percutanée par ballon

Cette technique consiste à placer un ballon de dilatation à travers le sac péricardique puis à le gonfler afin de créer un orifice permettant au liquide d'épanchement d'être évacué au niveau de la cavité thoracique.

I.E.1. Indications

A ce jour, deux études décrivent cette technique, pour traiter les épanchements péricardiques récurrents associés à une tamponnade (204, 205).

Les effusions péricardiques avec tamponnade sont les affections péricardiques les plus courantes chez les carnivores domestiques, ayant pour origine des processus néoplasiques ou idiopathiques dans la majorité des cas (245-247). L'accumulation de fluide dans le sac péricardique est à l'origine de l'augmentation de la pression intra-péricardique, induisant une augmentation de la pression diastolique intracardiaque. La conséquence finale possible est une insuffisance cardiaque droite et un choc cardiogénique.

Les traitements des effusions péricardiques récurrentes comprennent des péricardiocentèses périodiques, la péricardectomie par thoracotomie (246-248) et plus récemment, la péricardiotomie partielle par thoracoscopie (249) et la péricardiotomie percutanée par ballon (204-205).

I.E.2. Procédure

Cette procédure de radiologie interventionnelle est décrite en médecine humaine (250-251) tout comme en médecine vétérinaire (204-205).

L'intervention est réalisée sous anesthésie générale, sous contrôle fluoroscopique et électrocardiographique (204-205). L'animal est placé en décubitus latéral gauche, puis l'hémi-thorax droit est préparé de façon aseptique. Une petite incision cutanée est réalisée au niveau du 5^{ème} espace intercostale, au niveau de la jonction costochondrale afin de placer le cathéter d'introduction. Le cathéter est introduit dans le sac péricardique, puis du produit de contraste est injecté afin de délimiter le sac péricardique et de confirmer la position du cathéter par fluoroscopie. Le cathéter de dilatation par ballon, de 8,5 ou 10 French (2,83 ou 3,33 mm), est ensuite positionné à travers le péricarde pariétal (cf. figure 27) et gonflé trois fois sous contrôle fluoroscopique (cf. figure 28). Dans certains cas, une seconde dilatation est réalisée grâce à un ballon de diamètre supérieur (205). Le ballon est ensuite dégonflé puis retiré délicatement. La procédure est ensuite terminée.

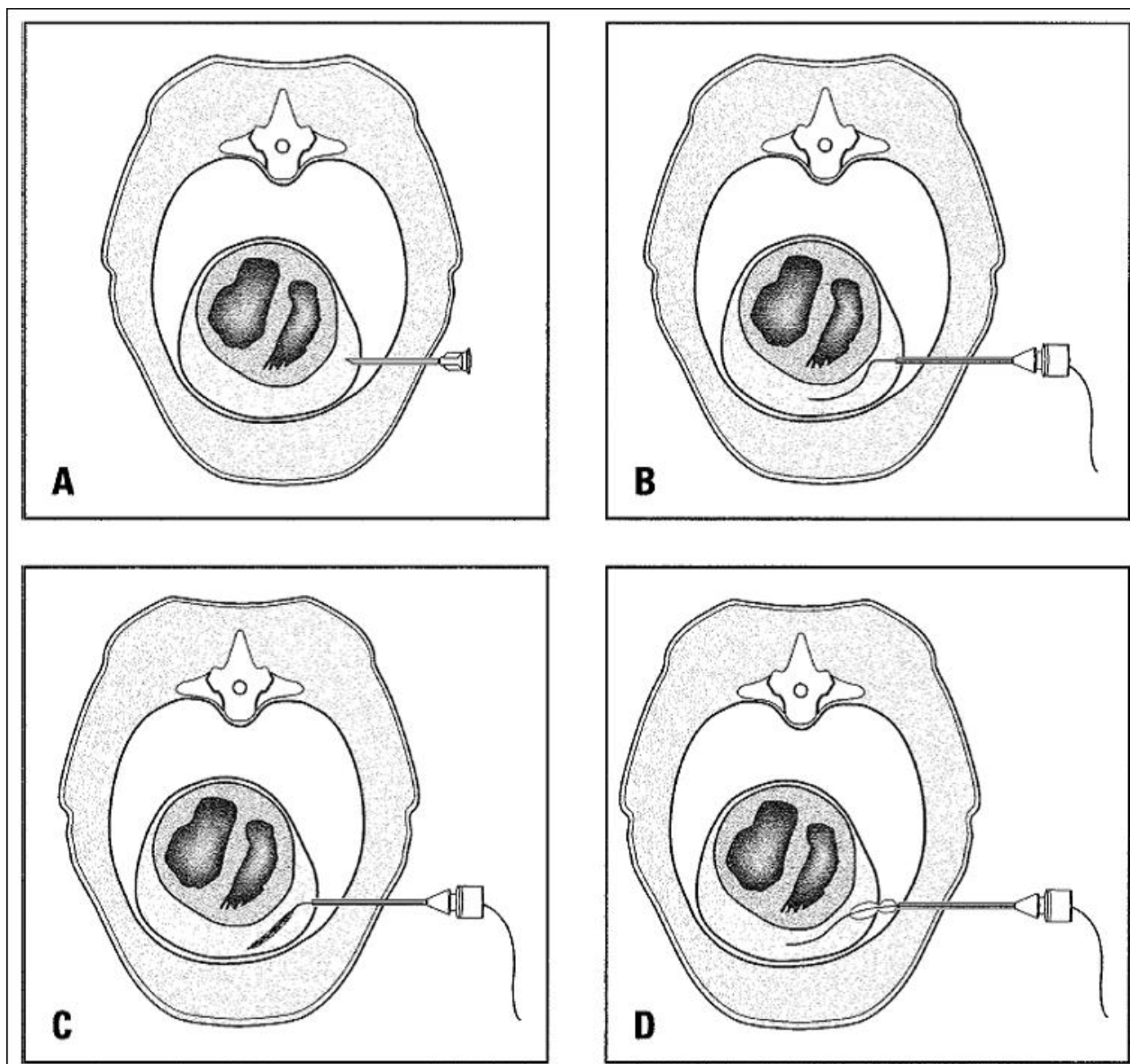


Figure 27 : Procédure de péricardiotomie percutanée par ballon. (A) Le cathéter est introduit dans le sac péricardique. (B) A l'aide d'un guide, le cathéter est remplacé par un cathéter introducteur. (C) Le cathéter de dilatation par ballon est inséré au travers du cathéter. (D) Le cathéter introducteur est retiré du sac péricardique, puis le cathéter de dilatation par ballon est positionné puis gonflé (205).

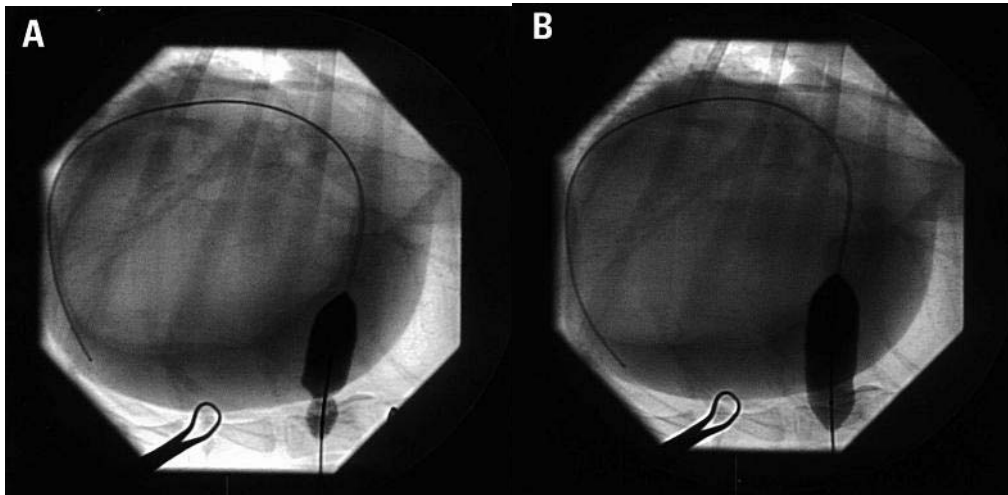


Figure 28 : Images fluoroscopiques de la technique de péricardiotomie percutanée par ballon. (A) Gonflement du ballon montrant une indentation de celui-ci au niveau de la zone d'insertion du cathéter. (B) Disparition de l'indentation suite au gonflement total du ballon (205).

I.E.3. Résultats

Cobb et al en 1996 rapportent deux cas traités avec succès, ayant survécu 4 et 14 semaines post-intervention (204)

Dans le rapport de Sidley publié en 2002, aucune complication majeure n'a été associée aux procédures qui ont été considérées comme un succès dans 4 cas sur 6, et les temps de survie ont été meilleurs que ceux rapportés précédemment (5 à 32 mois pour 4 des 6 cas) (205). La récurrence des signes cliniques chez deux chiens traités a été probablement la conséquence de la fermeture prématurée de l'orifice créé suite à la procédure.

II. Chimio-embolisation : embolisation dans le traitement des tumeurs

Les possibilités thérapeutiques traditionnelles disponibles en oncologie comportent la chirurgie, la chimiothérapie et la radiothérapie. Le traitement est thérapeutique ou palliatif. Cependant dans un certain nombre de cas, ces techniques sont soit inapplicables, soit inefficaces. Par exemple, 16 à 44% des carcinomes hépatocellulaires du chien sont inopérables du fait de leur forme diffuse ou nodulaire (252).

L'embolisation de ces tumeurs est une alternative pour le traitement d'un certain nombre de processus néoplasiques.

II.A. Principes et avantages

II.A.1. Principes

Le principe de l'embolisation dans le traitement des tumeurs est de délivrer par voie transvasculaire un certain nombre de substances directement au niveau de la tumeur afin de diminuer la croissance tumorale, réduire la douleur et contrôler le risque d'hémorragies.

Il existe deux techniques d'embolisation décrites en médecine vétérinaire pour le traitement des tumeurs : la première est une embolisation dite simple qui consiste à bloquer la vascularisation de la tumeur ; la seconde est appelée chimio-embolisation. Elle consiste à emboliser les artères apportant le support vasculaire à une tumeur grâce à une association d'agents chimiothérapeutiques et emboliques. Cette embolisation provoque une ischémie et une nécrose ischémique de la tumeur, tout en ajoutant les propriétés thérapeutiques du médicament associé (253).

II.A.2. Avantages

Les avantages de la chimio-embolisation transartérielle sont nombreux. Tout d'abord, cette technique permet d'augmenter la concentration des agents thérapeutiques au niveau de la tumeur, grâce à l'embolisation sélective du support vasculaire tumoral. Les concentrations au niveau de la tumeur sont estimées à 10 à 50 fois les concentrations obtenues après injection intraveineuse de l'agent thérapeutique (35, 254).

L'embolisation des artères nourricières permet de créer une ischémie du site tumoral et ainsi d'induire une nécrose ischémique de la tumeur par interruption de sa vascularisation. Par conséquent, il y a un blocage de la migration cellulaire de l'agent thérapeutique et une réduction des effets toxiques systémiques associés à la chimiothérapie (35, 253).

Par exemple, lors de l'embolisation des artères hépatiques, les agents d'embolisation passeraient le plexus péri-biliaire, ce qui provoquerait non seulement une occlusion des artères hépatiques mais aussi des vaisseaux portes (255). Ceci permet d'augmenter la concentration locale de l'agent chimiothérapeutique associé en évitant une toxicité générale et des dommages aux tissus avoisinants (35, 256).

II.B. Technique

II.B.1. Historique

En médecine humaine, l'utilisation de la chimio-embolisation par voie transartérielle a été utilisée dans de nombreux protocoles pour le traitement de tumeurs bénignes et malignes : le léiomyome utérin (257) et les hémangiomes hépatiques (258, 259) par exemple. Dans le cas des tumeurs malignes, cette technique est souvent utilisée à titre palliatif afin de réduire la douleur ou en pré-opératoire afin de diminuer la vascularisation de la tumeur avant une intervention chirurgicale et ainsi réduire la morbidité péri-opératoire (260-262)

L'agent d'embolisation associé permet l'apport de contraste radiographique qui sera libéré sous contrôle fluoroscopique.

En médecine vétérinaire, des publications rapportent l'utilisation des techniques d'embolisation simple et de chimio-embolisation pour le traitement de tumeurs hépatiques (35, 37), de métastases osseuses (37) et d'un fibrosarcome des tissus mous (263).

II.B.2. Procédure

II.B.2.a. Description

II.B.2.a.1. Embolisation simple

Lors d'embolisation simple (appelée « bland embolisation »), un mélange composé de particules d'alcool polyvinyle associées à un produit de contraste iodé est préparé. La viscosité est ajustée par l'ajout de plus ou moins de particules, selon le diamètre du cathéter de libération et selon le flux sanguin dans le vaisseau à emboliser. Les cathéters de petite taille et les vaisseaux à flux sanguin réduit nécessitent une mixture plus diluée afin de prévenir la coagulation des particules de PVA (37).

Sous anesthésie générale, l'animal est positionné en décubitus dorsal, le membre pelvien droit est placé en abduction et étendu puis la région inguinale droite est préparée de façon chirurgicale. L'artère fémorale droite est cathétérisée puis un cathéter angiographique est positionné. Le ou les vaisseaux à emboliser sont identifiés au moyen d'un angiogramme sélectif et non sélectif, puis la procédure d'embolisation débute.

Le ou les vaisseaux cibles sont cathétérisés et embolisés sous contrôle fluoroscopique. Une attention particulière est portée pour éviter le reflux non souhaité du mélange au niveau d'autres vaisseaux. La diminution du flux sanguin à travers les vaisseaux embolisés est

évaluée par fluoroscopie, et lorsque la stase vasculaire est atteinte, le cathéter est purgé de son mélange avec du sérum physiologique, puis est légèrement retiré. Des angiographies, sélective et non sélective, sont réalisées pour vérifier la présence d'un flux sanguin résiduel ou la présence d'une vascularisation collatérale apportant un support vasculaire à la tumeur. Si c'est le cas, la procédure est renouvelée afin d'emboliser cette vascularisation collatérale. La procédure est répétée jusqu'à ce que le support vasculaire de la tumeur soit considéré comme embolisé.

II.B.2.a.2. Chimio-embolisation

La procédure de chimio-embolisation diffère peu de la précédente, la seule différence résidant dans la nature du mélange d'embolisation qui, dans ce cas, comporte un ou plusieurs agents chimiothérapeutiques (35).

La quantité d'agent thérapeutique utilisée correspond à la dose maximale recommandée pour l'utilisation systémique en rapport avec le poids de l'animal (35). Cet agent est ensuite mélangé à une quantité équivalente d'huile de grains de pavot iodée. Ce mélange est à son tour mélangé avec des particules de PVA de taille appropriée. Une quantité de particules nécessaires à la libération totale de l'agent thérapeutique et à l'arrêt du flux sanguin est ajoutée.

II.B.2.b. Choix de l'agent à emboliser

Les particules le plus souvent utilisées sont des particules de type alcool polyvinyle qui sont disponibles dans un nombre varié de tailles (253) ; la taille appropriée des particules est sélectionnée sur les bases de l'architecture de la vascularisation évaluée par angiographie et la localisation de la tumeur.

L'utilisation de particules trop petites est associée au risque d'une embolisation de la vascularisation profonde de l'organe embolisé, augmentant le risque de nécrose et de détachement des tissus (37). L'utilisation de particules de trop grande taille porte le risque d'emboliser et donc d'occlure les vaisseaux trop proximaux ce qui augmente le risque de formation d'une vascularisation collatérale qui va rétablir une perfusion vasculaire de la tumeur (37).

Sun a également rapporté l'embolisation de particules de gélatine pour le traitement d'un fibrosarcome des tissus mous chez un chien (263).

II.C. Résultats

En médecine humaine, le traitement de léiomyomes utérins a été associé à une réduction de la taille de l'utérus de 40 à 50% suite à l'intervention et à une résolution des signes cliniques chez 90 à 95% des patients (257). Lors du traitement d'hémangiomes hépatiques, une amélioration clinique a été reportée suite à l'utilisation de procédures de chimio-embolisation (258, 259).

Lors d'une étude expérimentale portant sur des lapins présentant des tumeurs malignes expérimentalement induites, la nécrose suite à la chimio-embolisation transartérielle est rapporté chez 62% des animaux alors que le taux de nécrose spontanée des tumeurs était de seulement 19% chez les lapins témoins (264). De plus, chez un des lapins ayant subi la chimio-embolisation transartérielle, aucune cellule tumorale n'a pu être histologiquement détectée suite à la procédure.

Dans sa publication, Weisse rapporte que les propriétaires ont constaté une amélioration clinique temporaire chez les deux animaux traités. Cependant, ceux-ci ont également reçu un traitement anti-inflammatoire pouvant lui-aussi être à l'origine de l'amélioration clinique observée (37). Cave rapporte un ralentissement de la croissance tumorale à 1 mois, mais une évolution négative à 3 mois, un des chiens ayant été euthanasié 137 jours après la procédure (35). Des données sur des populations plus larges avec des suivis à long terme sont nécessaires afin d'évaluer le réel bénéfice de telles procédures, même si leurs publications sont un encouragement pour le développement futur de procédures fiables et efficaces pour le traitement des tumeurs non accessibles chirurgicalement, non opérables, ou pour lesquelles la chimiothérapie conventionnelle est soit inefficace soit inapplicable.

Dans le traitement du fibrosarcome des tissus mous par embolisation avec des particules de gélatine, les auteurs ont observé une diminution de la taille de la tumeur à deux semaines, mais aucune amélioration clinique à trois semaines, les propriétaires ayant eu recours à l'euthanasie à ce moment (263).

II.D. Complications

Une des complications rapportée en médecine humaine est appelée le syndrome post-embolisation (84) et est associée à de la fièvre, des douleurs et des malaises. Sa présence en médecine vétérinaire a été suspectée chez les deux chiens traités par Cave (35). Ce dernier décrit une réaction de type anaphylactique chez un des chiens traités dans leur étude (35).

Une hémorragie utérine suite à l'embolisation de l'artère utérine a été rapportée chez une chèvre (37).

L'analyse histopathologique du fémur du chien traité pour métastases d'ostéosarcome présentait une zone avasculaire au niveau d'un tissu sain, à l'origine d'une fracture pathologique (37). L'auteur n'a pas pu déterminer si cette zone était due à la procédure d'embolisation ou à la croissance de la tumeur.

III. Embolisation de particules

III.A. Traitement des fistules artério-veineuses

III.A.1. Physio-pathologie

Les fistules artério-veineuses sont des communications vasculaires anormales entre le réseau veineux et le réseau artériel (265, 266). L'étiologie de ces fistules est variée : congénitales, traumatiques ou tumorales. Elles peuvent être présentes en différentes localisations (265). Bien que rares, les fistules artério-veineuses hépatiques semblent être les anomalies les plus fréquentes, avec des cas rapportés aussi bien chez le chien que chez le chat (265).

Le traitement historique de ces fistules est réalisé en obstruant ou en ligaturant de façon chirurgicale ces anomalies ou la vascularisation en amont et en aval de celles-ci, ainsi qu'en associant ou non une reconstruction vasculaire (266).

III.A.2. Procédure

Chez l'homme, l'embolisation est la procédure de choix pour le traitement des fistules artério-veineuses (36).

L'intervention est réalisée sous anesthésie générale, la zone d'intervention étant préparée de façon aseptique. La zone d'intérêt est cathétérisée sous contrôle fluoroscopique et un

angiogramme diagnostique est réalisé afin de délimiter l'étendue de la lésion et ses relations anatomiques avec les tissus environnants, le tout réalisé sous contrôle fluoroscopie ou grâce à l'IRM (36). Dans certains cas, et en fonction de la localisation de la lésion, une occlusion vasculaire temporaire en amont et en aval de la lésion est réalisée, grâce à un tourniquet, par compression mécanique, ou grâce à l'aide d'un brassard (36).

La substance embolisée est ensuite préparée en mélangeant en proportions égales de la colle cyanoacrylate et un matériel de contraste iodé stérile (éther éthyle d'acides gras de graines de pavot). L'utilisation de 1,5-2 ml de produit est décrite pour l'occlusion de fistules artérioveineuses en médecine vétérinaire (36, 265). Le mélange est ensuite injecté au niveau de la lésion sous contrôle fluoroscopique jusqu'à ce que la lésion soit saturée de produit de contraste. Le cas échéant, les compressions vasculaires placées en amont et en aval de la lésion sont levées, puis le degré d'occlusion est de nouveau évalué par fluoroscopie. La procédure est répétée si nécessaire (cf. figure 29).

Le mélange se solidifie en quelques secondes, permettant une identification et un isolement de la lésion, permettant sa résection chirurgicale, si possible (36). L'accès vasculaire est ensuite suturé et l'anesthésie générale achevée.

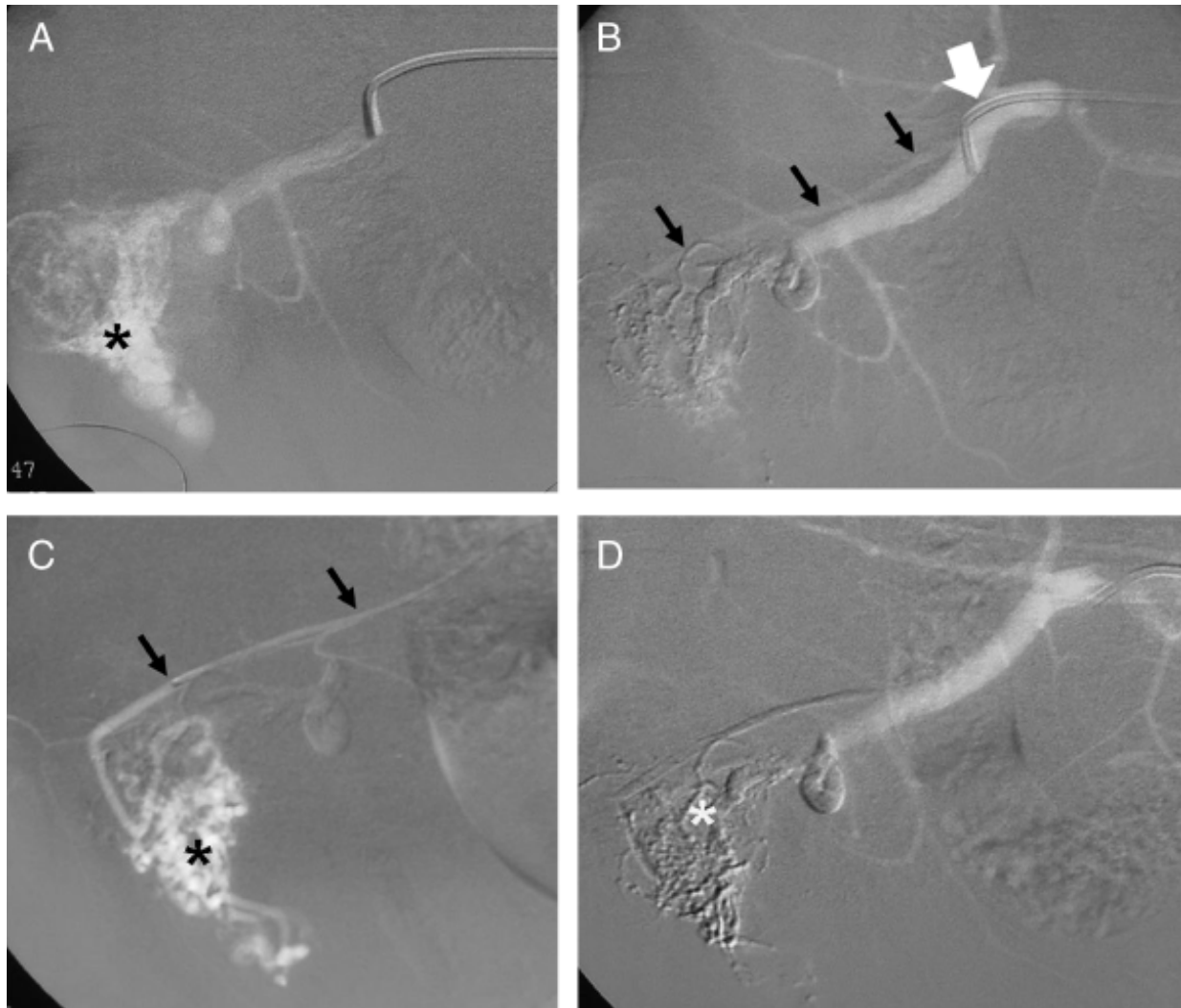


Figure 29 : Images fluoroscopiques de l'embolisation de fistules artério-veineuses hépatiques. (A) Angiographie montrant l'étendue de la fistule. (B) Seconde angiographie post-embolisation montrant la persistance d'un shunt résiduel (flèches noires). Le cathéter est visualisé (flèche blanche). (C) angiographie du shunt résiduel montrant une prise de contraste au niveau de la fistule artério-veineuse. (D) Angiographie suite à l'embolisation du shunt résiduel. Aucun shunt résiduel n'est visualisable (265).

III.A.3. Résultats

L'embolisation des fistules artério-veineuses permet une identification de la lésion ainsi qu'une réduction de son apport vasculaire. Le tissu embolisé diminue en taille et devient compact, permettant une identification aisée de la lésion et de réduire les complications opératoires si une intervention chirurgicale est indiquée (36).

Les résultats rapportés en médecine humaine et vétérinaire montrent que l'embolisation endigue le flux vasculaire à travers la fistule dans 87 à 90% des cas. Une récurrence est rapportée chez 15 à 27% des patients (36).

Dans l'étude publiée par Tobias en 2001, l'embolisation de communications artério-veineuses localisées au niveau de l'avant bras d'un chat suite à une morsure a été associée à quelques complications : une perte temporaire de la sensibilité au niveau de l'extrémité du membre embolisé, une inflammation locale, une période de fièvre et des lésions d'automutilation (36). Les épisodes fébriles et l'inflammation locale sont probablement dus à une réaction immunitaire de type corps étranger, ainsi qu'à la revascularisation en aval de la lésion embolisée (36).

Dans son étude rétrospective publiée en 2007, Chanoit rapporte un taux de survie de 100% pour quatre chiens ayant subi une procédure d'embolisation de fistules artério-veineuses hépatiques, accompagnée de complications intra-opératoires dans seulement un cas. Ces complications ont été une embolisation de l'aorte distale et du membre pelvien gauche lors du retrait du cathéter, associée à une perte du pouls fémoral pendant 4-6 heures (265). Un chien, suite à deux épisodes d'embolisation, a présenté des signes d'ascite et a dû subir une lobectomie hépatique 7 mois après l'échec de la première procédure. Les trois chiens traités par embolisation seule ont montré une résolution des signes cliniques après un mois post-intervention. Dans cette étude, les complications et la mortalité, suite à la technique d'embolisation, sont statistiquement significativement inférieures à celles des interventions chirurgicales (265).

III.B. Embolisation des artères maxillaires lors d'épistaxis récurrent

III.B.1. Physio-pathologie

Les causes d'épistaxis sont variées, certaines d'entre elles nécessitant un traitement spécifique alors que d'autres répondent à un traitement symptomatique palliatif (267). Dans certains cas, l'épistaxis n'est pas résolu, ou seulement de façon transitoire, et dans ce cas, le pronostic vital peut être menacé (268).

Une option chirurgicale consiste à réaliser une ligature unilatérale ou bilatérale des artères carotides communes (267, 269). Cependant, les résultats sont temporaires du fait du développement d'une circulation collatérale rétablissant la vascularisation au niveau de la zone impliquée (270).

Une autre option consiste à emboliser les branches terminales de l'artère maxillaire avec des particules de types alcool polyvinyle en tant que traitement palliatif ou en pré-opératoire avant une rhinotomie, afin de réduire l'importance de l'hémorragie associée à l'intervention (268).

III.B.2. Procédure

L'animal anesthésié est placé en décubitus dorsal et préparé de façon aseptique au niveau de la région inguinale droite. L'artère fémorale droite est cathétérisée, puis un cathéter angiographique est avancé à travers l'aorte, l'artère carotide externe puis un angiogramme est réalisé afin de déterminer l'anatomie vasculaire locale (268). Un microangiocatheter est ensuite utilisé afin de cathétériser l'artère maxillaire droite et positionné en avant de l'origine de l'artère palatine mineure, du tronc sphéno-palatinal commun, de l'artère palatine majeure et de l'artère infraorbitale, puis un nouvel angiogramme est réalisé (268).

Une fois l'angiogramme réalisé et la position du microcathéter vérifiée, l'embolisation de particules de type alcool polyvinyle, associées à un produit de contraste, est réalisée jusqu'à diminution significative du flux sanguin estimé par fluoroscopie. L'embolisation est poursuivie jusqu'à la visualisation d'un faible flux sanguin, proche de la stase. L'occlusion totale est évitée afin de permettre le renouvellement de la procédure si nécessaire, afin de réduire le risque de nécrose tissulaire et le risque de reflux et d'embolisation du matériel d'embolisation dans des vaisseaux non souhaités. La procédure est ensuite réalisée du côté gauche de façon symétrique.

III.B.3. Résultats

Les résultats de cette procédure en médecine humaine montrent 87 à 91% de résolution clinique des hémorragies après embolisation unique et de 96 à 97% de résolution clinique après embolisations multiples (271).

Dans l'étude publiée par Weisse en 2004, sur trois chiens, la technique d'embolisation unilatérale (un chien) ou bilatérale (deux chiens) des artères carotides s'est révélée satisfaisante, avec une résolution des signes cliniques chez les deux chiens ayant subi une embolisation bilatérale et une amélioration clinique chez le troisième chien. Ce dernier a subi une rhinotomie pour réaliser une investigation de l'épistaxis. Huit mois après la résolution des signes cliniques, il a été une nouvelle fois admis pour investigation d'un épisode d'épistaxis. Treize mois après cet épisode, le chien était cliniquement asymptomatique. Lors de ces interventions, les complications rapportées sont :

- une douleur au niveau du museau ou de la lèvre supérieure pendant environ une semaine, répondant à un traitement à base d'anti-inflammatoires non stéroïdiens ;

- une perte de substance des lames turbinées.

Ces deux complications ont pour origine une interférence avec l'apport vasculaire de la région (268).

IV. Autres applications de la radiologie interventionnelle

IV.A. Embolisation de bobines pour le traitement de varices péri-orbitaires

IV.A.1. Physio-pathologie

Les varices péri-orbitaires sont des anomalies vasculaires rares caractérisées par la présence de veines anormalement dilatées et tortueuses. Elles sont le plus souvent congénitales, ayant pour origine un développement embryologique vasculaire anormal ou un retard de croissance intra-utérine (272).

Les signes cliniques sont associés à la présence d'un tissu périorbitaire qui fait pression sur l'appareil oculaire. Ainsi, les signes cliniques reportés sont : exophtalmie, strabisme, tuméfaction de la région péri-orbitaire s'aggravant lors de pression jugulaire, alors que les complications associées aux varices orbitaires en médecine humaine sont des hémorragies, des déficits visuels associés, une hypertension oculaire et des lésions cornéennes (272).

Les possibilités thérapeutiques sont limitées et se résument à une excision chirurgicale de la varice péri-orbitaires grâce à une orbitotomie latérale (273) et à l'embolisation de bobines thrombogéniques, technique décrite chez l'homme (274, 275) ainsi qu'en médecine vétérinaire (272).

IV.A.2. Procédure

Une seule publication rapporte l'utilisation de la radiologie interventionnelle pour le traitement d'une varice péri-orbitaire (272). Le principe de la technique est d'occlure la varice en délivrant des bobines thrombogéniques dans le vaisseau par voie transcutanée. La thrombose provoquée est associée à une fibrose progressive qui permet une occlusion définitive du vaisseau anormal.

Une fois le diagnostic établi, une angiographie sélective est réalisée après cathétérisme de la varice par voie transcutanée, afin de déterminer ses caractéristiques morphologiques. La procédure d'embolisation est ensuite réalisée. Chaque bobine est placée sous contrôle

fluoroscopique, et le flux sanguin est évalué entre chaque embolisation grâce à une angiographie sélective. Les bobines thrombogéniques sont placées dans la partie postérieure de la varice puis dans la partie antérieure, le nombre total de bobines utilisées s'élevant à 36 (cf. figure 30).

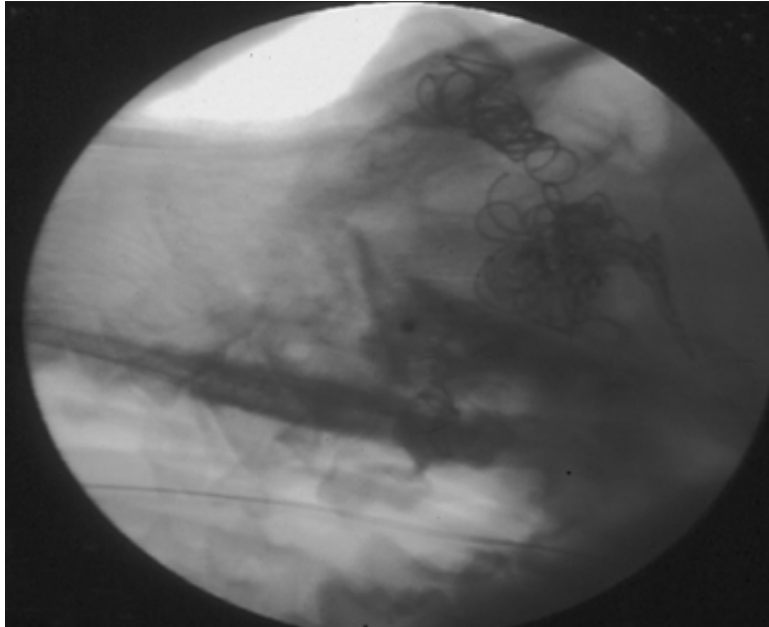


Figure 30 : Image fluoroscopique latérale d'un chien montrant les nombreuses bobines embolisées au niveau de la varice péri-orbitaire (272).

IV.A.3. Résultats

Le traitement chirurgical de telles varices a été réalisé avec succès en médecine humaine, mais dans certains cas, le risque de provoquer des lésions oculaires impose le choix d'un traitement alternatif. Dans le seul cas publié en médecine vétérinaire, Adkins a rapporté une résolution des signes cliniques après deux semaines (272).

IV.B. Principes et application de la thrombolyse rhéolytique lors de thromboembolie aortique féline

IV.B.1. Physio-pathologie

La maladie thromboembolique aortique féline est caractérisée par la présence d'un thrombus situé à distance de son lieu de formation. Cette affection, couramment décrite chez des chats atteints de cardiomyopathie hypertrophique, est associée à un élargissement de l'oreillette gauche et à la formation d'un thrombus au niveau de celle-ci. Le thrombus peut ensuite

migrer dans la circulation artérielle et se loger dans différentes artères du corps. Les artères cérébrales, rénales, mésentériques ou iliaques peuvent être atteintes. Le plus souvent, le thrombus se loge au niveau de la trifurcation aortique et obstrue ainsi l'apport vasculaire des membres pelviens (276).

Les signes cliniques sont ceux associés à une hypoxie d'un ou des deux membres pelviens se traduisant par une perte du pouls, un membre froid, douloureux, pâle et parétique voire paralytique.

Les résultats de plusieurs études ont montré que le taux de survie était plus élevé chez les chats dont un seul membre pelvien était atteint comparé à ceux dont les deux membres pelviens étaient atteints. Dans le cas d'une obstruction bilatérale, le taux de survie varie entre 70 et 93% alors que, lors d'obstruction complète des deux membres, le taux de survie varie entre 15 et 35% (276-279).

Le traitement de la maladie thromboembolique féline est décevant avec un taux de réussite faible, variable selon les études (277, 278, 280, 281).

IV.B.2. Traitements empiriques

Une approche conservatrice consiste à laisser le corps de l'animal éliminer le thrombus par lui-même et à prévenir l'éventuelle formation de nouveaux thrombus à l'aide de molécules antiagrégantes. Cette approche a montré un taux de réussite de 37 à 39% selon les études (276, 277)

Une autre approche consiste à utiliser des molécules thrombolytiques exogènes comme la streptokinase ou l'urokinase afin de dégrader le thrombus. Le taux de réussite publié suite à l'utilisation de streptokinase chez des chats atteints de thromboembolies aortiques varie entre 0 et 33% (278, 280).

Une autre étude a évalué l'utilisation de l'activateur du plasminogène tissulaire (tPA = tissue Plasminogen Activator) et a rapporté un taux de réussite de 43% du traitement (282).

IV.B.3. Principes et application de la thrombolyse rhéolytique

Une étude récente a évalué l'utilité de la thrombolyse rhéolytique chez six chats atteints de thromboembolie aortique avec occlusion du flux sanguin artériel des deux membres pelviens (283).

La thrombolyse rhéolytique fait appel au principe de Bernoulli qui consiste à créer des turbulences grâce à la dépression créée par un jet de solution saline à haute vitesse, afin de dégrader le thrombus. Une unité pressurise le fluide qui est délivré grâce à un cathéter thérapeutique à deux lumières. La lumière interne, de faible diamètre, délivre le flux de sérum physiologique à haute pression alors que la lumière externe, de diamètre supérieur, est utilisée pour le passage des guides et le retrait des débris (cf. figure 31).

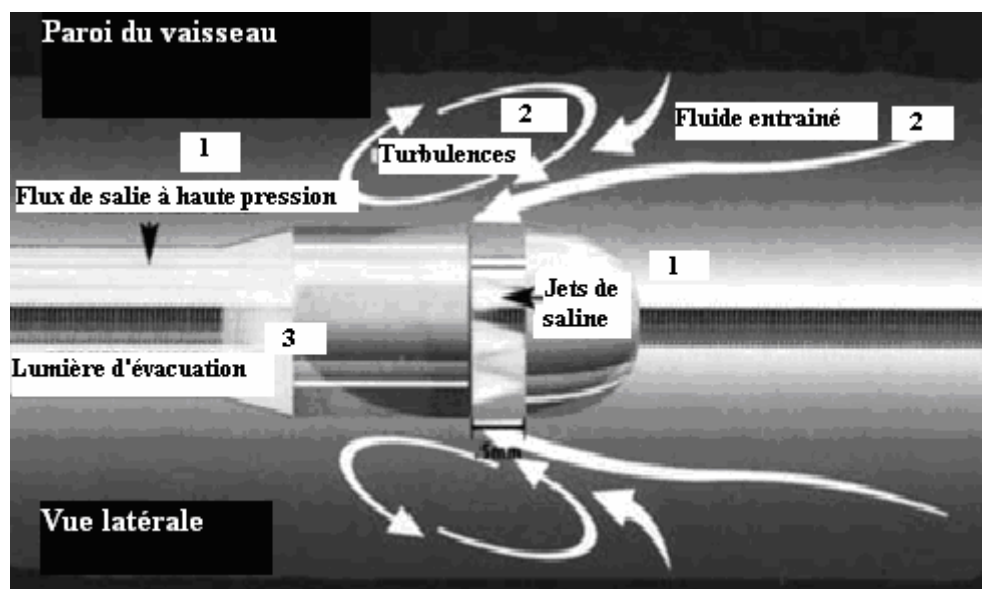


Figure 31 : Cathéter thérapeutique et mouvement des fluides permettant la création de turbulences et la dégradation du thrombus (283). Un flux de saline à haute pression permet de créer des jets de saline (1). Ceux-ci créent des turbulences qui dégradent le thrombus et entraînent les débris (2). Ceux-ci sont évacués par la lumière d'évacuation (3).

L'approche se fait par voie transartérielle au travers d'une des artères carotides qui est tout d'abord cathétérisée avec le guide sonde, puis avec le cathéter angiographique diagnostique et enfin avec le cathéter thérapeutique, c'est-à-dire l'Angiojet®. Les débris sont évacués et l'opération répétée plusieurs fois (3 à 8 fois), jusqu'à reperméabilisation de l'aorte, contrôlée par angiographie. Le fluide collecté est récupéré dans un sac et le volume mesuré afin d'estimer les pertes liquidiennes qu'a subi l'animal.

Le taux de succès concernant la dissolution du caillot dans cette étude est de 83%. Seul un cas n'a pas pu être dissout. Cependant, le taux de mortalité reste significativement important soit 50% (trois sur six) (283).

IV.C. Dilatation par ballon et pose d'un stent lors d'obstruction cave

IV.C.1. Physio-pathologie

Un cas publié en 1999 (41) rapporte l'utilisation de techniques de radiologie interventionnelle pour traiter un chat présentant des signes cliniques d'ascites dus à un syndrome proche du syndrome de Budd-Chiari décrit en humaine (284).

Ces anomalies sont largement décrites en médecine humaine (284) alors que seulement deux cas ont été publiés en médecine vétérinaire (41, 285). Le chat, dans le rapport de Holt (41), présentait une anomalie vasculaire créant une occlusion de la veine cave caudale dans sa portion intra-hépatique, contre-indiquant une intervention chirurgicale.

IV.C.2. Procédure

Chez l'homme, les patients présentant une sténose focale d'une veine hépatique ou de la veine cave inférieure sont considérés comme des patients modèles pour la réalisation d'une angioplastie transluminale percutanée (284). La première technique d'angioplastie percutanée pour le traitement d'un syndrome de Budd-Chiari a été décrite en humaine en 1974 (286), alors que l'amélioration de la technique avec utilisation d'un stent a été pour la première fois décrite en 1991 (287).

La procédure consiste à insérer, sous anesthésie générale et sous contrôle fluoroscopique, un cathéter d'angioplastie par ballon au niveau de la sténose vasculaire, puis à gonfler le ballon pour ôter celle-ci. La veine fémorale droite est cathétérisée, un cavogramme par soustraction digitale est réalisé afin de localiser et caractériser la lésion, puis l'obstruction cavale est ponctionnée et pénétrée grâce à une aiguille insérée au travers du cathéter. Le cathéter angiographique est ensuite échangé pour un cathéter de dilatation par ballon. Celui-ci est passé à travers la sténose et est gonflé jusqu'à disparition de l'indentation provoquée par la sténose, le tout sous contrôle fluoroscopique (cf. figure 32). L'angiographie cavale est répétée, puis le cathéter est retiré et la veine fémorale suturée. Malheureusement, le chat traité

dans cette étude a été représenté pour les mêmes signes cliniques 10 jours après l'intervention. Il a donc été décidé de placer un stent au niveau de la zone sténotique afin de lever l'obstruction.

La procédure est similaire à ce qui est décrit précédemment, à l'exception du fait que le cathéter de dilatation par ballon est cette fois remplacé par un cathéter permettant de délivrer, placer et sécuriser le stent. Après placement, une dilatation par ballon au niveau du stent est réalisée afin de lui donner sa taille définitive (cf. figure 33). Le cathéter est ensuite retiré et la veine fémorale suturée. Malgré l'intervention, le chat ainsi traité a présenté une nouvelle fois des signes cliniques après 10 jours. Les propriétaires ont choisi l'euthanasie après quelques semaines compte tenu de la persistance des signes cliniques et du mauvais pronostic.

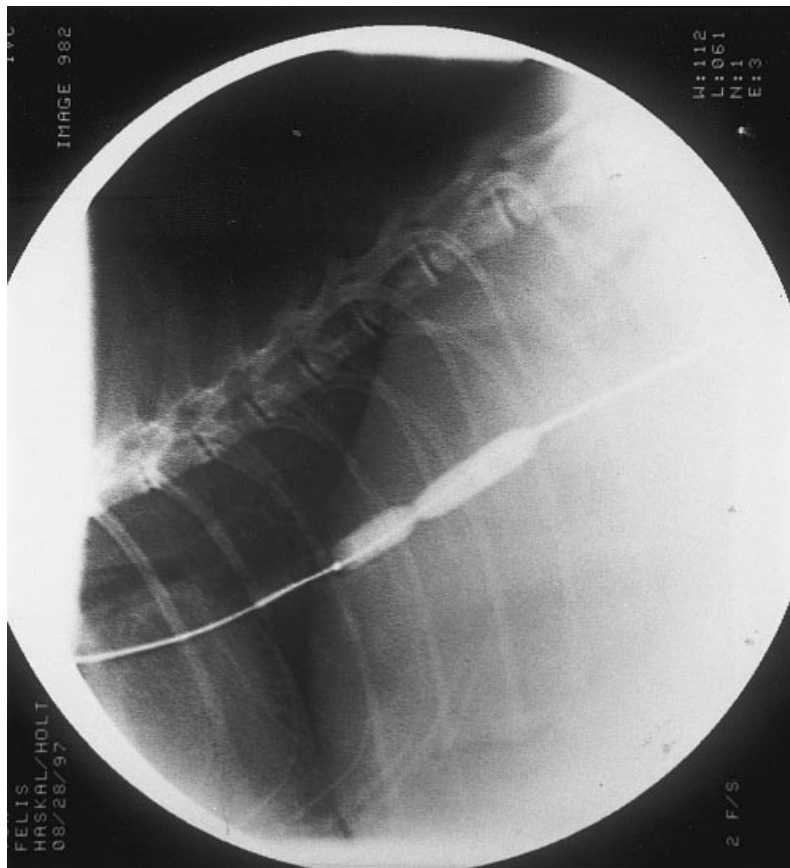

Figure 32 : Image fluoroscopique de la procédure de dilatation de la zone sténotique au niveau de la veine cave caudale d'un chat (41).

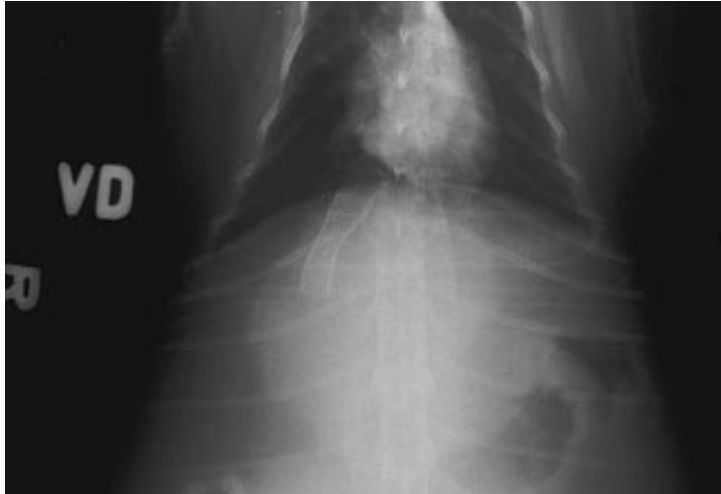


Figure 33 : Radiographie en projection ventro-dorsale d'un chat montrant le positionnement du stent au niveau de la sténose précédemment dilatée (41).

IV.C.3. Résultats

La récurrence de l'obstruction est rapportée dans 2,4 à 50% des cas traités par angioplastie en médecine humaine (288, 289). Cependant, le taux de récurrence est inférieur chez les patients ayant subi une angioplastie associée au placement d'un stent (288).

En médecine vétérinaire, le seul cas publié par Holt (41) ne permet pas de conclure.

IV.D. Retrait de corps étrangers

Le retrait de corps étrangers par voie transcutanée a été pour la première fois réalisé à titre expérimental en 1991 (290). Yedlika y décrit le retrait de fragments de cathéters et de fils de fer placés dans la vascularisation thoracique de quatre chiens, grâce au dispositif lacet en nitinol gooseneck. Deux autres publications décrivent le retrait non chirurgical de morceaux de cathéters embolisés au niveau du cœur droit d'un chien (291) et d'un cheval (292).

Plus récemment, des techniques transcutanées ont été utilisées pour le retrait de bobines thrombogéniques embolisées à distance de leur localisation initiale, lors de l'embolisation de canaux artériels persistants (80, 82).

Dans l'article de Van Israël, un dispositif de type lacet nitinol gooseneck a été utilisé pour retirer la bobine embolisée au niveau de l'artère sous-clavière droite (80). Des dispositifs similaires ont été utilisés en médecine humaine précédemment (293). Lee a rapporté l'utilisation de pinces pour corps étrangers avec trois branches terminales (cf. figure 34) pour

le retrait d'une bobine embolisée au niveau de l'aorte abdominale, en regard de l'artère rénale (82).

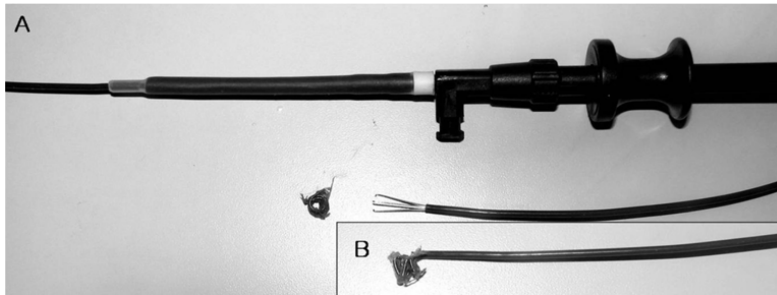


Figure 34 : Dispositif de retrait de corps étranger à trois branches terminales. (A) Poignée, extrémité et bobine thrombogénique. (B) Bobine thrombogénique capturée (82).

IV.E. Traitement de deux sténoses pulmonaires supra-valvulaires :

Le placement de stent pour le traitement de sténoses pulmonaires supra-valvulaires congénitales et acquises a récemment été décrit en médecine humaine (42, 294).

Griffiths a publié en 2006 une étude décrivant cette technique chez deux chiens atteints de sténose pulmonaires supra-valvulaires, l'une congénitale et l'autre acquise (42). Dans deux cas, la technique a consisté, après localisation et caractérisation de la sténose, à dilater la zone sténotique grâce au stent, à positionner et à déployer le stent au niveau de la zone cible.

Le diamètre des stents est choisi pour être équivalent au diamètre du tronc pulmonaire en amont et en aval de la sténose. Chez un des chiens, un premier placement a été un échec et a résulté en un déploiement trop distal du stent, au sein de l'artère pulmonaire. Une seconde procédure a dû être réalisée, plus tard, afin de placer un second stent dans une position correcte (cf. figure 35 et 36). Dix-neuf et vingt-quatre mois respectivement après le placement correct des stents, les deux chiens étaient cliniquement asymptomatiques, et l'examen échocardiographique a montré un gradient de pression à travers la lésion de 64 mm de mercure pour le premier chien et aucun gradient pour le second.

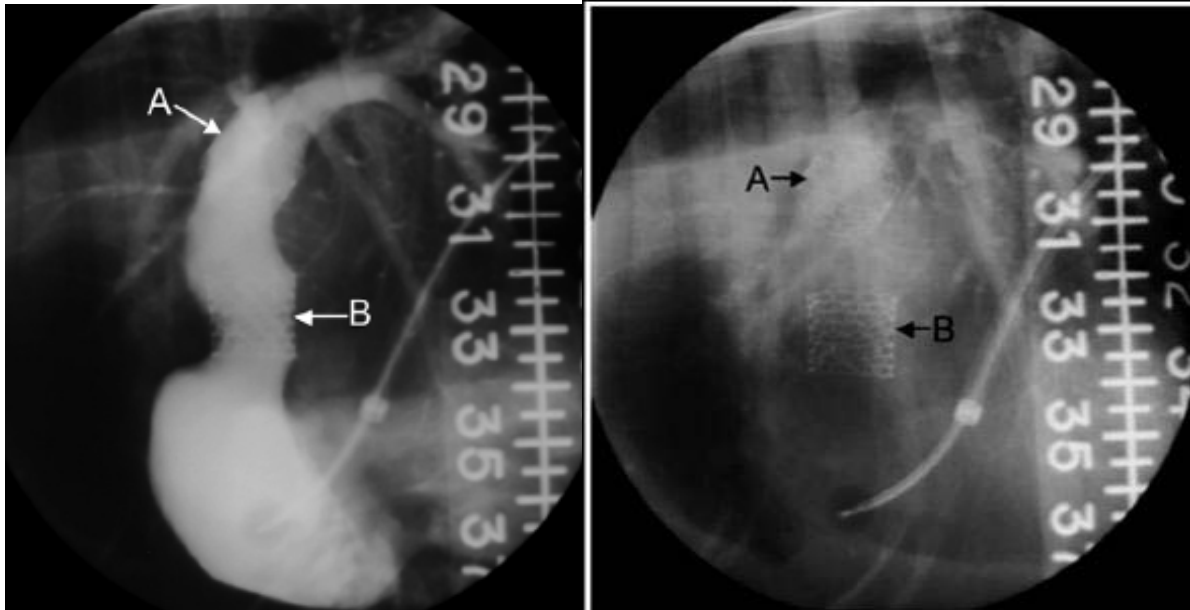


Figure 35 et 36 : Angiocardiogrammes ventriculaires droits montrant le positionnement des deux stents. (A) Stent de la procédure initiale au niveau de l'artère pulmonaire commune. (B) Stent correctement positionné au niveau de la zone sténotique. (42).

CONCLUSION

Le domaine de la radiologie interventionnelle est très large ; la médecine cardiovasculaire en est une de ses branches, avec de nombreuses techniques décrites en médecine humaine et en médecine vétérinaire. Certaines de ces techniques sont devenues des standards de soins, telle que l'embolisation de bobines thrombogéniques pour le traitement de canaux artériels persistants ou la valvuloplastie par ballon pour le traitement des sténoses pulmonaires valvulaires congénitales. D'autres ont été développées depuis quelques années pour éviter au patient une intervention trop invasive ou suite à leur développement en médecine humaine. Malheureusement, les interventions réalisées en médecine vétérinaire imposent une anesthésie générale dans la quasi-totalité des cas, afin d'obtenir une bonne contention du patient. Des techniques d'embolisation de particules, pour obstruer les artères maxillaires dans le cas d'épistaxis récurrents, à la thrombolyse rhéolytique, des dizaines de techniques voient le jour, offrant au vétérinaire un choix plus large de traitements d'une affection, ou comme nouvelle alternative dans le traitement palliatif d'un patient *a priori* condamné. Malheureusement, le coût du matériel, la disponibilité des équipements et l'expérience requise pour réaliser ces techniques sont autant d'obstacles au développement de la radiologie interventionnelle en médecine vétérinaire. Cependant, l'évolution des matériels, la popularisation des procédures et la spécialisation grandissante des vétérinaires permettront sans doute, dans quelques années, une plus large utilisation de la radiologie interventionnelle chez les carnivores domestiques, en particulier dans le domaine de la médecine cardio-vasculaire.

BIBLIOGRAPHIE

1. SELDINGER, S.I.
Catheter replacement of the needle in percutaneous arteriography; a new technique.
Acta Radiol, 1953, **39**, 368–376.
2. BARBER, D.L.
Renal angiography in veterinary medicine.
J Am Vet Radiol Soc, 1975, **16**, 187–205.
3. GOMEZ, J.A., LAWSON, T.L., KOROBKIN, M., et al.
Selective abdominal angiography in the dog.
J Am Vet Radiol Soc, 1973, **14**, 72–80.
4. DORN, A.S.
A standard technique for canine cerebral angiography.
J Am Vet Med Assoc, 1972, **161**, 1669–1675.
5. RISING, J.L., LEWIS, R.E.
Femorovertebral cerebral angiography in the dog.
Am J Vet Res, 1972, **33**, 665–676.
6. DOTTER, C.T., JUDKINS, M.P.
Transluminal treatment of arteriosclerotic obstruction. Description of a new technic and a preliminary report of its application.
Circulation, 1964, **30**, 654–670.
7. OSTERMAN, F.A., BELL, W.R., MONTALI, R.J., et al.
Natural history of autologous blood clot embolization in swine.
Invest Radiol, 1976, **11**, 267–276.
8. BARTH, K.H., STRANDBERG, J.D., WHITE, R.I.Jr.
Long term follow-up of transcatheter embolization with autologous clot, oxycel and gelfoam in domestic swine.
Invest Radiol, 1977, **12**, 273–280.
9. PORTILLO, E., MACKIN, A., HENDRIX, P.K., et al.
Comparison of the modified Seldinger and through the needle jugular catheter placement techniques in the dog
J Vet Emerg Crit Care, 2006, **16**, 2, 88–95
10. SUN, F., USON, J., CRISOSTOMO, V., et al.
Interventional cardiovascular techniques in small animal practice – embolotherapy and chemoembolization.
J Am Vet Med Assoc, 2005, **227**, 3, 402–409
11. KAUFMAN, S.L., KAN, J.S., MITCHELL, S.E., et al.
Embolization of systemic to pulmonary artery collaterals in the management of hemoptysis in pulmonary atresia.
Amer J Cardiol, 1996, **58**, 1130–1132
12. GALAL, M.O.
Advantages and disadvantages of coils for transcatheter closure of patent ductus arteriosus.
J Interv Cardiol, 2003, **16**, 157–163
13. GUNJI, T., KAWAUCHI, N., AKAHANE, M., et al.
Long-term outcomes of transcatheter arterial chemoembolization with autologous blood clot for unresectable hepatocellular carcinoma.
Int J Oncol, 2002, **21**, 427–432
14. DI SEGNI, R., YOUNG, A.T., QIAN, Z., et al.
Vascular embolotherapy: part 1. Embolotherapy: agents, equipment, and techniques.
In: CASTANEDA-ZUNIGA, W.R., TADAVARTHY, S.M., QIAN, Z. et al
Interventional radiology.

Baltimore: The Williams & Wilkins Co, 1997, 29–103

15. CASTANEDA-ZUNIGA, W.R., SANCHEZ, R., AMPLATZ, K.

Experimental observations on short and long-term effects of arterial occlusion with Ivalon.
Radiology, 1978, **126**, 783–785

16. DERDEYN, C.P., GRAVES, V.B., SALAMAT, M.S., et al.

Collagen-coated acrylic microspheres for embolotherapy: in vivo and in vitro characteristics.
Am J Neuroradiol, 1997, **18**, 647–653

17. BENDSZUS, M., KLEIN, R., BURGER, R., et al.

Efficacy of trisacryl gelatin microspheres versus polyvinyl alcohol particles in the preoperative embolization of meningiomas.

Am J Neuroradiol, 2000, **21**, 255–261.

18. DEHDASHTI, A.R., MUSTER, M., REVERDIN, A., et al.

Preoperative silk suture embolization of cerebral and dural arteriovenous malformations.

Neurosurg Focus, 2001, **11**, 1–6

19. FOSSUM, T.W., HEDLUNG, C.S., HULSE, D.A., et al.

Suture materials.

In: FOSSUM, T.W.

Small Animal Surgery.

St. Louis : Mosby, 2002, 43–59

20. VANVECHTEN, B.J., KOMTEBEDDE, J., KOBLIK, P.D.

Use of transcolonic portal scintigraphy to monitor blood flow and progressive postoperative attenuation of partially ligated extrahepatic portosystemic shunts in dogs.

J Am Vet Med Assoc, 1994, **204**, 1770–1774

21. POSTLETHWAIT, R.W.

Long-term comparative study of nonabsorbable sutures.

Ann Surg, 1970, **171**, 892–898,

22. STASHACK, T.S., YTURRASPE, D.J.

Considerations for selections of suture materials.

Vet Surg, 1978, **7**, 48–55

23. BELLINGER, C.R.

Sutures part 1. The purpose of sutures and available suture materials.

Compend Contin Educ Pract Vet, 1982, **4**, 507–515

24. ROTHMAN, A.

Pediatric cardiovascular embolization therapy.

Pediatr Cardiol, 1998, **19**, 74–84

25. REIDY, J.F., ANJOS, R.T., OURESHI, S.A., et al.

Transcatheter embolization in the treatment of coronary artery fistulas.

J Am Coll Cardiol, 1991, **18**, 187–192

26. QUERESHI, S.A., REIDY, J.F., BIN ALWI, M., et al.

Use of interlocking detachable coils in embolization of coronary arteriovenous fistulas.

Am J Cardiol, 1996, **78**, 110–113.

27. TOMETZKI, A.J.P., HOUSTON, A.B., REDINGTON, A.N., et al.

Closure of Blalock-Taussig shunts using a new detachable coil device.

Br Heart J, 1995, **73**, 383–384

28. DE SOUZA, N.M., REID, Y J.F.

Embolization with detachable balloons- applications outside the head.

Clinical Radiology, 1992, **46**, 170–175

29. BURROWS, P.E., EDWARDS, T.C., BENSON, L.N.
Transcatheter occlusion of Blalock-Taussig shunts: technical options.
J Vasc Intervent Radiol, 1993, **4**, 673–680

30. GRIFKA, R.G., MULLINS, C.E., GIANTURCO, C., et al
New Gianturco-Grifka vascular occlusion device: initial studies in a canine model.
Circulation, 1995, **91**, 1840–1846

31. SISSON, D.
Use of a self-expanding occluding stent for nonsurgical closure of patent ductus arteriosus in dogs.
J Am Vet Med Assoc, 2003, **223**, 999–1005.

32. GLAUS TM, BERGER F, AMMANN FW, et al.
Closure of large patent ductus arteriosus with a self-expanding duct occluder in two dogs.
J Small Anim Pract, 2000, **43**, 547–550.

33. MARTIN, M.W.S., GODMAN, M., LUIS FUENTES, V., et al.
Assessment of balloon pulmonary valvuloplasty in six dogs.
J Small Anim Pract, 1992, **33**, 443–449.

34. GRIFKA, R.G., MILLER, M.W., FRISCHMEYER, K.J., et al.
Transcatheter occlusion of a patent ductus arteriosus in a Newfoundland puppy using the Gianturco-Grifka vascular occlusion device.
J Vet Intern Med, 1996, **10**, 42–44

35. CAVE, T.A., JOHSON, V., TETHS, T., et al.
Treatment of unresectable hepatocellular adenoma in dogs with transarterial iodized oil and chemotherapy with and without an embolic agent: a report of two cases.
Vet Comp Oncol, 2003, **1**, 191–199

36. TOBIAS, K.M., CAMBRIDGE, A., GAVIN, P.
Cyanoacrylate occlusion and resection of an arteriovenous fistula in a cat.
J Am Vet Med Assoc, 2001, **219**, 6, 785–788

37. WEISSE, C., CLIFFORD, C.A., HOLT, D., et al.
Percutaneous arterial embolization and chemoembolization for treatment of benign and malignant tumors in three dogs and a goat.
J Am Vet Med Assoc, 2002, **221**, 1430–1436.

38. ZANETTI, P.H., SHERMAN, F.E.
Experimental evaluation of a tissue adhesive as an agent for the treatment of aneurysms and arteriovenous anomalies.
J Neurosurg, 1972, **36**, 72–79

39. WIDLUS, D.M., LAMMERT, G.K., BRANT, A., et al.
In vivo evaluation of iophendylate-cyanoacrylate mixtures.
Radiology, 1992, **185**, 269–273

40. GELLASCH, K.L., DA COSTA GOMEZ, T., MC ANULTY, J.F., et al.
Use of intraluminal nitinol stents in the treatment of tracheal collapse in a dog
J Am Vet Med Assoc, 2002, **221**, 12, 1719–1723

41. HOLT, D., SAUNDERS, H.M., ARONSON, L., et al.
Caudal Vena Cava Obstruction and Ascites in a Cat Treated by Balloon Dilation and Endovascular Stent Placement
Vet Surg, 1999, **28**, 489–495,

42. GRIFFITHS, L.G., BRIGHT, J.M., CHAN, K.C.

- Transcatheter intravascular stent placement to relieve supra-ventricular pulmonic stenosis
J Vet Cardiol, 2006, **8**, 145-155
43. GONZALO-ORDEN, J.M., ALTONAGA, J.R., COSTILLA, S., et al.
Transvenous coil embolization of an intrahepatic portosystemic shunt in a dog.
Vet Radiol Ultrasound, 2000, **41**, 516–518.
44. WEISSE, C., SOLOMON, J.A., HOLT, D., et al.
Percutaneous transvenous coil embolization of canine intrahepatic portosystemic shunts: short term results in 14 dogs.
Vet Surg, 2003, **32**, 499–500
45. BUSSADORI, R., BUSSADORI, C., MILLAN, L., et al.
Transvenous coil embolisation for the treatment of single congenital portosystemic shunts in six dogs,
The Veterinary Journal, 2008, **176**, 221-226
46. TANAKA, R., HOSHI, K., NAGASHIMA, Y., et al.
Detachable Coils for Occlusion of Patent Ductus Arteriosus in 2 Dogs
Vet Surg, 2001, **30**, 580-584
47. SNAPS, F.R., MCENTEE, K., SAUNDERS, J.H., et al
Treatment of patent ductus arteriosus by placement of intravascular coils in a pup.
J Am Vet Med Assoc, 1995, **207**, 724-725
48. JANORKAR, S., GOH, T., WILKINSON, J.
Transcatheter closure of patent ductus arteriosus with the use of Rashkind occluder and/or Gianturco coils: long-term follow-up in 123 patients and special reference to complication, residual shunts, complications and technique.
Am Heart J, 1999, **138**, 1176–1183
49. GLAUS TM, MARTIN M, BOLLER M, et al:
Catheter closure of patent ductus arteriosus in dogs: Variation in ductal size requires different techniques.
J Vet Cardiol, 2003, **5**, 7-12
50. BUCHANAN, J.W.
Causes and prevalence of cardiovascular disease.
In : KIRK, R.W., BONAGURA, J.D.
Current veterinary therapy XI: small animal practice.
Philadelphia : WB Saunders Co, 1992, 647–655
51. JONES, C.L., BUCHANAN, J.W.
Patent ductus arteriosus: anatomy and surgery in a cat.
J Am Vet Med Assoc, 1981, **179**, 364–369
52. EYSTER, G.E., EYSTER, J.T., CORDS, G.B., et al.
Patent ductus arteriosus in the dog: characteristics of occurrence and results of surgery in one hundred consecutive cases.
J Am Vet Med Assoc, 1976, **168**, 435–438
53. BIRCHARD, S.J., BONAGURA, J.D., FINGLAND, R.B.
Results of ligation of patent ductus arteriosus in dogs: 201 cases (1969–1988).
J Am Vet Med Assoc, 1990, **196**, 2011–2013
54. KRICHENKO, A., BENSON, L.N., BURROWS, P., et al.
Angiographic classification of the isolated, persistently patent ductus arteriosus and implications for percutaneous catheter occlusion.
Am J Cardiol, 1989, **63**, 877–880
55. MILLER, M.W., GORDON, S.G., SAUNDERS, A.B., et al.
Angiographic classification of patent ductus arteriosus morphology in the dog

J Vet Cardiol, 2006, **8**, 109-114

56. GORDON, S.G., MILLER, M.W.,
Transarterial Coil Embolization for Canine Patent Ductus Arteriosus Occlusion
Clin Tech Small Anim Pract, 2005, **20**, 196-202
57. MILLER, M.W., BONAGURA, J.D., MEURS, K.M. et al.
Percutaneous catheter occlusion of patent ductus arteriosus.
Proceedings of the 13th ACVIM Forum, Lake Buena Vista, Florida, USA. 1995, 308-311
58. MILLER, M.W.
Interventional cardiology: Catheter occlusion of patent ductus arteriosus in dogs.
In : BONAGURA, J.D.
Current veterinary therapy XII: small animal practice.
Philadelphia : WB Saunders Co, 2000, 742-744.
59. SAUNDERS, A.B., MILLER, M.W., GORDON, S.G., et al
Echocardiographic and Angiographic Comparison of Ductal Dimensions in Dogs with Patent Ductus Arteriosus,
J Vet Intern Med, 2007, **21**, 68-75
60. SAHN, D.J., HUGH, H.D.
Real-time cross-sectional echocardiographic imaging and measurement of the patent ductus arteriosus in infants and children.
Circulation, 1978, **58**, 343-354
61. WONG, J.A., SHIM, D., KHOURY, M.S., et al.
Validation of color Doppler measurements of minimum patent ductus arteriosus diameters: Significance for coil embolization.
Am Heart J, 1998, **136**, 714-717
62. SCHNEIDER, M., HILDEBRANDT, N., SCHWEIGL, T., et al.
Echocardiographic measurement of patent ductus arteriosus.
J Vet Intern Med, 2001, **15**, p280
63. RAO, P.S.
Transcatheter occlusion of patent ductus arteriosus: Which method to use and which ductus to close.
Am Heart J, 1996, **132**, 905-909
64. STOKHOF, A.A., SREERAM, N., WOLVEKAMP, W.T.C.
Transcatheter closure of patent ductus arteriosus using occluding spring coils.
J Vet Intern Med, 2000, **14**, 452-455
65. SCHNEIDER, M., HILDEBRANDT, N., SCHWEIGL, T., et al.
Transvenous embolization of small patent ductus arteriosus with single detachable coils in dogs.
J Vet Intern Med, 2001, **15**, 222-228.
66. SHARAFUDDIN, M.J.A., XIAOPING, G., TITUS, J.L., et al.
Experimental evaluation of a new self-expanding patent ductus arteriosus occluder in a canine model.
J Vasc Interv Radiol, 1996, **7**, 877-887
67. SCHNEIDER, M., SCHNEIDER, I., STEINBERG, A., et al.
Transvenous embolisation of patent ductus arteriosus (PDA) with detachable coils in the dog.
Proceedings of the 8th ESVIM Congress, Vienna, Austria. 1998 p79
68. LLOYD, T.R., FEDDERLY, R., MENDELSON, A.M., et al
Transcatheter occlusion of patent ductus arteriosus with Gianturco coils.
Circulation, 1993, **88**, 1412-1420
69. PORSTMANN, W., WIERNY, L., WARNKE, H.
Closure of persistent ductus arteriosus without thoracotomy.

Ger Med Mon, 1967, **12**, 259–261

70. COHEN, J.S., TILLEY, L.P., LIU, S.K., et al.

Patent ductus arteriosus in five cats.

J Am Anim Hosp Assoc, 1975, **11**, p95

71. SCHNEIDER, M., HILDEBRANDT, N.

Transvenous Embolization of the Patent Ductus Arteriosus with Detachable Coils in 2 Cats

J Vet Intern Med, 2003, **17**, 349–353

72. HITCHCOCK, L.S., LEHMKUHL, L.B., BONAGURA, J.D., et al.

Patent ductus arteriosus in cats: 21 cases.

J Vet Intern Med, 2000, **14**, p338

73. SZATMARI, V., STOKHOF, A.A.

Use of simultaneous fluoroscopic and echocardiographic guidance during transarterial coil placement for embolization of patent ductus arteriosus in dogs

J Am Vet Med Assoc, 2006, **228**, 6, 881-884

74. SAUNDERS, J.H., SNAPS, F.R., PEETERS, D., et al.

Use of a balloon occlusion catheter to facilitate transarterial coil embolisation of a patent ductus arteriosus in two dogs

Veterinary Record, 1999, **145**, 544-546

75. SOMMER, R.J., GUTIERREZ, A., LAI, W., et al.

Use of preformed nitinol snare to improve transcatheter coil delivery in occlusion of patent ductus arteriosus.

Am J Cardiol, 1994, **74**, 836-839

76. FOX, P.R., BOND, B.R., SOMMER, R.J.,

Nonsurgical Transcatheter Coil Occlusion of Patent Ductus Arteriosus in Two Dogs Using a Preformed Nitinol Snare Delivery Technique

J Vet Intern Med, 1998, **12**, 182-185

77. BUCHANAN, J.W.

Patent ductus arteriosus morphology, pathogenesis, types and treatment.

J Vet Cardiol, 2001, **3**, 7-16

78. VAN ISRAËL, N., FRENCH, A.T., MCEWAN, D., et al.

Patent Ductus Arteriosus in the older Dog

J Vet Cardiol, 2003, **5**, 1, 13-21

79. SAUNDERS, A.B., MILLER, M.W., GORDON, S.G., et al.

Pulmonary Embolization of Vascular Occlusion Coils in Dogs with Patent Ductus Arteriosus

J Vet Intern Med, 2004, **18**, 663–666

80. VAN ISRAËL, N., FRENCH, A.T.

Retrieval of a patent ductus arteriosus coil following embolisation to the right subclavian artery

J Small Anim Pract, 2002, **43**, 136–138

81. TANAKA, R., SODA, A., SAIDA, Y., et al.

Evaluation of the efficacy and safety of coil occlusion for patent ductus arteriosus in dogs,

J Vet Med Sci, 2007, **69**, 8, 857-859

82. LEE, S.G., HYUN, C.

Retrieval of an embolization coil accidentally dislodged in the descending aorta of a dog with a patent ductus arteriosus

J Vet Sci, 2007, **8**, 2, 205–207

83. VAN ISRAËL, N., FRENCH, A.T., MCEWAN, D., et al.

Review of left to- right shunting patent ductus arteriosus and short term outcome in 98 dogs.

J Small Anim Pract, 2002, **43**, 395–400

84. HEMINGWAY, A.P., ALLISON, D.J.

Complications of embolization: analysis of 410 procedures.

Radiology, 1988, **166**, 669–672

85. VAN ISRAËL, N., FRENCH, A.T., WOTTON, P.R., et al.

Hemolysis Associated with Patent Ductus Arteriosus Coil Embolization in a Dog

J Vet Intern Med, 2001, **15**, 153–156

86. GOODRICH, K.R., KYLES, A.E., KASS, P.H., et al.

Retrospective Comparison of Surgical Ligation and Transarterial Catheter Occlusion for Treatment of Patent Ductus Arteriosus in Two Hundred and Four Dogs (1993–2003).

Vet Surg, 2007, **36**, 1, 43–49

87. SISSON, D.D., THOMAS, W.P., BONAGURA, J.D.

Congenital heart disease.

In: ETTINGER, S.J., FELDMAN, E.C.

Textbook of veterinary internal medicine: disease of the dog and the cat.

Philadelphia: WB Saunders Co, 2000, 737–787

88. TATSUNO, K., KONNO, S., ANDO, M., et al.

Pathogenetic mechanisms of prolapsing aortic valve and aortic regurgitation associated with ventricular septal defect. Anatomical, angiographic, and surgical considerations.

Circulation, 1973, **48**, 1028–1037

89. FUJI, Y., TAKUYA, F., NOBORU, M., et al.

Transcatheter Closure of Congenital Ventricular Septal Defects in 3 Dogs with a Detachable Coil

J Vet Intern Med, 2004, **18**, 911–914

90. SHIMIZU, M., TANAKA, R., HIRAO, H., et al.

Percutaneous transcatheter coil embolization of a ventricular septal defect in a dog

J Am Vet Med Assoc, 2005, **226**, 1, 69–72

91. BREZNOCK, E.M., HILWIG, R.W., VASKO, J.S., et al.

Surgical correction of an interventricular septal defect in the dog.

J Am Vet Med Assoc, 1970, **157**, 1343–1353

92. EYSTER, G.E., WHIPPLE, R.D., ANDERSON, L.K., et al.

Pulmonary artery banding for ventricular septal defect in dogs and cats.

J Am Vet Med Assoc, 1977, **170**, 434–438

93. LOCK, J.E., BLOCK, P.C., MCKAY, R.G., et al.

Transcatheter closure of ventricular septal defects.

Circulation, 1988, **78**, 361–368

94. KALRA, G.S., NERMA, P.K., ARORA, R.

Transcatheter closure of ventricular septal defect using detachable steel coil.

Heart, 1999, **82**, 395–396

95. LANDYMORE, R.W., MARBLE, A.E., CAMERON, C.

Transvenous closure of acquired ventricular septal defects.

Can J Cardiol, 1988, **4**, 277–280

96. AMIN, Z., BERRY, J.M., FOKER, J.E., et al.

Intraoperative closure of muscular ventricular septal defect in a canine model and application of the technique in a baby.

J Thorac Cardiovasc Surg, 1998, **115**, 1374–1376.

97. AMIN, Z., GU, X., BERRY, J.M., et al.

- Periventricular closure of ventricular septal defects without cardiopulmonary bypass.
Ann Thorac Surg, 1999, **68**, 149–154.
98. AMIN, Z., GU, X., BERRY, J.M., et al.
New device for closure of muscular ventricular septal defects in a canine model.
Circulation, 1999, **100**, 320–328
99. ARORA, R., TREHAN, V., KUMAR, A., et al.
Transcatheter closure of congenital ventricular septal defects: experience with various devices.
J Interv Cardiol, 2003, **16**, 83–91.
100. RIGBY, M.L., REDINGTON, A.N.
Primary transcatheter umbrella closure of perimembranous ventricular septal defect.
Br Heart J, 1994, **72**, 368–371
101. BUCHANAN, J.W.
Prevalence of cardiovascular disorders.
In : FOX, P.R., SISSON, D., MOISE, N.S.
Textbook of Canine and Feline Cardiology: principles and clinical practice.
Philadelphia : WB Saunders Co, 1999, 457–470
102. FRIEDMAN, W.F., SIVERMAN, N.
Congenital heart diseases in infancy and childhood.
In: BRAUNWALD, E., ZIPES, D.P., LIBBY, P.
Heart disease: a textbook of cardiovascular medicine. 6ème édition
Philadelphia: WB Saunders Co, 2001, 1505–1591
103. SANDERS, R.A., HOGAN, D.F., GREEN, H.W.III., et al.
Transcatheter closure of an atrial septal defect in a dog
J Am Vet Med Assoc, 2005, **227**, 3, 430-434
104. HAMLIN, R.L., SMITH, C.R., SMETZER, D.L.
Ostium secundum type interatrial septal defects in the dog.
J Am Vet Med Assoc, 1963, **143**, 149–157
105. THERRIEN, J., WEBB, G.D.
Congenital heart disease in adults.
In: BRAUNWALD, E., ZIPES, D.P., LIBBY, P.
Heart disease: a textbook of cardiovascular medicine.
Philadelphia: WB Saunders Co, 2001, 1592–1621
106. KIM, J.J., HIJAZI, Z.M.
Clinical outcomes and costs of Amplatzer transcatheter closure as compared with surgical closure of ostium secundum atrial septal defects.
Med Sci Monit, 2002, **8**, 787–791.
107. DU, Z.D., HIJAZI, Z.M., KLEINMAN, C.S., et al.
Comparison between transcatheter and surgical closure of secundum atrial septal defects in children and adults: results of a multicenter nonrandomized arial.
J Am Coll Cardiol, 2002, **39**, 1836–1844.
108. DURONGPISITKUL, K., SOONGSWANG, J., LAOHAPRASITIPORN, D., et al.
Comparison of atrial septal defect closure using Amplatzer septal occluder with surgery.
Pediatr Cardiol, 2002, **23**, 36–40
109. PASS, R.H., HIJAZI, Z., HSU, D.T., et al.
Multicenter USA Amplatzer patent ductus arteriosus occlusion device trial: initial and one-year results.
J Am Coll Cardiol, 2004, **44**, 513–519
110. HOLZER, R., HIJAZI, Z.M.

Interventional approach to congenital heart disease.
Curr Opin Cardiol, 2004, **19**, 84–90

111. BRAUN, M., GLIECH, V., BOSCHERI, A., et al.
Transcatheter closure of patent foramen ovale (PFO) in patients with paradoxical embolism. Periprocedural safety and mid-term follow-up results of three different device occluder systems.
Eur Heart J, 2004, **25**, 424–430.

112. EYSTER, G.E., ANDERSON, L.K., KREHBEIL, J.D., et al.
Surgical repair of atrial septal defect in a dog.
J Am Vet Med Assoc, 1976, **169**, 1081–1084

113. VANGUNDY, T.E., BOOTHE, H.W., WOLF, A.
Results of surgical management of feline portosystemic shunts.
J Am Anim Hosp Assoc, 1990, **26**, 55–62

114. BIRCHARD, S.J., SHERDING, R.G.
Feline portosystemic shunts.
Compend Contin Educ Pract Vet, 1992, **14**, 1295–1300.

115. MARTIN, R.A.
Congenital portosystemic shunts in the dog and cat.
Vet Clin North Am Small Anim Pract, 1993, **23**, 609–623.

116. SCHUNK, C.M.
Feline portosystemic shunts.
Semin Vet Med Surg Small Anim, 1997, **12**, 45–50

117. MADDISON, J.E.
Canine congenital portosystemic encephalopathy.
Aust Vet J, 1988, **65**, 245–249

118. LEVEILLE, R.M., JOHNSON, S., STEPHEJN, V.M., et al.
Transvenous coil embolisation of portosystemic shunts in dogs
Vet Radiol Ultrasound, 2003, **44**, 1, 32–36

119. TABOADA, J.
Medical management of animals with portosystemic shunts.
Semin Vet Surg Small Anim, 1990, 107–119

120. VULGAMOTT, J.C.
Portosystemic shunts.
Vet Clin North Am Small Anim Pract, 1985, **15**, 229–242

121. BUTLER, L.M., FOSSUM, T.W., BOOTHE, H.W.
Surgical management of extrahepatic portosystemic shunts in the dog and cat.
Semin Vet Med Surg (Small Anim), 1990, **5**, 127–133

122. HOTTINGER, H.A., WALSHAW, R., HAUPTMND, J.G.
Long-term results of complete and partial ligation of congenital portosystemic shunts in dogs.
Vet Surg, 1995, **24**, 331–336

123. SMITH, K.R., BAUER, M., MONNET, E.
Portosystemic communications: follow-up of 32 cases.
J Small Anim Pract, 1995, **36**, 435–440

124. SEREDA, C., ADIN, C.
Methods of Gradual Vascular Occlusion and Their Applications in Treatment of Congenital Portosystemic Shunts in Dogs: A Review.
Vet Surg, 2005, **34**, 83–91

125. WALLACE, S., GIANTURCO, C., ANDERSON, J.H., et al.
Therapeutic vascular occlusion utilizing steel coil technique: clinical applications.
Am J Roentgenol, 1976, **127**, 381-387
126. OHTOMO, K., FURUI, S., SAITO, M., et al.
Case report: enormous intrahepatic communication between the portal vein and the hepatic vein.
Clin Radiol, 1986, **37**, 513-514.
127. MORSE, S.R., CLARK, R.A., PUFFENBAGER, A.
Platinum microcoils for therapeutic embolization: non-neuroradiologic applications.
Am J Roentgenol, 1990, **1**, 55, 401-403.
128. OKADA, Y., ENDO, T., KUSANO, S., et al.
Multiple intrahepatic portohepatic venous shunts: treatment with steel-coil embolization.
Am J Rad, 1991, **157**, 971-973.
129. ASANO, K., WATARI, T., KUWABARA, M., et al.
Successful treatment by percutaneous transvenous coil embolisation in a small-breed dog with intrahepatic portosystemic shunt.
J Vet Med Sci, 2003, **65**, 1269-1272
130. WEISSE, C., SCHWARTZ, K., STRONGER, R., et al.
Transjugular coil embolization of an intrahepatic portosystemic shunt in a cat.
J Am Vet Med Assoc, 2002, **221**, 1287-1291.
131. PARTINGTON, B.P., PARTINGTON, C.R., BILLER, D.S., et al.
Transvenous coil embolization for treatment of patent ductus venosus in a dog.
J Am Vet Med Assoc, 1993, **202**, 281-284
132. WEISSE, C., MONDSCHHEIN, J.I., ITKIN, M., et al.
Use of a percutaneous atrial septal occluder device for complete acute occlusion of an intrahepatic portosystemic shunt in a dog
J Am Vet Med Assoc, 2005, **227**, 2, 249-252
133. HUNT, G.B., HUGHES, J.
Outcomes after extrahepatic portosystemic shunt ligation in 49 dogs.
Aust Vet J, 1999, **77**, 303-307.
134. MURPHY, S.T., ELLISON, G.W., LONG, M., et al.
A comparison of the ameroid constrictor versus ligation in the surgical management of single extrahepatic portosystemic shunts.
J Am Anim Hosp Assoc, 2001, **37**, 390-396.
135. MEHL, M.L., KYLES, A.E., ADIN, C.A., et al.
Evaluation of ameroid ring constrictors for extrahepatic portosystemic shunts in 111 dogs (1996-2001).
Vet Surg, **30**, 487, 2002
136. HUNT, G.B., KUMMELING, A., TISDALL, P.L.C., et al.
Outcomes of cellophane banding for congenital portosystemic shunts in 106 dogs and 5 cats.
Vet Surg, 2004, **33**, 25-31
137. KOMTEBEDDE, J., FORSYTH, S.F., BREZNOCK, E.M., et al.
Intrahepatic portosystemic venous anomaly in the dog. Perioperative management and complications.
Vet Surg, 1991, **20**, 37-46
138. TISDALL, P.L., HUNT, G.B., BELLENGER, C.R., et al.
Congenital portosystemic shunts in Maltese and Australian cattle dogs.
Aust Vet J, 1994, **71**, 174-178

139. BOSTWICK, D.R., TWEDT, D.C.
Intrahepatic and extrahepatic portal venous anomalies in dogs: 52 cases (1982–1992).
J Am Vet Med Assoc, 1995, **206**, 1181–1185.
140. WHITE, R.N., BURTON, C.A., MCEVOY, F.J.
Surgical treatment of intrahepatic portosystemic shunts in 45 dogs.
Vet Rec, 1998, **142**, 358–365.
141. KYLES, A.E., GREGORY, C.R., JACKSON, J., et al.
Evaluation of a portocaval venograft and ameroid ring for the occlusion of intrahepatic portocaval shunts in dogs.
Vet Surg, 2001, **30**, 161–169.
142. SCHNEIDER, M., PLASSMANN, K.R.
A new method for treatment of large intrahepatic shunts.
Proc 18th Am Coll Vet Internal Med 2000, 545–546
143. PATTERSON, D.F.
Canine congenital heart disease: epidemiology and etiological hypotheses.
J Small Anim Pract, 1971, **12**, 263–287
144. BAUMGARTNER, C., CLAUS, T.M.
Congenital cardiac diseases in dogs: a retrospective analysis.
Schweiz Arch Tierheilkd, 2003, **145**, p527
145. FINGLAND, R.B., BONAGURA, J.D., MYER, C.W.
Pulmonic Stenosis in the Dog: 29 Cases (1975-1984).
J Am Vet Med Assoc, 1986, **189**, 218-226.
146. BROWNLIE, S.E., COBB, M.A., CHAMBERS, J., et al.
Percutaneous balloon valvuloplasty in four dogs with pulmonic stenosis.
J Small Anim Pract, 1991, **32**, 165–169.
147. BONAGURA, J.D., LEHMKUHL, L.B.
Congenital Heart Disease.
In: FOX, P.R., SISSON, D., MOISE, N.S.
Textbook of Canine and Feline Cardiology: principles and clinical practice.
Philadelphia : WB Saunders Co, 1999, 471-535
148. BUSSADORI, C., AMBERGER, C., LEBOBINNEC, G., et al.
Guidelines for the echocardiographic studies of suspected subaortic and pulmonic stenosis.
J Vet Cardiol, 2000, **2**, 17-24
149. BARI, O.N.
Congenital heart disease in dogs.
In: FOX, P.R.
Canine and Feline Cardiology.
New York: Churchill Livingstone, 1988, 357–389
150. THOMAS, W.P.
Therapy of congenital pulmonic stenosis.
In: KIRK, R.W., BONAGURA, J.D.
Current veterinary therapy XII: small animal practice.
Philadelphia, PA: WB Saunders; 1995:817–821
151. TIDLÖM, A.
Retrospective study of congenital heart defects in 151 dogs.
J Small Anim Pract, 1997, **38**, 94–98
152. RISTIC, J.M.E., MARTIN, C.J., BAINES, E.A., et al.

- Congenital pulmonic stenosis: a retrospective study of 24 cases seen between 1990–1999.
J Vet Cardiol, 2001, **3**, 13–19
153. RAO, P.S., THAPAR, M.K., KUTAYLI, F.
Causes of restenosis after balloon valvuloplasty for valvular pulmonary stenosis.
Am J Cardiol, 1988, **62**, 979–982
154. RAO, P.S., MOHAMMED, D.F., SOLYMAR, L., et al.
Long-term results of balloon pulmonary valvuloplasty of valvar pulmonic stenosis.
Am Heart J, 1988, **115**, 1291–1296
155. RAO, P.S.
Balloon Dilatation in infants and Children with Dysplastic Pulmonary Valves: Short-Term and Intermediate-Term Results.
Am Heart J, 1988, **116**, 1168–1173
156. MCCRINDLE, B.W.
Independent predictors of long term results after balloon pulmonary valvuloplasty. Valvuloplasty and Angioplasty of Congenital Anomalies (VACA) Registry Investigators.
Circulation, 1994, **89**, 1751–1759
157. PATTERSON, D.F., HASKINS, M.E., SCHNARR, W.R.
Hereditary dysplasia of the pulmonary valve in Beagle dogs. Pathologic and genetic studies.
Am J Cardiol, 1981, **47**, 631–641
158. BUSSADORI, C., DE MADRON, E., SATILLI, R.A., et al.
Balloon valvuloplasty in 30 dogs with pulmonic stenosis: effect of valve morphology and annular size on initial and 1-year outcome.
J Vet Intern Med, 2001, **15**, 553–558.
159. EWEY, D.M., PION, P.D., HIRD, D.W.
Survival in treated and untreated dogs with congenital pulmonic stenosis.
J Vet Intern Med, 1992, **2**, p114
160. BOON, J.A.
Pulmonic stenosis.
In : BOON, J.A.
Manual of Veterinary Echocardiography
Baltimore : Williams & Wilkins, 1998, 397–404
161. KITTLESON, M., THOMAS, W.P., LOVER, C., et al.
Single coronary artery (type R2A).
J Vet Intern Med, 1992, **6**, 250–251.
162. STAFFORD JOHNSON, M., MARTIN, M., EDWARDS, D., et al.
Pulmonic Stenosis in Dogs: Balloon Dilation Improves Clinical Outcome
J Vet Intern Med, 2004, **18**, 656–662
163. BUCHANAN, J.W., ANDERSON, J.H., WHITE, R.I.
The 1st balloon valvuloplasty: an historical note.
J Vet Intern Med, 2002, **16**, 116–117
164. STAFFORD JOHNSON, M., MARTIN, M.
Results of balloon valvuloplasty in 40 dogs with pulmonic stenosis.
J Small Anim Pract, 2004, **45**, 148–158
165. KAN, J.S., WHITE, R.I., MITCHELL, S.E., et al.
Percutaneous balloon valvuloplasty: A new method for treating congenital pulmonary valve stenosis.
N Engl J Med, 1982, **307**, 540–542

166. KAN, J.S., WHITE, R.I., MITCHELL, S.E., et al.
Percutaneous transluminal balloon valvuloplasty for pulmonary valve stenosis.
Circulation, 1984, **69**, 554–560
167. MASURA, J., BURCH, M., DEANFIELD, J.E., et al.
Five-year follow-up after balloon pulmonary valvuloplasty.
J Am Coll Cardiol, 1993, **21**, 132–136
168. LAU, K.W., HUNG, J.S.
Controversies in percutaneous balloon pulmonary valvuloplasty: Timing, patient selection and technique.
J Heart Valve Dis, 1993, **2**, 321–325.
169. KAUL, U.A., SINGH, B., TYAGI, S., et al.
Long-term results after pulmonary valvuloplasty in adults.
Am Heart J, 1993, **126**, 1152–1155
170. RAY, D.G., SUBRAMANYAN, R., TITUS, T., et al.
Balloon pulmonary valvuloplasty: Factors determining short- and long-term results.
Int J Cardiol, 1993, **40**, 17–25
171. BRIGHT, J.M., JENNINGS, J., TOAL, R., et al.
Percutaneous balloon valvuloplasty for treatment of pulmonic stenosis in a dog.
J Am Vet Med Assoc, 1987, **191**, 995–996
172. SISSON, D.D., MACCOY, D.M.
Treatment of congenital pulmonic stenosis in two dogs by balloon valvuloplasty.
J Vet Intern Med, 1988, **2**, 92–99
173. DE MADRON, E., BUSSADORI, C.
Valvuloplasties avec catheter a ballon des valves pulmonaires stenotiques chez le chien: A propos de cinq cas.
Prat Med Chir Anim Comp, 1994, **29**, 383–391
174. LIU, S.K.
Pathology of feline heart diseases.
Vet Clin N Am Small Anim Pract, 1977, **7**, 323–339.
175. KIENLE, R.D.
Congenital pulmonic stenosis.
In: KITTELSON, M.D., KIENLE, R.D.
Small Animal Cardiovascular Medicine.
St Louis, MO: Mosby; 1998, 248–260
176. HOPPER, B.J., RICHARDSON, J.L., IRWIN, P.J.
Pulmonic stenosis in two cats
Aust Vet J, 2004, **82**, 3, 143–148
177. STAFFORD JOHNSON, M., MARTIN, M.
Balloon Valvuloplasty in a Cat with Pulmonic Stenosis
J Vet Intern Med, 2003, **17**, 928–930
178. BUCHANAN, J.W.
Pulmonic stenosis caused by single coronary artery in dogs: four cases (1965–1984).
J Am Vet Med Assoc, 1990, **196**, 115–120
179. WALLS, J.T., LABABIDI, Z., CURTIS, J.J., et al.
Assessment of percutaneous balloon pulmonary and aortic valvuloplasty.
J Thorac Cardiovasc Surg, 1984, **88**, 352–356
180. HILL, J.A., CONTI, C.R.
Balloon valvuloplasty 1988: a review.

Clin Cardiol, 1989, **12**, 113–120

181. CRIBIER, A., LETAC, B.
Balloon catheter therapy and cardiac valvular disease.
Annu Rev Med, 1989, **40**, 61–70

182. KHAN, M.A., AL YOUSSEF, S., MOORE, J.W., et al.
Results of repeat percutaneous balloon valvuloplasty for pulmonary valvular restenosis.
Am Heart J, 1990, **120**, 878–881

183. ROME, J.J.
Balloon pulmonary valvuloplasty.
Pediatr Cardiol, 1998, **19**, 18–24

184. ZOLL, P.M.
Resuscitation of the heart in ventricular standstill by external electric stimulation.
N Engl J Med, 1952, **247**, 768–771

185. BUCHANAN, J.W., DEAR, M.G., PYLE, R.L., et al.
Medical and pacemaker therapy of complete heart block and congestive heart failure in a dog.
J Am Vet Med Assoc, 1968, **152**, 1099-1109

186. FOX, P.R., MOISE, N.S., WOODFIELD, J.A., et al.
Techniques and complications of pacemaker implantation in four cats.
J Am Vet Med Assoc, 1991, **199**, p1742

187. YOSHIOKA, M.M., TILLEY, L.P., HARVEY, H.J., et al.
Permanent pacemaker implantation in the dog.
J Am Animal Hosp Assoc, 1981, **17**, 746-752

188. FOX, P.R., MATTHIESEN, D.T., PURSE, D., et al.
Ventral abdominal, transdiaphragmatic approach for implantation of cardiac pacemakers in the dog.
J Am Vet Med Assoc, 1986, **189**, 1303-1308

189. MOISE, N.S.
Pacemaker therapy.
In: FOX, P.R., SISSON, D., MOISE, N.S.
Textbook of Canine and Feline Cardiology.
Philadelphia, PA, Saunders, 1999, 400-425:

190. MUSSELMAN, E.E., ROUSE, G.P., PARKER, A.J.
Permanent pacemaker implantation with transvenous electrode placement in a dog with complete atrioventricular heart block, congestive heart failure and Stokes-Adams syndrome.
J Small Anim Pract, 1976, **17**, 149–162

191. PETRIE, J.P.
Permanent Transvenous Cardiac Pacing
Clin Tech Small Anim Pract, **20**, 164-172

192. SISSON, D., THOMAS, W.P., WOODFIELD, J., et al.
Permanent Transvenous Pacemaker Implantation in Forty Dogs
J Vet Intern Med, 1991, **5**, 322-331

193. OYAMA, M.A., SISSON, D.D., LEHMKUHL, L.B.
Practices and outcome of artificial cardiac pacing in 154 dogs.
J Vet Intern Med, 2001, **15**, 229-239

194. WESS, G., THOMAS, W.P., BERGER, D.M., et al.
Applications, Complications, and Outcomes of Transvenous Pacemaker Implantation in 105 Dogs (1997–2002)
J Vet Intern Med, 2006, **20**, 877–884

195. HILL, R.C., BUCHANAN, J.W.
Infection and twiddler-syndrome in a dog with Addison's disease, complete heart block and wandering artificial pacemakers.
J Am Anim Hosp Assoc, 1990, **26**, p25,
196. PROSEK, R., SISSON, D.D., OYAMA, M.
Runaway Pacemaker in a Dog
J Vet Intern Med, 2004, **18**, 242–244
197. FURMAN, S., ESCHER, D.
Principles and Technique of Cardiac Pacing.
New York, NY: Harper & Row; 1970, 101–102
198. KIENLE, D., THOMAS, W.P., PION, P.D.
The Natural Clinical History of Canine Congenital Subaortic Stenosis
J Vet Intern Med, 1994, **8**, 423-431
199. MEURS, M.W., LEHMKUHL, L.B., BONAGURA, J.D.
Survival times in dogs with severe subvalvular aortic stenosis treated with balloon valvuloplasty or atenolol
J Am Vet Med Assoc, 2005, **227**, 3, 420-424
200. BROWN, W., THOMAS, W.
Balloon valvuloplasty of tricuspid stenosis in a Labrador Retriever.
J Vet Intern Med, 1995, **9**, 419–424
201. KUNZE, C.P. ABBOTT, J.A., HAMILTON, S.M., et al.
Balloon valvuloplasty for palliative treatment of tricuspid stenosis with right-to-left atrial-level shunting in a dog
J Am Vet Med Assoc, 2002, **220**, 4, 491-496
202. STAFFORD JOHNSON, M., MARTIN, M., DE GIOVANNI, J.V., et al.
Management of cor triatriatum dexter by balloon dilatation in three dogs
J Small Anim Pract, 2004, **45**, 16–20
203. MACLEAN, H.N., ABBOTT, J.A., PYLE, R.L.
Balloon dilation of double-chambered right ventricle in a cat.
J Vet Intern Med, 2002, **16**, 478–48
204. COBB, M.A., BOSWOOD, A., GRIFFIN, G.M., et al.
Percutaneous balloon pericardiotomy for the management of malignant pericardial effusion in two dogs.
J Small Anim Pract, 1996, **37**, 549–551
205. SIDLEY, J.A., ATKINS, C.E., KEENE, B.W., et al.
Percutaneous Balloon Pericardiotomy as a Treatment for Recurrent Pericardial Effusion in 6 Dogs
J Vet Intern Med, 2002, **16**, 541–546
206. PATTERSON, D.F.
Congenital defects of the cardiovascular system of dogs: Studies in comparative cardiology.
Adv Vet Sci Comp Med, 1976, **20**, 1-37.
207. PYLE, R.L., PATTERSON, D.F., CHACKO, S.
The genetics and pathology of discrete subaortic stenosis in the Newfoundland dog.
Am Heart J, 1976, **92**, 324-334
208. JONES, C.A.
Inheritable left ventricular outflow obstruction in the golden retriever.
Proc 7th Ann Vet Forum ACVIM 1989, 851-853
209. DE DELLIS, L.A., THOMAS, W.P., PION, P.
Balloon dilation of congenital subaortic stenosis in the dog.

J Vet Intern Med, 1993, **7**, 153–162

210. MUNA, W.F., FERRANS, V.J., PIERCE, J.E., et al.

Discrete subaortic stenosis in Newfoundland dogs: association of infective endocarditis.

Am J Cardiol, 1978, **41**, 746–754

211. LEVITT, L., FOWLER, J.D., SCHUH, J.C.

Aortic stenosis in the dog: A review of 12 cases.

J Am Anim Hosp Assoc, 1989, **25**, 357-362

212. MONNET, E., ORTON, E.C., GAYNOR, J.S., et al.

Open resection for subvalvular aortic stenosis in dogs.

J Am Vet Med Assoc, 1996, **209**, 1255–1261.

213. ORTON, E.C., HEMDON, G.D., GAYNOR, J.S., et al.

Influence of open surgical correction on intermediate-term outcome in dogs with subvalvular aortic stenosis: 44 cases (1991–1998).

J Am Vet Med Assoc, 2000, **216**, 364–366

214. SUAREZ DE LEZO, J., PAN, M., SANCHO, M., et al.

Percutaneous transluminal balloon dilatation for discrete subaortic stenosis.

Am J Cardiol, 1986, **58**, 6, 19-62

215. LEHMKUHL, L.B., BONAGURA, J.D., JONES, D.E., et al.

Comparison of catheterization and Doppler-derived pressure gradients in a canine model of subaortic stenosis.

J Am Soc Echocardiogr, 1995, **8**, 611–620

216. EYSTER, G.E., ANDERSON, L., EVANS, A.T., et al.

Ebstein's anomaly: a report of three cases in the dog.

J Am Vet Med Assoc, 1977, **170**, 709–713

217. BONAGURA, J.D., DARKE, P.G.

Congenital heart disease.

In: ETTINGER, S.J., FELDMAN, E.C.

Textbook of veterinary internal medicine.

Philadelphia : WB Saunders Co, 1995, 892–943.

218. ROBERTSON, S.A., EYSTER, G., PERRY, R., et al.

Surgical palliation of severe tricuspid valve stenosis in a dog by use of Fontan's procedure.

Vet Surg, 1999, **28**, 368–374.

219. ZAIBAG, M.A., RIBEIRO, P., KASAB, S.A.

Percutaneous balloon valvotomy in tricuspid stenosis.

Br Heart J, 1987, **57**, 51-53

220. GOLDENBERG, I.F., PEDERSEN, W., OLSON, J., et al.

Percutaneous double balloon valvuloplasty for severe tricuspid stenosis.

Am Heart J, 1989, **118**, 417-419

221. ROBALINO, B.B., WHITLOW, P.L., MARWICK, T.

Percutaneous balloon valvotomy for the treatment of isolated tricuspid stenosis.

Chest, 1991, **100**, 867-869

222. EYSTER, G.E., GABER, C.E., POBST, M.

Cardiac disorders.

In: SLATTER, D.

Textbook of small animal surgery.

Philadelphia: WB Saunders Co, 1993, 856–893

223. MULLINS, C.E., O'LAUGHLIN, M.P.

Therapeutic cardiac catheterization.

In: EMMANOUILIDES, G.C., RIEMENSCHNEIDER, T.A, ALLEN, H.D., et al.

Heart disease in infants, children, and adolescents.

Baltimore: The Williams & Wilkins Co, 1995, 919–927

224. WILLARD, M.D., EYSTER, G.E.

Double-chambered right ventricle in two dogs.

J Am Vet Med Assoc, 1981, **178**, 486–488

225. KOIE, H., KUROTOBI, E.N., SAKAI, T.

Double-chambered right ventricle in a dog.

J Vet Med Sci, 2000, **62**, 651–653

226. MARTIN, J.M., ORTON, E.C., BOON, J.A., et al.

Surgical correction of double-chambered right ventricle in dogs.

J Am Vet Med Assoc, 2002, **220**, 770–774

227. KOFFAS, H., LUIS FUENTES, V., BOSWOOD, A., et al.

Double Chambered Right Ventricle in 9 Cats

J Vet Intern Med, 2007, **21**, 7680

228. ALVA, C., ORTEGON, J., HERRERA, F., et al.

Types of obstructions in double-chambered right ventricle: Mid-term results,

Arch Med Res, 2002, **33**, 261–264

229. CABRERA, A., MARTINEZ, P., RUMOROSO, J.R., et al.

Double-chambered right ventricle.

Eur Heart J, 1995, **16**, 682–686

230. CHANDRASHEKHAR, Y.S., ANAND, I.S., WAHI, P.L.

Balloon dilation of double-chamber right ventricle.

Am Heart J, 1990, **120**, 1234– 1236

231. BRAYLEY, K.A., LUNNEY, J., ETTINGER, S.J.

Cor triatriatum dexter in a dog.

J Am Anim Hosp Assoc, 1994, **30**, 153-156

232. KOIE, H., SATO, T., NAKAGAWA, H., et al.

Cor triatriatum sinister in a cat.

J Small Anim Pract, 2000, **41**, 128-131

233. MITTEN, R.W., EDWARDS, G.A., RISHNIW, M.

Diagnosis and management of cor triatriatum dexter in a Pyrenean mountain dog and an Akita Inu.

Aust Vet J, 2001 **79**, 177-180

234. VAN DER LINDE-SIPMAN, J.S., STOKHOF, A.A.

Triple atria in a pup.

J Am Vet Med Assoc, 1974, **165**, 539-541

235. STERN, A., FALLON, R.K., ARONSON, E., et al.

Cor triatriatum dexter in a dog.

Compend Contin Educ Pract Vet, 1986, **8**, 401-411

236. JEVENS, D.J., JOHNSTON, S.A., JONES, C.A., et al.

Cor triatriatum dexter in two dogs.

J Am Anim Hosp Assoc, 1993, **29**, 289-293

237. TOBIAS, A.H., THOMAS, W.P., KITTLESON, M.D., et al.

Cor triatriatum dexter in two dogs.

J Am Vet Med Assoc, 1993, **202**, 285-290

238. FOSSUM, T.W., MILLER, M.W.
Cor triatriatum and caval anomalies.
Sem Vet Med and Surg, 1994, **9**, 177-184
239. KAUFMAN, A.C., SWALEC, K.M., MAHAFFEY, M.B.
Surgical correction of cor triatriatum dexter in a puppy.
J Am Anim Hosp Assoc, 1994, **30**, 157-161
240. ADIN, D.B., THOMAS, W.P.
Balloon dilation of cor triatriatum dexter in a dog.
J Vet Intern Med, 1999, **13**, 617-619
241. ATKINS, C., DEFRANCESCO, T.
Balloon dilation of cor triatriatum dexter in a dog.
J Vet Intern Med, 2000, **14**, 471-472
242. SZATMARI, V., SOTONYI, P., FENYVES, D., et al.
Doppler ultrasonographic detection of retrograde pulsatile flow in the caudal vena cava of a puppy with cor triatriatum dexter.
Veterinary Record, 2000, **147**, 68-72
243. LUCAS, R.V., KRABILL, K.A.
Anomalous venous connections, pulmonary and systemic.
In: ADAMS, F.H., EMMANOULIDES, G.C., RIEMENSCHNEIDER, T.A.
Moss' Heart Disease in Infants, Children and Adolescents.
Baltimore : Williams and Wilkins, 1989, 613-614
244. MILLER, M.W., BONAGURA, J.D., DIBARTOLA, S.P., et al.
Budd-Chiari-like syndrome in two dogs.
J Am Anim Hosp Assoc, 1989, **25**, 277-283
245. BERG, R.J.
Pericardial effusion in the dog: A review of 42 cases.
J Am Anim Hosp Assoc, 1984, **20**, 721-730
246. BOUVY, B.M., BJORLING, D.E.
Pericardial effusion in dogs and cats. Part I. Normal pericardium and causes and pathophysiology of pericardial effusion.
Compend Cont Educ Pract Vet, 1991, **13**, 417-422.
247. BOUVY, B.M., BJORLING, D.E.
Pericardial effusion in dogs and cats. Part II. Diagnostic approach and treatment.
Compend Cont Educ Pract Vet 1991, **13**, 633-641
248. LOMBARD, C.W.
Pericardial disease.
Vet Clin North Am Small Anim Pract, 1983, **13**, 337-353
249. JACKSON, J., RICHTER, K.P., LAUNER, D.P.
Thoracoscopic partial pericardiectomy in 13 dogs.
J Vet Intern Med, 1999, **13**, 529-533
250. ZISKIND, A.A., PEARCE, A.C., LEMMON, C.C., et al.
Percutaneous balloon pericardiotomy for the treatment of cardiac tamponade and large pericardial effusions: Description of technique and report of the first 50 cases.
J Am Coll Cardiol, 1993, **21**, 1-5
251. ZISKIND, A.A., RODRIGUEZ, S., LEMMON, C., et al.
Percutaneous balloon pericardiotomy for the treatment of effusive pericardial disease - 104 patient follow-up.

J Am Coll Cardiol, 1994, **24**, p274

252. THAMM, D.H.

Hepatobiliary tumors.

In: WITHROW, S.J., MACEWAN, E.G.

Small animal clinical oncology.

Philadelphia: WB Saunders Co, 2001, 327–334

253. SUN, F., WEISSE, C., CLIFFORD, C.A., et al.

Percutaneous arterial embolization and chemoembolization for treatment of benign and malignant tumors in three dogs and a goat.

J Am Vet Med Assoc, 2002, **221**, 1430–1436

254. DYET, J., ETTLES, D., NICHOLSON, A., et al.

Textbook of endovascular procedures.

Philadelphia: Churchill Livingstone, 2000, 357–367

255. WALLACE, S., KAN, Z., LI, C.

Hepatic chemoembolization: clinical and experimental correlation.

Acta Gastroenterol Belg, 2000, **63**, 169–173

256. SICHLAU, M.J.

Regional therapy for hepatic malignancies.

Appl Radiol Suppl, 1999, **28**, 3–10

257. GOODWIN, S.C., MCLUCAS, B., LEE, M., et al.

Uterine artery embolization for the treatment of uterine leiomyomata midterm results.

J Vasc Interv Radiol, 1999, **10**, 1159–1165

258. SRIVASTAYA, D.N., GANDHI, D., SEITH, A., et al.

Transcatheter arterial embolization in the treatment of symptomatic cavernous hemangiomas of the liver: a prospective study.

Abdom Imaging, 2001, **26**, 510–514

259. GIAVROGLOU, C., ECONOMOU, H., IOANNIDIS, I.

Arterial embolisation of giant hepatic hemangiomas.

Cardiovasc Intervent Radiol, 2003, **26**, 92–96

260. BOWERS, T.A., MURRAY, J.A., CHARANGAVEJ, C., et al.

Bone metastases from renal carcinoma. The preoperative use of transcatheter arterial occlusion.

J Bone Joint Surg (Am), 1982, **64**, 749–754

261. SUN, S., LANG, E.V.

Bone metastases from renal cell carcinoma: preoperative embolization.

J Vasc Interv Radiol, 1998, **9**, 263–269

262. BARTON, P.P., WANECK, R.E., KARNEL, F.J., et al.

Embolization of bone metastases.

J Vasc Interv Radiol, 1996, **7**, 81–88

263. SUN, F., HERNANDEZ, J., EZQUERRA, J., et al.

Angiographic Study and Therapeutic Embolization of Soft-Tissue Fibrosarcoma in a Dog: Case Report and Literature

J Am Anim Hosp Assoc, 2002, **38**, 452–457

264. NAGATA, Y., FUJIWARA, K., OKAJIMA, K., et al.

Transcatheter arterial embolization for malignant osseous and soft-tissue sarcomas. I. A rabbit experimental model.

Cardiovasc Intervent Radiol, 1998, **21**, 205–207

265. CHANOIT, G., KYLES, A.E., WEISSE, C., et al.
Surgical and Interventional Radiographic Treatment of Dogs with Hepatic Arteriovenous Fistulae
Vet Surg, 2007, **36**, 199–209
266. HOSGOOD, G.
Arteriovenous fistulas: pathophysiology, diagnosis, and treatment.
Compend Contin Educ Pract Vet, 1989, **11**, 625–637
267. MAHONY, O.
Bleeding disorders: epistaxis and hemoptysis.
In: ETTINGER, S.J., FELDMAN, E.C.
Textbook of veterinary internal medicine.
Philadelphia: WB Saunders Co, 2000, 213–218
268. WEISSE, C., NICHOLSON, M.E., ROLLINGS, C., et al.
Use of percutaneous arterial embolization for treatment of intractable epistaxis in three dogs
J Am Vet Med Assoc, 2004, **224**, 8, 1307-1311
269. DHUPA, N., LITTMAN, M.P.
Epistaxis.
Compend Contin Educ Pract Vet, 1992, **14**, 1033–1042
270. BIS CLENDENIN, M.A., CONRAD, M.C.
Collateral vessel development after chronic bilateral common carotid artery occlusion in the dog.
Am J Vet Res, 1979, **40**, 1244–1248
271. VITEK, J.
Idiopathic intractable epistaxis: endovascular therapy.
Radiology, 1991, **181**, 113–116
272. ADKINS, E.A., WARD, D.A., DANIEL, G.B., et al.
Coil embolization of a congenital orbital varix in a dog,
J Am Vet Med Assoc, 2005, **227**, 12, 1952-1954
273. SLATTER, D.H., ABDELBAKI, Y.
Lateral orbitotomy by zygomatic arch resection in the dog.
J Am Vet Med Assoc, 1979, **175**, 1179–1182
274. TAKECHI, A., UOZUMI, T., KIYA, K., et al.
Embolization of orbital varix.
Neuroradiology, 1994, **36**, 487–489.
275. WEILL, A., COGNARD, C., CASTAINGS, L., et al.
Embolization of an orbital varix after surgical exposure.
Am J Neuroradiol, 1998, **19**, 921–923
276. SCHOEMAN, J.P.
Feline distal aortic thromboembolism: a review of 44 cases (1990–1998).
J Fel Med Surg, 1999, **1**, 221–231
277. LASTE, N.J., HARPSTER, N.K.
A retrospective study of 100 cases of feline distal aortic thromboembolism: 1977–1993.
J Am Anim Hosp Assoc, 1995, **31**, 492–500
278. MOORE, K.E., MORRIS, N., DHUPA, N., et al.
Retrospective study of streptokinase administration in 46 cats with arterial thromboembolism.
J Vet Emerg Crit Care, 2000, **10**, 4, 245–257
279. SMITH, S.A., TOBIAS, A.H., JACOB, K.A., et al.

Arterial thromboembolism in cats: Acute crisis in 127 cases (1992–2001) and longterm management with low-dose aspirin in 24 cases.

J Vet Intern Med, 2003, **17**, 73–83.

280. RAMSEY, C.C., RIEPE, R.D., MACINTIRE, D.K., et al.

Streptokinase a practical clot buster?

Proc 5th An Inter Vet Emer Crit Care Symp 1996, 225–228.

281. KITTLESON, M., KIENLE, R.D.,

Thromboembolic disease,

In: KITTELSON, M.D., KIENLE, R.D.

Small Animal Cardiovascular Medicine.

St Louis, MO: Mosby; 1998, 540-551

282. PION, P.D.

Feline aortic thromboemboli and the potential utility of thrombolytic therapy with tissue plasminogen activator.

Vet Clin North Am Small Anim Pract, 1988, **18**, 1, 79–86

283. REIMER, S.B., KITTLESON, M.D., KYLES, A.E.

Use of Rheolytic Thrombectomy in the Treatment of Feline Distal Aortic Thromboembolism

J Vet Intern Med, 2006, **20**, 290–296

284. MURPHY, F.B., STEINBERG, H.V., SHIRES, G.T., et al.

The Budd-Chiari syndrome: Review.

Am J Rad, 1986, **147**, 9-15

285. MACINTIRE, D.K., HENDERSON, R.H., BANFIELD, C., et al.

Budd-Chiari syndrome in a kitten, caused by membranous obstruction of the caudal vena cava.

J Am Anim Hosp Assoc, 1995, **31**, 484-490

286. EGUCHI, S., TAKECHI, Y., ASANO, K.

Successful balloon membranotomy for obstruction of the inferior vena cava.

Surgery, 1974, **76**, 837-840

287. LOPEZ, R.R.Jr., BENNER, K.G., HALL, L., et al.

Expandable venous stents for treatment of the Budd-Chiari syndrome.

Gastroenterology, 1991, **100**, 1435-1441

288. YANG, X., CHENG, T.O., CHEN, C.

Successful treatment by percutaneous balloon angioplasty of Budd-Chiari syndrome caused by membranous obstruction of the inferior vena cava: 8 year follow-up study.

J Am Coll Cardiol, 1996, **28**, 1720-1724

289. XU, K., HE, F., ZHANG, H., et al.

Budd-Chiari syndrome caused by obstruction of the hepatic inferior vena cava: Immediate and 2-year treatment results of transluminal angioplasty and metallic stent placement.

Cardiovasc Intervent Radiol, 1996, **19**, 32-36

290. YEDLICKA, J.W., CARLSON, J.E., HUNTER, D.W.

Nitinol gooseneck snare for removal of foreign bodies: experimental study and clinical evaluation.

Radiology, 1991, **178**, 691-693

291. FOX, P.R., SOS, T.A., BOND, B.R.

Nonsurgical removal of a catheter embolus from the heart of a dog.

J Am Vet Med Assoc, 1985, **187**, 275-276

292. HOSKINSON, J.J., WOOTEN, P., EVANS, R.

Nonsurgical removal of a catheter embolus from the heart of a foal.

J Am Vet Med Assoc, 1991, **199**, 233-235

293. TAYLOR, A., ROBERTSON, I.R.

Case report: percutaneous retrieval of a misplaced embolization coil.

Clin Radiol, 1993, **48**, 143-144

294. NAKANISHI, T.

Balloon dilation and stent implantation for vascular stenosis.

Pediatrics Int, 2001, **43**, 548-552

295. SUN, F., USON, J., CRISOSTOMO, V., et al.

Interventional cardiovascular techniques in small animal practice- diagnostic angiography and ballon valvuloplasty.

J Am Vet Med Assoc, 2005, **227**, 3, 394-401

296. SOCIETE DE RADIOLOGIE INTERVENTIONNELLE (Page consultée le 15 Mai 2008). Site de la société de radiologie interventionnelle, [en ligne].

Adresse URL : <http://www.sirweb.org/aboutUs/historyIR.shtml>

Toulouse, 2008

NOM : LIEBEL

Prénom : François-Xavier

TITRE : Applications cardiovasculaires de la radiologie interventionnelle chez les carnivores domestiques

RESUME : Dans sa forme la plus pure, la radiologie interventionnelle désigne l'utilisation de l'imagerie radiologique afin de guider le chirurgien dans la réalisation d'un nombre varié d'interventions mini-invasives, au travers de l'utilisation d'un équipement spécialisé. Les techniques de radiologie interventionnelle peuvent être plus efficaces, plus sûres, moins douloureuses et associées à un temps de convalescence plus court que pour les techniques de chirurgie conventionnelle.

La première technique a été décrite en 1953 lors d'une procédure diagnostique. Dix ans plus tard, la première procédure interventionnelle était décrite. Depuis la radiologie interventionnelle a été utilisée dans un grand nombre de procédures. Certaines ont été transposées en médecine vétérinaire. Chaque année de nouvelles techniques sont développées, offrant au vétérinaire un large choix de techniques, notamment dans le domaine de la médecine cardio-vasculaire des carnivores domestiques.

MOTS-CLES : Radiologie interventionnelle ; Embolisation thérapeutique ; Stent ; Cathéterisme ; Angioplastie

ENGLISH TITLE : Cardiovascular applications of interventional radiology in small animal practice

ABSTRACT : Interventional radiology in its purest form is the use of imaging techniques to guide surgeons in the minimally invasive treatment of a large range of disease conditions, through the use of specially designed equipment. Interventional radiology techniques can be more effective, non-invasive, safer, less painful and with a shorter recovery times than more traditional invasive surgical techniques.

The first technique was described in 1953 by Seldinger for a diagnostic procedure. Ten years later the first interventional procedure was described. Then interventional radiology has been used in a lot of procedures and some of them have been exported to veterinary practice. Each year, new techniques are developed, offering the veterinary surgeon a wide range of techniques, particularly in the field of cardiovascular medicine in small animal practice.

KEYWORDS : Radiology, interventional; Embolization, therapeutic ; Stents ; Catheterization ; Angioplasty