



Open Archive TOULOUSE Archive Ouverte (OATAO)

OATAO is an open access repository that collects the work of Toulouse researchers and makes it freely available over the web where possible.

This is an author-deposited version published in : [http://oatao.univ-toulouse.fr/Eprints ID](http://oatao.univ-toulouse.fr/Eprints_ID) : 6265

To cite this version :

Depas, Céline. *Le squelette et sa pathologie chez les reptiles*.
Thèse d'exercice, Médecine vétérinaire, Ecole Nationale
Vétérinaire de Toulouse - ENVT, 2012, 218 p.

Any correspondance concerning this service should be sent to the repository administrator: staff-oatao@inp-toulouse.fr.

LE SQUELETTE ET SA PATHOLOGIE CHEZ LES REPTILES

THESE
pour obtenir le grade de
DOCTEUR VÉTÉRINAIRE

DIPLOME D'ÉTAT

*présentée et soutenue publiquement
devant l'Université Paul-Sabatier de Toulouse*

par

DEPAS Céline

Née, le 20 février 1987 à BORDEAUX (33)

Directeur de thèse : M. Jacques DUCOS DE LAHITTE

JURY

PRESIDENT :

M. Gérard CAMPISTRON

Professeur à l'Université Paul-Sabatier de TOULOUSE

ASSESEURS :

M. Jacques DUCOS DE LAHITTE

Professeur à l'École Nationale Vétérinaire de TOULOUSE

M. Jean-Yves JOUGLAR

Professeur à l'École Nationale Vétérinaire de TOULOUSE

**Ministère de l'Agriculture et de la Pêche
ÉCOLE NATIONALE VÉTÉRINAIRE DE TOULOUSE**

Directeur : M. A. MILON

Directeurs honoraires : M. G. VAN HAVERBEKE.
M. P. DESNOYERS

Professeurs honoraires :

M. L. FALIU	M. J. CHANTAL	M. BODIN ROZAT DE MENDRES NEGRE
M. C. LABIE	M. JF. GUELF	M. DORCHIES
M. C. PAVAU	M. EECKHOUTTE	
M. F. LESCURE	M. D.GRIESS	
M. A. RICO	M. CABANIE	
M. A. CAZIEUX	M. DARRE	
Mme V. BURGAT	M. HENROTEAUX	

PROFESSEURS CLASSE EXCEPTIONNELLE

M. **AUTEFAGE André**, *Pathologie chirurgicale*
M. **BRAUN Jean-Pierre**, *Physique et Chimie biologiques et médicales*
M. **CORPET Denis**, *Science de l'Aliment et Technologies dans les Industries agro-alimentaires*
M. **ENJALBERT Francis**, *Alimentation*
M. **EUZEBY Jean**, *Pathologie générale, Microbiologie, Immunologie*
M. **FRANC Michel**, *Parasitologie et Maladies parasitaires*
M. **MARTINEAU Guy**, *Pathologie médicale du Bétail et des Animaux de Basse-cour*
M. **PETIT Claude**, *Pharmacie et Toxicologie*
M. **REGNIER Alain**, *Physiopathologie oculaire*
M. **SAUTET Jean**, *Anatomie*
M. **TOUTAIN Pierre-Louis**, *Physiologie et Thérapeutique*

PROFESSEURS 1° CLASSE

M. **BERTHELOT Xavier**, *Pathologie de la Reproduction*
Mme **CLAUW Martine**, *Pharmacie-Toxicologie*
M. **CONCORDET Didier**, *Mathématiques, Statistiques, Modélisation*
M. **DELVERDIER Maxence**, *Anatomie Pathologique*
M. **SCHELCHER François**, *Pathologie médicale du Bétail et des Animaux de Basse-cour*

PROFESSEURS 2° CLASSE

Mme **BENARD Geneviève**, *Hygiène et Industrie des Denrées alimentaires d'Origine animale*
M. **BOUSQUET-MELOU Alain**, *Physiologie et Thérapeutique*
Mme **CHASTANT-MAILLARD Sylvie**, *Pathologie de la Reproduction*
M. **DUCOS Alain**, *Zootéchnie*
M. **DUCOS DE LAHITTE Jacques**, *Parasitologie et Maladies parasitaires*
M. **FOUCRAS Gilles**, *Pathologie des ruminants*
Mme **GAYRARD-TROY Véronique**, *Physiologie de la Reproduction, Endocrinologie*
M. **GUERRE Philippe**, *Pharmacie et Toxicologie*
Mme **HAGEN-PICARD Nicole**, *Pathologie de la Reproduction*
M. **JACQUIET Philippe**, *Parasitologie et Maladies Parasitaires*
M. **LEFEBVRE Hervé**, *Physiologie et Thérapeutique*

- M. **LIGNEREUX Yves**, *Anatomie*
- M. **PICAVET Dominique**, *Pathologie infectieuse*
- M. **SANS Pierre**, *Productions animales*
- Mme **TRUMEL Catherine**, *Pathologie médicale des Equidés et Carnivores*

PROFESSEURS CERTIFIES DE L'ENSEIGNEMENT AGRICOLE

- Mme **MICHAUD Françoise**, *Professeur d'Anglais*
- M **SEVERAC Benoît**, *Professeur d'Anglais*

MAITRES DE CONFERENCES HORS CLASSE

- M. **BAILLY Jean-Denis**, *Hygiène et Industrie des Denrées alimentaires d'Origine animale*
- M. **BERGONIER Dominique**, *Pathologie de la Reproduction*
- Mlle **BOULLIER Séverine**, *Immunologie générale et médicale*
- Mme **BOURGES-ABELLA Nathalie**, *Histologie, Anatomie pathologique*
- M. **BRUGERE Hubert**, *Hygiène et Industrie des Denrées alimentaires d'Origine animale*
- Mlle **DIQUELOU Armelle**, *Pathologie médicale des Equidés et des Carnivores*
- M. **JOUGLAR Jean-Yves**, *Pathologie médicale du Bétail et des Animaux de Basse-cour*
- M **MEYER Gilles**, *Pathologie des ruminants.*
- Mme **LETRON-RAYMOND Isabelle**, *Anatomie pathologique*

MAITRES DE CONFERENCES (classe normale)

- M. **ASIMUS Erik**, *Pathologie chirurgicale*
- Mme **BENNIS-BRET Lydie**, *Physique et Chimie biologiques et médicales*
- M. **BERTAGNOLI Stéphane**, *Pathologie infectieuse*
- Mlle **BIBBAL Delphine**, *Hygiène et Industrie des Denrées alimentaires d'Origine animale*
- Mme **BOUCLAINVILLE-CAMUS Christelle**, *Biologie cellulaire et moléculaire*
- Mlle **CADIERGUES Marie-Christine**, *Dermatologie*
- M. **CONCHOU Fabrice**, *Imagerie médicale*
- M. **CORBIERE Fabien**, *Pathologie des ruminants*
- M. **CUEVAS RAMOS Gabriel**, *Chirurgie Equine*
- M. **DOSSIN Olivier**, *Pathologie médicale des Equidés et des Carnivores*
- Mlle **FERRAN Aude**, *Physiologie*
- M. **GUERIN Jean-Luc**, *Elevage et Santé avicoles et cunicoles*
- M. **JAEG Jean-Philippe**, *Pharmacie et Toxicologie*
- Mlle **LACROUX Caroline**, *Anatomie Pathologique des animaux de rente*
- M. **LIENARD Emmanuel**, *Parasitologie et maladies parasitaires*
- M. **LYAZRHI Faouzi**, *Statistiques biologiques et Mathématiques*
- M. **MAILLARD Renaud**, *Pathologie des Ruminants*
- M. **MATHON Didier**, *Pathologie chirurgicale*
- Mme **MEYNAUD-COLLARD Patricia**, *Pathologie Chirurgicale*
- M. **MOGICATO Giovanni**, *Anatomie, Imagerie médicale*
- M. **NOUVEL Laurent**, *Pathologie de la reproduction*
- Mlle **PALIERNE Sophie**, *Chirurgie des animaux de compagnie*
- Mme **PRIYMENKO Nathalie**, *Alimentation*
- Mme **TROEGELER-MEYNADIER Annabelle**, *Alimentation*
- M. **VOLMER Romain**, *Microbiologie et Infectiologie (disponibilité à cpt du 01/09/10)*
- M. **VERWAERDE Patrick**, *Anesthésie, Réanimation*

MAITRES DE CONFERENCES et AGENTS CONTRACTUELS

- M. **BOURRET Vincent**, *Microbiologie et infectiologie*
- M. **DASTE Thomas**, *Urgences-soins intensifs*

ASSISTANTS D'ENSEIGNEMENT ET DE RECHERCHE CONTRACTUELS

- Mlle **DEVIERS Alexandra**, *Anatomie-Imagerie*
- M. **DOUET Jean-Yves**, *Ophthalmologie*
- Mlle **LAVOUE Rachel**, *Médecine Interne*
- Mlle **PASTOR Mélanie**, *Médecine Interne*
- M. **RABOISSON Didier**, *Productions animales*
- Mlle **TREVENNEC Karen**, *Epidémiologie, gestion de la santé des élevages avicoles et porcins*
- M **VERSET Michaël**, *Chirurgie des animaux de compagnie*

REMERCIEMENTS

A Monsieur le Professeur Gérard CAMPISTRON,

Professeur des Universités,

Praticien Hospitalier,

Physiologie – Hématologie

Qui m'a fait l'honneur d'accepter la présidence de mon jury de thèse.

Hommages respectueux.

A Monsieur le Professeur Jacques DUCOS DE LAHITTE,

Professeur de l'École Nationale Vétérinaire de Toulouse,

Parasitologie et Maladies parasitaires,

Qui m'a fait l'honneur de diriger ma thèse et m'a permis de réaliser ce travail.

Toute ma gratitude et sincères remerciements.

A Monsieur le Docteur Jean-Yves JOUGLAR,

Maître de conférences à l'École Nationale Vétérinaire de Toulouse,

Pathologie médicale du Bétail et des Animaux de basse-cour,

Qui a aimablement accepté de participer à mon jury de thèse.

Sincère reconnaissance.

À mes parents,

Pour m'avoir soutenu tout au long de ces années, même dans mes choix parfois peu orthodoxes, pour avoir répondu avec patience à tous mes appels, pour vous occuper si bien de Chips alias "moustache" jusqu'à lui laisser les rosiers du jardin, et pour m'avoir permis de réaliser ces voyages inoubliables aux quatre coins du monde. Merci pour tout! Je vous aime

À Nicolas,

Pour m'avoir permis de relativiser mon nombre d'année d'étude, tu vas me battre à plate couture! Je te souhaite de tout cœur d'avoir ce que tu veux l'an prochain. Dire qu'un jour tu seras Docteur toi aussi... Je te revois encore loucher sur mes exos de maths du lycée et dire que ce n'était pas dur! Je t'aime Frérot, t'es le meilleur!

À Etienne,

Pour m'avoir incitée à entrer dans le monde de la terrario et m'avoir fait découvrir celui de l'herpéto. Parce que tu es la seule personne que je connaisse à courir VERS une vipère. Pour m'aimer tel que je suis, avec ma blonditude (je ne suis pas rousse !), mon lapin psychopathe et ma futur année loin, très loin dans le nord. Même si ce n'est pas pour demain, j'espère qu'un jour tu auras des singes et des varans dans ton jardin! Merci pour ton amour et ton soutien depuis toutes ces années. Je t'aime.

Aux autres membres de ma famille et en particulier à mes grands-mères, Maminou et Mamie, pour votre affection, votre soutien et votre intérêt dans mes études et mon travail.

À mes amies d'enfance qui me permettent de garder un pied hors de la sphère véto :

Morgane, pour nos délires passés et notre amitié qui dure malgré le temps et la distance.

Inès, finalement, je suis sûre que c'est toi qui croisera Carter et Clooney dans les couloirs!

À Francois, pour m'avoir supportée depuis la prépa, les colles, les TIPE et nos lentilles en apesanteur ! Je suis heureuse de voir notre amitié aussi constante après toutes ces années.

À Maëlle, pour être ... comme moi! Pour les magnifiques weekends et randos qu'on a pu faire ensemble, même si on a pu parfois se perdre ou mourir de soif! Il me tarde la prochaine balade !

Aux filles véto, et à ce super groupe qu'on a formé depuis toutes ces années !

Laura, pour tout ce qu'on a vécu ensemble, des TD d'anglais de première année aux bébés lions et aux 'cheetahs' de l'été passé. Déjà 5 ans qu'on se connaît ! T'es bien la plus futée d'entre nous, pour avoir compris comment faire véto sans les gardes !

Popo, pour ne pas m'avoir reniée malgré mon statut de doriphore bordelais. J'assume, chez nous on met les spatules de ski vers l'avant ! Merci pour ta roussitude et ta zénitude !

Marie, pour ta bonne humeur et ton dynamisme, pour m'avoir fait découvrir le Jurançon ! Et tu as encore aujourd'hui mon entière admiration pour ce tir en plein dans le mille depuis l'hélico en Afrique. C'était magique !

Charlotte, pour m'avoir aidée à surmonter les moments difficiles (ça fait longtemps maintenant mais je ne l'oublie pas), et pour m'avoir supportée en Afrique et au Québec. Les recherches d'originaux et d'ours sur la pointe des pieds, les baleines sous le bateau, les couchers de soleil..., ça en fait des souvenirs ! Il me tarde déjà Avril prochain!

Magali, pour m'avoir appris à lire sur les lèvres, pour m'avoir fait me dépasser en clinique afin d'arriver au dixième de ton efficacité, pour tes talents de cuisinières et tes gâteaux ! Je suis bien contente d'avoir été avec toi cette année!

Audrey, pour me faire déculpabiliser d'arriver en retard, je peux compter sur toi pour arriver après moi ! Tu me fais rêver avec tes baleines et ton zoo, j'espère que tu trouveras le boulot de vie, tu le mérites.

Sandrine, pour m'avoir montré que les contes de fée existent toujours ! J'ai trop hâte d'être au mariage, à quand le bébé !

Vanessa, pour être toujours partante pour aller au VB avec moi en sortant des cliniques... même quand on sort tôt ! Je te souhaite de trouver un chouette boulot pour l'an prochain !

Hélène, pour m'avoir appris que Wolverine était un glouton. T'imagines même pas le nombre de fois où j'ai réussi à caser le carcajou dans la conversation ces derniers mois ! Profite à fond de cette année québécoise !

À tous les autres véto : Edith, Tanguy, Rémi, Ambre pour tes gavés bordelais, et nos poulots pour avoir été des supers poulots !

À tous ceux que j'ai oubliés, je pense quand même à vous !

TABLE DES MATIÈRES

TABLE DES MATIÈRES	9
GLOSSAIRE.....	14
TABLE DES ILLUSTRATIONS	15
INTRODUCTION.....	19

PREMIÈRE PARTIE

Le squelette des reptiles : Classification, physiologie et anatomie	21
I. Le groupe des reptiles.....	23
A. Définition	23
B. Origine.....	23
C. Évolution et classification actuelle.....	24
1. Apparition de plusieurs sous-classes.....	24
2. Sous-classe des diapsides	25
3. Classification actuelle.....	27
II. L'os : anatomie et physiologie	28
A. Anatomie osseuse	28
1. Structure osseuse	28
2. Mécanisme d'ossification.....	29
B. Physiologie du squelette.....	30
1. Le calcium et le phosphore dans l'organisme	30
2. Régulation du métabolisme phosphocalcique.	31
III. Anatomie des reptiles	35
A. Squelette céphalique.....	35
1. Le crâne	35
2. Les dents.....	40
3. L'os hyoïde.....	43

B.	Squelette axial et appendiculaire	44
1.	Colonne vertébrale, côtes et sternum	44
2.	Squelette zonaire et appendiculaire	49
C.	Plaques osseuses cutanées chez les reptiles	52
1.	La carapace des chéloniens	52
2.	Les ostéodermes des crocodiliens	53

DEUXIÈME PARTIE

Conduite à tenir lors d'une suspicion d'affection squelettique :

	Consultation, prise en charge et outils diagnostics.....	55
I.	Recueil des commémoratifs et de l'anamnèse	57
II.	La contention des reptiles.....	59
A.	Sauriens	59
B.	Chéloniens.....	60
C.	Ophidiens	61
III.	Examen clinique.....	62
A.	Inspection à distance	62
B.	Inspection rapprochée.....	63
1.	Examen de la tête et de la cavité buccale	63
2.	Examen de la peau.....	64
3.	Examen de la carapace	64
4.	Examen musculo-squelettique.....	64
5.	Examen neurologique.....	65
6.	Examen de la cavité cœlomique.....	66
7.	Auscultation cardiaque et respiratoire	66
IV.	Prise en charge de l'animal	67
A.	Analgésie.....	67
B.	Antibiothérapie.....	68
C.	Fluidothérapie.....	68
D.	Tranquillisation et anesthésie	69
E.	Voies d'administration	70
F.	Température de maintenance lors d'hospitalisation.....	72
V.	Diagnostic différentiel.....	73

VI. Examens complémentaires	74
A. Imagerie médicale	74
1. Radiographie	74
2. Tomodensitométrie.....	78
B. Analyses hématologiques et biochimiques.....	79
1. Prélèvements sanguins	79
2. Examen hématologique	80
3. Examens biochimiques.....	82
C. Biopsie osseuse	85
D. Ponctions articulaires et biopsies synoviales.....	86

TROISIÈME PARTIE

Études des principales affections du squelette chez les reptiles

I. Maladies métaboliques osseuses et articulaires.....	89
A. Hyperparathyroïdisme secondaire d'origine nutritionnelle.....	89
1. Espèces concernées	89
2. Étiologie	90
3. Pathogénie	90
4. Symptômes	92
5. Diagnostic.....	94
6. Diagnostic différentiel.....	96
7. Pronostic	97
8. Traitement	98
9. Prévention.....	101
B. Autres maladies osseuses d'origine métabolique.....	113
1. Hyperparathyroïdisme secondaire à une insuffisance rénale	113
2. Hypervitaminose D	118
3. Hypervitaminose A	120
4. Rachitisme et ostéomalacie	121
5. Ostéoporose	123
6. Ostéopathie hypertrophique	125
7. Ostéopétrose	126
8. Ostéite vertébrale déformante	127
9. Bilan des lésions des affections osseuses métaboliques.....	130

C.	Maladies articulaires d'origine métabolique	131
1.	Goutte articulaire	131
2.	Pseudo-goutte	138
II.	Traumatologie des reptiles	141
A.	Prise en charge de l'animal traumatisé	141
1.	Prise en charge globale	141
2.	Premiers soins locaux	142
3.	Préparation du patient pour la chirurgie	145
B.	Fractures	145
1.	Fractures du squelette appendiculaire	146
2.	Fractures du squelette axial	157
3.	Fractures du crâne ou de la mandibule	157
4.	Fractures de la carapace	159
5.	Considérations post opératoires	168
C.	Amputation	170
D.	Luxations et chirurgie articulaire	173
III.	Autres affections osseuses et articulaires	175
A.	Infections osseuses et articulaires	175
1.	Ostéomyélite	175
2.	Arthrite septique	182
B.	Néoplasies	184
1.	Épidémiologie et étiologie	184
2.	Diagnostic	185
3.	Nature de la tumeur	185
4.	Pronostic	186
5.	Traitement	186
C.	Anomalies congénitales	187
1.	Malformations du rachis	187
2.	Malformation de la tête	188
3.	Malformations des extrémités	188
4.	Monstres doubles	189

D. Arthropathie dégénérative	190
1. Définition et épidémiologie.....	190
2. Pathogénie	190
3. Clinique	190
4. Radiographie	191
5. Pronostic et traitement.....	191
E. Ostéopathie vertébrale proliférative	192
1. Définition et épidémiologie.....	192
2. Étiologie	192
3. Pathogénie	193
4. Signes cliniques.....	193
5. Diagnostic.....	194
6. Pronostic et traitement.....	195
 CONCLUSION	 197
BIBLIOGRAPHIE	199
ANNEXES	211

GLOSSAIRE

Liste des abréviations

Ca : Calcium

Ex : Exemple

IM : Intramusculaire

IV : Intraveineuse

kV : Kilovolts

mAs milliampères

MS : matière sèche

NAC : nouveaux animaux de compagnie

Nm : nanomètres

P : Phosphore

PO : *Per os*

SC : Sous cutané

UI : Unité internationale

UV : Ultra-violet

μ W : microwatts

Licences Creative Commons

CC BY: Licence Creative Commons “Paternité”

CC BY ND: Licence Creative Commons “Paternité + Pas de Modification”

CC BY NC: Licence Creative Commons “Paternité + Pas d’Utilisation Commerciale”

CC BY NC ND: Licence Creative Commons “ Paternité + Pas d’Utilisation Commerciale +
Pas de Modification”

CC BY SA: Licence Creative Commons “ Paternité + Partage à l’Identique ”

CC BY NC SA: Licence Creative Commons “ Paternité + Pas d’Utilisation Commerciale +
Partage à l’Identique ”

TABLE DES ILLUSTRATIONS

Figures

Figure 1 : Squelette de <i>Hylonomus lyelli</i>	23
Figure 2: Comparaison des crânes d'anapside, de synapside et de diapsides	24
Figure 3: Régulation du métabolisme phosphocalcique.	34
Figure 4: Schémas simplifiés de crâne de lézard et de serpent aglyphe.....	36
Figure 5: Schéma de crâne de squamate	37
Figure 6: Mâchoires d'un alligator d'Amérique (<i>Alligator mississippiensis</i>), d'un crocodile du Nil (<i>Crocodylus niloticus</i>), et d'un gavial du Gange (<i>Gavialis gangeticus</i>).....	38
Figure 7: Squelette de la tête d'une couleuvre à collier (<i>Natrix natrix</i>).....	39
Figure 8: Les 3 types d'implantation de dents présents chez les reptiles	40
Figure 9: Dentitions des ophidiens	42
Figure 10: Schéma d'une vertèbre type.....	44
Figure 11: Squelette de crocodile	51
Figure 12: Répartition des ostéodermes sur une carapace de tortue d'Hermann (<i>Testudo hermanni</i>)	53
Figure 13: Pathogénie de l'hyperparathyroïdisme secondaire d'origine nutritionnelle.	91
Figure 14: Pathogénie de l'hyperparathyroïdisme secondaire à une insuffisance rénale	114
Figure 15: La dégradation des bases puriques chez les animaux	131
Figure 16: Pose d'une attelle tubulaire chez un iguane vert (<i>Iguana iguana</i>)	148
Figure 17: Technique d'immobilisation d'un membre pelvien le long de la queue chez un iguane vert (<i>Iguana iguana</i>).....	149
Figure 18 : Immobilisation d'un doigt par un pansement en boule	150

Tableaux

Tableau 1: Rapport vertèbres pré-caudales/caudales pour quelques familles de serpents	47
Tableau 2: Exemples de questions à poser pour le recueil de l'anamnèse et des commémoratifs.....	58
Tableau 3: Molécules analgésiques et leurs posologies chez les reptiles.....	67
Tableau 4: Exemple d'agents anesthésiques et leurs posologies chez les reptiles.....	70
Tableau 5: Exemples de constantes radiographiques chez les reptiles	75
Tableau 6: Principaux symptômes de l'hyperparathyroïdisme secondaire d'origine nutritionnelle	93
Tableau 7: Bilan récapitulatif des apports recommandés en UV-B chez les reptiles.....	104
Tableau 8 : Besoins en calcium, phosphore et vitamine D3 chez les reptiles.....	105
Tableau 9: Classement non exhaustif des reptiles en fonction de leur régime alimentaire....	106
Tableau 10: Quantités de calcium et phosphore présentes dans les proies invertébrées commercialisées	107
Tableau 11: Liste de quelques aliments fréquemment donnés aux reptiles herbivores, avec leurs quantités de calcium, phosphore et leur rapport phosphocalcique	108
Tableau 12: Suppléments calciques commercialisés.....	110
Tableau 13: Bilan sur l'altération du tissu osseux en fonction des différentes maladies osseuses métaboliques.....	130
Tableau 14: Méthodes de fixation recommandées, en fonction de la localisation, sur une fracture d'os sain de reptile	146
Tableau 15: Posologies des principaux antibiotiques adaptés lors de traitement systémique d'une ostéomyélite chez les reptiles.....	181
Tableau 16: Posologies du kétoconazole et de l'itraconazole lors de traitement systémique de mycose chez les reptiles.	182
Tableau 17: Liste non exhaustive de signes cliniques présentés par des individus atteints d'ostéopathie vertébrale proliférative.....	193
Tableau 18: Résultats bactériologiques et histologiques après biopsie osseuse sur des reptiles atteints d'ostéopathie vertébrale proliférative.	195

Photos

Photo 1: <i>Sphenodon punctatus</i>	26
Photo 2 : <i>Pelusios sp.</i> , tortue de type pleurodire	46
Photo 3 : <i>Geochelone sulcata</i> , tortue de type cryptodire	46
Photo 4: Squelette de serpent	48
Photo 5: Ceintures scapulaire et pelvienne chez les chéloniens.....	50
Photo 6: Contention d'un iguane vert (<i>Iguana iguana</i>)	59
Photo 7 : <i>Apalone sp.</i>	60
Photo 8: <i>Pantherophis guttatus</i> juvénile glissant entre les doigts du manipulateur.....	61
Photo 9: Contention d'un serpent venimeux (<i>Dispholidus typus</i>) à l'aide d'une pince.....	61
Photos 10 et 11 : Déformation de la carapace chez une tortue terrestre.	64
Photo 12: Déformation vertébrale (cyphose) chez un python tapis juvénile	65
Photo 13: Auscultation cardiaque amplifiée à l'aide d'un linge humide	66
Photo 14: Injection intraveineuse chez un python royal (<i>Python regius</i>) par la veine coccygienne ventrale	71
Photos 15 et 16 : Signes cliniques d'ostéodystrophie fibreuse chez deux iguanes verts (<i>Iguana iguana</i>) : déformation de la colonne vertébrale pour le premier et tuméfaction des cuisses pour le second.....	92
Photo 17 : Mise en évidence d'une goutte articulaire et viscérale lors de l'autopsie d'une tortue d'Hermann (<i>Testudo Hermanni</i>).....	134
Photos 18 et 19 : Exemples de fractures de carapaces, sur des tortues terrestres.	159
Photo 20: Utilisation d'un grillage et de résine époxy sur une tortue peinte (<i>Chrysemys picta sp.</i>) renversée par une voiture.....	161
Photo 21 : Utilisation de résine acrylique dentaire pour une fracture de carapace sur une tortue de Floride (<i>Trachemys scripta elegans</i>).....	161
Photo 22: Pansement contentif sur une fracture de carapace de « tortue boîte » passée sous une tondeuse à gazon.....	162
Photo 23 : Fixation externe sur une carapace fracturée.....	164
Photo 24 : Pose d'agrafe pour rapprocher les deux bords d'une fracture de carapace.....	165
Photo 25: Fixation externe non invasive avec crochets en plastique et fil en métal pour réparer une fracture de la carapace chez une « tortue boîte ».....	167
Photo 26 : Ostéomyélite mutilante de la mandibule chez une tortue <i>Trionyx sp.</i>	176
Photo 27: Serpent-roi (<i>Lampropeltis getula</i>) à deux têtes, au Zoo de San Diego.....	189

Radiographies

Radiographies 1 et 2 : Visualisation des ostéodermes sur des clichés de face et de profil d'un crocodilien.....	54
Radiographie 3 : Fracture de la carapace chez une tortue de Floride (<i>Trachemys scripta elegans</i>).....	77
Radiographie 4 : Cliché d'un iguane vert mettant en évidence une diminution généralisée de la densité osseuse, associée à un élargissement des os longs, notamment les fémurs, avec des corticales irrégulières et une réaction périostée marquée	96
Radiographie 5 : Fracture diaphysaire spiroïde du membre pelvien gauche chez un dragon d'eau (<i>Physignathus cocincinus</i>).....	155
Radiographie 6 : Cliché post opératoire : réduction et stabilisation de la fracture grâce à un enclouage centromédullaire renforcé de deux cerclages.....	155
Radiographie 7 : Abscesses de la mâchoire supérieure avec séquestres osseux chez un boa constrictor.....	177

INTRODUCTION

Depuis plus d'une dizaine d'années, les reptiles, à l'instar des autres nouveaux animaux de compagnie, sont de plus en plus répandus dans les foyers. Les vétérinaires praticiens sont par conséquent couramment amenés à les recevoir au sein de leurs clientèles. Parmi les motifs de consultation, boiteries, déformations ou encore fractures font partie des plus récurrents.

La fréquence élevée de ces troubles osseux ou articulaires s'explique par le fait que les reptiles en captivité sont entièrement dépendants de l'homme. Leur habitat (terrarium, abris et points d'eau), leur climat (température, hygrométrie, éclairage) ou encore leur régime alimentaire sont entre les mains de leur propriétaire. L'absence de connaissance ou la négligence de ce dernier rendent ces paramètres souvent trop éloignés des conditions naturelles de vie du reptile, entraînant des troubles d'ordres variés, dont squelettiques.

Cependant, la médecine vétérinaire des reptiles suit l'envol de la terrariophilie : ses outils diagnostiques et thérapeutiques se développent chaque année, rendant aujourd'hui les vétérinaires à même de proposer des solutions pour ce type d'affections.

Ce travail est une étude bibliographique composée de trois parties. Dans un premier temps seront abordées la classification, l'anatomie et la physiologie osseuse des reptiles. Puis sera décrite la conduite à suivre lors d'une consultation, de l'anamnèse aux examens complémentaires en passant par la prise en charge de l'animal malade ou blessé. L'analgésie, la fluidothérapie et l'anesthésie seront entre autre détaillées à ce moment-là. Dans un dernier temps, les principales affections squelettiques des reptiles feront l'objet d'une description détaillée, selon trois chapitres : un premier sur les maladies osseuses métaboliques, avec principalement l'hyperparathyroïdisme secondaire d'origine nutritionnelle, un second sur la traumatologie des reptiles avec une partie prédominante sur les fractures et un dernier groupe regroupant les processus infectieux, néoplasiques, dégénératifs, congénitaux et enfin inflammatoires avec l'ostéopathie vertébrale proliférative.

PREMIÈRE PARTIE

Le squelette des reptiles :

Classification, physiologie et anatomie

I. Le groupe des reptiles

A. Définition

Les Reptiles actuels (du latin : *reptilis*, de *repere* : ramper) sont des vertébrés terrestres, tétrapodes, à température variable (poïkilothermes) à respiration pulmonaire, à œufs pourvus d'annexes embryonnaires (amnios et allantoïde), à la peau recouverte d'écailles épidermiques cornées et à la circulation mêlant sang hématosé et sang réduit. (17,101)

B. Origine

Le plus vieux reptile connu est *Hylonomus lyelli* (Figure 1). Il aurait vécu au Carbonifère, vers -315 millions d'années et devait avoir l'aspect général d'un lézard. (122,127)

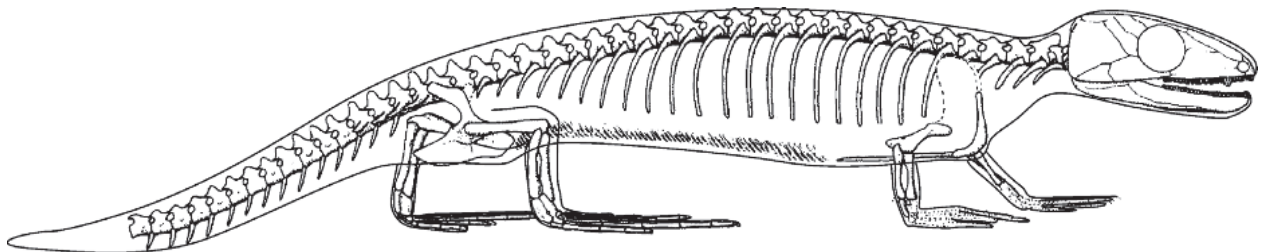


Figure 1 : Squelette de *Hylonomus lyelli*, d'après (127)

Descendants d'amphibiens, les reptiles primitifs se différencient par leur stratégie reproductive : un œuf à coquille contenant un milieu liquidien, le sac amniotique, protégeant l'embryon. Cette évolution leur permet de s'affranchir du milieu aquatique. Elle est associée à des modifications morphologiques et physiologiques telles que le développement des écailles ou encore l'adaptation à la locomotion terrestre via des changements musculo-squelettiques. En devenant des vertébrés amniotes tétrapodes, les reptiles se séparent ainsi définitivement de leurs ancêtres batraciens. (55)

C. Évolution et classification actuelle

1. Apparition de plusieurs sous-classes

Ces reptiles primitifs vont donner au cours du temps plusieurs grandes lignées, qui ont été définies en fonction de critères anatomiques spécifiques : la présence, ou l'absence, et la localisation des fosses temporales sur le crâne. Cette classification est mise en place au vingtième siècle grâce aux travaux de Osborn (1903) et Williston (1925). Aujourd'hui, elle ne fait plus l'unanimité parmi les auteurs car les nouveaux moyens de recherche poussent à s'interroger sur sa fiabilité. (120,122) Les données les plus récentes distinguent trois grandes lignées (*Figure 2*) : (122,127)

- Les *Anapsides*, qui possèdent un crâne sans fosse temporale. Selon les auteurs, ils sont considérés aujourd'hui soit éteints, soit ne comprenant plus que les chéloniens
- Les *Diapsides*, qui possèdent une paire de fosses temporales et regroupent les reptiles actuels (sauf les chéloniens selon la littérature)
- Les *Synapsides*, qui possèdent une seule fosse temporale, représentés par les mammifères actuels et les reptiles mammaliens aujourd'hui éteints.

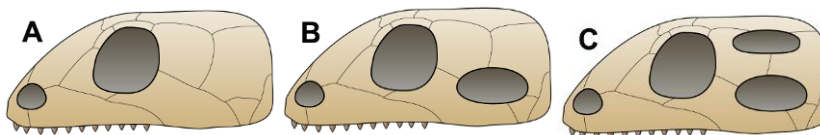


Figure 2: Comparaison des crânes d'anapsides (A), de synapsides (B) et de diapsides (C) (Pretto(m), Peter Bockman, GFDL)

Le cas des chéloniens est particulier : n'ayant pas de fosses temporales au niveau du crâne, ils ont, pendant longtemps, été classés parmi les anapsides. Néanmoins, de récentes données moléculaires avancent l'hypothèse que les chéloniens auraient eu des fosses temporales mais dont les ouvertures se seraient depuis fermées. Bien que ce sujet reste très controversé, les chéloniens seraient maintenant considérés comme des diapsides, en tant que groupe frère des diapsides actuels. De ce fait, la sous classe des diapsides regrouperait aujourd'hui tous les reptiles actuels. C'est cette hypothèse que nous garderons par la suite. (122,127)

2. Sous-classe des diapsides

La sous-classe des diapsides regroupe les Lépidosauriens (*Lepidosauria*), les Archosauriens (*Archosauria*) et également les Chéloniens (*Chelonia*) dont la place dans cette classification n'est pas encore toujours nette.

a) Le Super Ordre des *Chelonia*.

Le principal groupe est l'ordre des *Testudines*. Il regroupe les tortues terrestres, palustres et marines. Ces reptiles sont caractérisés par le port d'une carapace et des ouvertures temporales fermées. Il existe plus d'une dizaine de familles, regroupant près de 300 espèces.
(122)

b) Le Super ordre des *Lepidosauria*

Ce groupe est divisé en trois ordres : (122,127)

- ✓ Ordre des *Sphenodontia* (ou *Rhynchocephalia*) : apparu au Mésozoïque (-200 millions d'années) et représenté à nos jours par seulement deux espèces, vivant sur des îles au large des côtes de la Nouvelle-Zélande : *Sphenodon punctatus* (*Photo 1*) et *Sphenodon guntheri*. D'une longueur avoisinant les 30 centimètres, sans la queue, ils ressemblent à des lézards trapus possédant une crête d'épines dorsales. Une de leur caractéristique est leur troisième œil ou œil pinéal, qui n'est plus visible chez l'adulte et dont la fonction n'est toujours pas connue.



Photo 1: Sphenodon punctatus (Etienne Boncourt)

- ✓ Ordre des *Squamata*. La majorité des lignées sont apparues au Jurassique et au Crétacé (-200 à -66 millions d'années). Cet ordre compte plus de 8000 espèces et sa classification est en pleine rénovation. Il comprend les sauriens, les ophiidiens et les amphisbénieniens. Ces derniers sont des reptiles fouisseurs, aux pattes réduites voire absentes, et à l'apparence très différente des autres Squamates. Etant donné le peu de données dans la littérature sur la médecine de ces espèces, les amphisbénieniens ne seront plus abordés par la suite.

- ✓ Ordre des *Sauropterygia* : apparus au début du Triasique (-245 millions d'années), ces reptiles se sont éteints à la fin du Crétacé (-65 millions d'années).

c) Le super ordre des *Archosauria*

Il contient les ordres suivants : (122,127)

- ✓ Ordre des *Crocodylia* (ou *Crocodylia*), apparu à la fin du Crétacé (-84 millions d'années). Il contient aujourd'hui 23 espèces de reptiles semi-aquatiques, séparés en 3 familles : les Gavialidés (gavials), les Alligatoridés (alligators et caïmans) et les Crocodilidés (crocodiles). (54)

- ✓ Ordre des *Dinosauria* : Les dinosaures sont apparus au Triasique (-230 millions d'années) et ont disparu à la fin du Crétacé (-65 millions d'années). Cet ordre comprend entre autre les oiseaux, apparus au jurassique (-150 millions d'années).

Les oiseaux sont en effet des descendants des dinosaures. Ils sont plus proches d'un point de vue phylogénétique des crocodiles que ne le sont les lézards et les serpents.

Les reptiles au sens courant, c'est-à-dire sans les oiseaux, forment un groupe paraphylétique c'est-à-dire un groupe qui ne rassemble pas tous les descendants d'une espèce souche.

C'est pourquoi il conviendrait en théorie de nommer « reptiles non aviens » ce que l'on appelle communément reptiles. Mais par soucis de simplicité et de lisibilité, ceci ne sera pas fait dans la suite de ce document.

3. Classification actuelle

Une classification simplifiée des reptiles est disponible en *Annexe 1*. Les reptiles non aviens et les oiseaux sont désormais réunis dans le groupe monophylétique des Sauropsides (*Sauropsida*).

II. L'os : anatomie et physiologie

Si les reptiles et les mammifères possèdent des bases fondamentales communes concernant l'anatomie et la physiologie osseuse, certaines différences notables existent toutefois. De plus, de par le net polymorphisme présent entre les espèces de reptiles, il est aisé de concevoir qu'il n'existe pas un seul modèle de structure osseuse pour tous ces animaux mais bien une multitude de variations. Les principales caractéristiques sont détaillées dans les paragraphes qui suivent. (45)

A. Anatomie osseuse

1. Structure osseuse

Dans les grandes lignes, l'anatomie des os de reptiles est très comparable à celle des mammifères : on retrouve des os courts, des os plats et des os longs. A l'histologie, les composants sont les mêmes : d'un côté la matrice extracellulaire, faite de collagène, protéoglycanes, cristaux d'hydroxyapatite et phosphates tricalciques et de l'autre les cellules osseuses. Ces dernières regroupent les ostéoblastes, leurs cellules dérivées (ostéocytes et cellules bordantes), et les ostéoclastes. Les os longs sont également constitués d'une diaphyse avec de l'os compact, bordé par un périoste et un endoste ainsi que d'épiphyes contenant de l'os spongieux. (55)

Mais sur certains aspects, les os des reptiles s'éloignent de ceux des mammifères pour se rapprocher de ceux des batraciens : dans les os longs, la diaphyse est certes traversée par une cavité médullaire centrale mais celle-ci ne contient parfois pas d'os trabéculaire. Cet espace peut même être absent chez les chéloniens. On retrouve une grande diversité dans la conformation des épiphyses. (45, 55)

Le système de Havers, avec comme unité de base l'ostéon, organisation des os compacts des mammifères, n'est que peu présent chez les reptiles. Il est absent chez les squamates (sauriens et ophidiens) dont la diaphyse des os longs est constituée de simples lames osseuses concentriques. Chez ces animaux, la vascularisation est bien plus aléatoire que chez les mammifères et varie en fonction des espèces et des os. (55)

Chez les crocodiliens, le développement osseux est plus avancé grâce à une vascularisation plus complexe et à l'envahissement de l'os par des canaux nourriciers. (45)

C'est chez les chéloniens que l'organisation osseuse rappelle le plus le système de Havers, avec la présence de formations secondaires à disposition concentrique. Mais cela reste une version simplifiée, avec un nombre réduit d'éléments cellulaires. (45,55)

Enfin, les vertèbres de reptile, contenant de l'os compact, de l'os spongieux et souvent de la moelle osseuse, ont une apparence microscopique similaire à celle des os longs. (55)

2. Mécanisme d'ossification

Comme chez les mammifères, l'ossification débute dans la région de la diaphyse. Elle commence à l'état de vie embryonnaire, alors que les épiphyses et les diaphyses sont encore cartilagineuses. L'ossification des épiphyses est quant à elle un peu plus tardive.

Chez les chéloniens et les crocodiliens, le cartilage épiphysaire évolue sans passer par un centre d'ossification. Il subit une évolution complexe et centrifuge responsable de la croissance en longueur de l'ébauche. Entre les rangées de cellules cartilagineuses hypertrophiées résultant de cette évolution, la substance fondamentale du cartilage se calcifie, formant des travées sur lesquelles se déposent des lamelles osseuses. Ainsi, ce processus de remplacement du cartilage par de l'os est responsable à lui seul des trabécules osseuses primaires de l'épiphysaire chez ces animaux. Il ne persistera, finalement, qu'une étroite bande de cartilage épiphysaire jouant à la fois le rôle de cartilage articulaire par sa face externe et celui de cartilage d'accroissement par sa face interne. (45, 55)

Chez les Squamates en revanche, le processus est comparable à celui des mammifères avec des centres secondaires d'ossification qui minéralisent les épiphyses.(45,55)

La principale caractéristique de l'ossification chez les reptiles est la croissance continue de leurs os durant toute leur vie. Cette notion est à nuancer par le fait que chaque espèce grandit jusqu'à une certaine taille qui lui est propre et ne grandit que très peu au-delà.(10)

B. Physiologie du squelette

La physiologie osseuse fait intervenir d'une part la régulation de la croissance de l'animal et d'autre part le métabolisme phosphocalcique. La croissance des reptiles, comme toutes les autres fonctions, dépend avant tout de la température chez ces animaux ectothermes. Elle comprend également une régulation hormonale par l'intermédiaire des glandes thyroïdes et de l'hypophyse. (10)

Quant au métabolisme phosphocalcique, il est développé dans les prochains paragraphes.

1. Le calcium et le phosphore dans l'organisme

Comme chez les mammifères, le tissu osseux des reptiles est l'élément clé du métabolisme phosphocalcique : 99% du calcium et 80% du phosphore inorganique s'y trouve, le plus souvent sous forme de phosphates de calcium (hydroxyapatites, phosphates tricalciques). (60, 121)

Le calcium est indispensable pour avoir des os sains et solides, pour la production d'œufs, pour l'activité des cellules musculaires et donc de manière générale pour le bon fonctionnement de l'organisme. Son métabolisme est directement lié à celui du phosphore.

Trois organes majeurs participent à la circulation de ces deux éléments dans l'organisme : (121)

- Le tube digestif, qui absorbe le phosphore et le calcium fournis par l'alimentation,
- Les os, qui permettent leur stockage et leur déstockage via le travail des cellules osseuses
- Le rein, qui permet leur élimination, par résultat entre la filtration glomérulaire et la réabsorption tubulaire.

L'homéostasie du calcium et du phosphore devant être en permanence conservée pour subvenir aux besoins constants de l'organisme, une régulation très fine s'impose.

2. Régulation du métabolisme phosphocalcique.

Seul le métabolisme du calcium est régulé. Celui du phosphore lui étant irrémédiablement lié, il se retrouve lui aussi régulé par la même occasion. (121)

L'absorption du calcium dépend de sa forme, de la quantité de phosphore présente dans l'alimentation et de l'état du tractus digestif. La régulation calcique se fait principalement grâce à trois hormones : la parathormone, le calcitriol (une forme active de la vitamine D) et la calcitonine. Mais d'autres facteurs, pas encore mis en évidence, pourraient aussi jouer un rôle, comme le magnésium par exemple. (60)

a) Le calcitriol

Hypercalcémiant et hyperphosphatémiant, cette hormone agit sur les trois organes :

- Au niveau des reins, elle augmente la réabsorption du calcium
- Au niveau des intestins, elle favorise l'absorption du calcium
- Au niveau des os, elle favorise la résorption osseuse. (121)

(1) Les sources de calcitriol

Le calcitriol est une des formes actives de la vitamine D, l'autre étant le calcifédiol. Elles ont comme précurseurs le cholécalciférol, ou vitamine D3, et le calciférol aussi appelé ergocalciférol ou vitamine D2. Les plantes remplissent leurs besoins en synthétisant la vitamine D2. Les mammifères sont quant à eux capables de synthétiser la vitamine D3. Pour ce qui est des reptiles, cela dépend des espèces concernées.

Pour la plupart des ophidiens, des crocodiliens et pour une partie des chéloniens, leur style de vie (nocturne) et surtout leur régime à base de proies mammifères entières (capables de synthétiser la vitamine D3) semble avoir mené à une évolution de ces espèces où les besoins sont assurés par le cholécalciférol collecté oralement lors des repas.

En revanche pour la majorité des sauriens les plus communs en captivité, diurnes et insectivores ou herbivores, ainsi que pour certaines tortues, des UV-B (280-314 nm de

longueur d'onde) et des UV-A (315-400 nm de longueur d'onde) sont nécessaires pour activer la voie métabolique du cholécalciférol. (60)

Les sources de calciférol sont donc très diverses, on retiendra l'alimentation et l'activation par la lumière chez les reptiles.

(2) Formation du cholécalciférol grâce aux ultraviolets

La pro-vitamine D3 (7-déhydrocholestérol), présente dans la peau, est convertie grâce à l'action des ultraviolets en pré-vitamine D3. Cette dernière, au travers d'une réaction thermochimique est isomérisée en cholécalciférol, toujours dans la peau. Une augmentation de la température entraîne une augmentation du taux d'isomérisation. Cette isomérisation est réversible au-delà d'un certain seuil de cholécalciférol, afin de prévenir un excès de production de ce dernier, mais seulement dans une certaine mesure. Il est fort probable que ce mécanisme soit dépassé en présence de concentrations très élevées voire toxiques de vitamine D3. (60)

Une fois le cholécalciférol à l'intérieur du corps, quelque soit son origine (alimentation ou conversion par les rayons ultra-violets), les étapes de formation du calcitriol sont les mêmes.

(3) Formation du calcitriol

Le cholécalciférol est tout d'abord hydroxylé dans le foie en calcidiol (25-hydroxycholecalciferol), puis il passe dans le rein pour une ultime hydroxylation le transformant en calcitriol (1,25-dihydroxycholecalciferol), la forme active de la vitamine D. La demi-vie plasmatique du calcitriol est d'environ 5 heures. (60)

(4) Régulation du calcitriol

Chez les mammifères, le calcitriol est régulé par les œstrogènes, la prolactine et les hormones de croissance. Bien que sa régulation chez les reptiles soit similaire à celle des mammifères, pour l'instant aucune étude n'a pu mettre en évidence ces facteurs comme influençant sa régulation. Par ailleurs, les concentrations en calcium et phosphore peuvent avoir un impact sur l'hydroxylation rénale du calcidiol. En effet, une autre hormone du métabolisme phosphocalcique, la parathormone, stimule lors d'hypocalcémie l'hydroxylation rénale et provoque l'augmentation de production de calcitriol. A l'opposé, une hypercalcémie entraîne une augmentation de la concentration de la troisième hormone, la calcitonine, qui inhibe à son tour la résorption osseuse et joue un rétrocontrôle négatif sur la libération de parathormone. La *Figure 3* (cf. « Bilan de la régulation phosphocalcique ») résume tous ces aspects. (60, 72)

b) La parathormone

Hypercalcémiant et hypophosphatémiant, cette hormone agit sur plusieurs fronts : (60,121)

- Au niveau des reins, elle augmente la résorption tubulaire du calcium et diminue la résorption tubulaire des phosphates.
- Au niveau des intestins, la parathormone augmente la synthèse de calcitriol qui lui-même augmente l'absorption intestinale du calcium.
- Au niveau des os, l'augmentation de synthèse du calcitriol augmente l'ostéolyse et diminue l'ostéogénèse.

La parathormone est sécrétée par les glandes parathyroïdes, sa synthèse stimulée par une hypocalcémie, et elle est dégradée par les reins et le foie. C'est l'hormone mobilisatrice du calcium osseux. (121)

c) La calcitonine :

Synthétisée par la thyroïde, elle est hypocalcémiante et hypophosphatémiante. Sa synthèse est stimulée lors d'hypercalcémie. (72, 121)

- Au niveau des os, elle diminue l'ostéolyse et augmente l'ostéogénèse
- Au niveau des intestins, elle diminue la synthèse du calcitriol et donc l'absorption du calcium
- Au niveau des reins, elle diminue la réabsorption du calcium et du phosphore.

d) Bilan de la régulation phosphocalcique

La Figure 3 reprend les différents mécanismes de la régulation phosphocalcique.

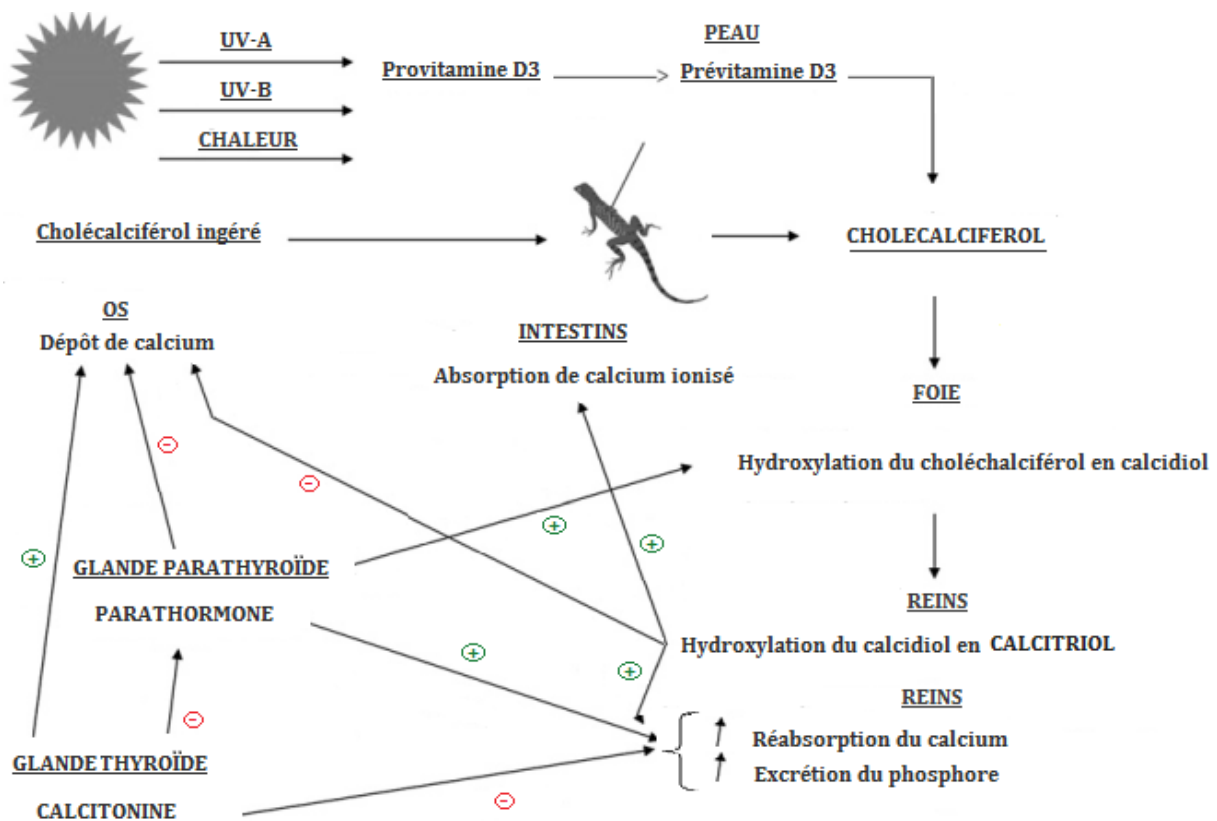


Figure 3: Régulation du métabolisme phosphocalcique, d'après (60).

III. Anatomie des reptiles

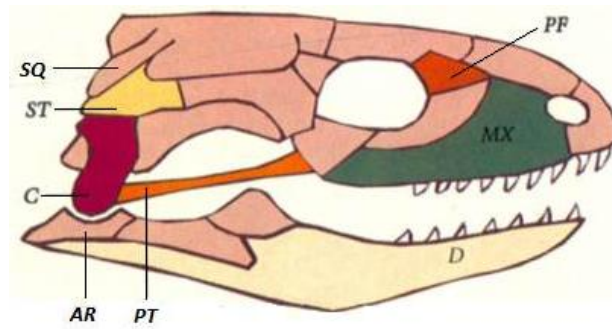
Le squelette des reptiles est semblable à celui des autres vertébrés, malgré quelques particularités. Il existe également des variations anatomiques entre les différents reptiles. Nous allons détailler les squelettes des principaux groupes : chéloniens, sauriens, ophidiens et crocodiliens.

A. Squelette céphalique

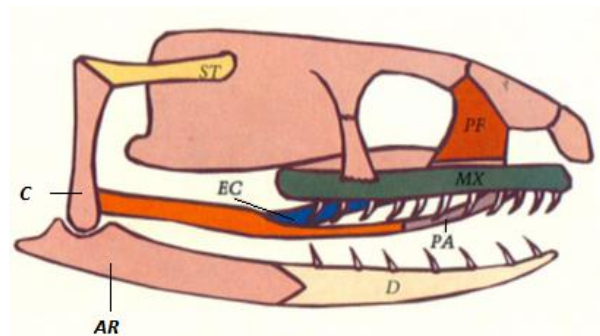
1. Le crâne

Le squelette céphalique des reptiles présente des aspects très variés selon les espèces, pouvant aussi bien apparaître aéré avec des espaces vides circonscrits par des éléments osseux en baguettes (sauriens, ophidiens), que massif lorsque ses parties sont unies les unes aux autres, donnant l'aspect d'une boîte close (chéloniens, crocodiliens). Le crâne des reptiles est divisé en deux parties : le splanchnocrâne qui entoure et soutient les cavités buccales et pharyngienne, et le neurocrâne qui entoure et protège l'encéphale (44).

La *Figure 4* liste les différents os sur des schémas simplifiés de crâne de lézard et de couleuvre. Les crânes des ophidiens, sauriens et chéloniens comportent de nombreuses similitudes. Parmi elles, on peut noter le fait que l'articulation de la mâchoire chez les reptiles s'effectue entre les os carré et articulaire. Chez les mammifères, ces deux os sont passés au service de l'oreille moyenne et ils sont remplacés au niveau de la mâchoire par les os dentaire et squamosal. (10)



Crâne de lézard



Crâne de serpent aglyphe

Os légendés du crâne : AR : Articulaire, C : Carré, D : Dentaire, EC : Ectoptérygoïde, MX : Maxillaire, PA : Palatin, PF : Préfrontal, PT : Ptérygoïde, SQ : Squamosal, ST : Supratemporal

Figure 4: Schémas simplifiés de crâne de lézard et de serpent aglyphe, d'après (34).

Comme nous l'avons vu précédemment (cf. I. C. « Évolution et classification actuelle »), il existait plusieurs types de crâne, anatomiquement parlant, chez les reptiles primitifs : anapsides, synapsides et diapsides, les reptiles actuels étant tous des diapsides si l'on considère que les chéloniens en font partie.

Au sein de la sous classe des diapsides, des évolutions ont eu lieu concernant ces fosses temporales. À l'origine, les fenêtres étaient au nombre de deux par moitié de crâne, l'une supérieure et l'autre inférieure. Seuls les sphénodons et les crocodiliens ont gardé cette structure complète. Chez les sauriens, la rupture de l'arc inférieur ouvre la fenêtre latérale vers le bas (Figure 5). Chez les ophidiens, l'arc moyen présent entre les fosses supérieure et inférieure disparaît, entraînant une large ouverture du crâne de chaque côté, correspondant à la fusion des deux fosses. Enfin, chez les chéloniens, les fosses sont aujourd'hui fermées, mais on suppose qu'elles étaient auparavant présentes, d'où leur place parmi les diapsides et non les anapsides. (6,44)

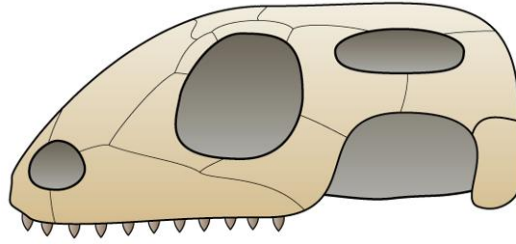


Figure 5: Schéma de crâne de squamate. (Preto(m), GFDL)

Voyons maintenant quelques caractéristiques supplémentaires du crâne des reptiles :

Chéloniens :

Leur crâne a un caractère massif, la région postérieure est bien développée mais la région antérieure est courte et étroite. Les os sont étroitement liés les uns aux autres, donnant une grande rigidité à la boîte crânienne. (44,74)

Certaines tortues, principalement les formes marines, présentent un palais secondaire, moins développé que celui des crocodiliens ou des mammifères, grâce auquel l'ouverture des choanes se trouve déplacée dans la région postérieure du plafond buccal. (17)

Rappelons que les chéloniens n'ont aucune dent mais un bec corné appelé ramphothèque, lisse et coupant chez les carnivores et dentelé chez les herbivores. (17)

Sauriens

Chez les sauriens, l'os carré est libre et mobile, permettant une grande flexibilité des mouvements de la bouche. (74)

Crocodiliens :

Leur crâne est extrêmement massif et rigide. On peut noter la rugosité de la face externe des os sur laquelle la peau est plus ou moins adhérente. (44)

On distingue plusieurs formes de mâchoires selon la famille concernée (*Figure 6*) :

- ✓ Les Gavialidés possèdent des museaux longs et étroits, de forme longirostre, presque tubulaire
- ✓ Les Alligatoridés ont plutôt une mâchoire de forme brévirostre (museau large, tête rectangulaire).
- ✓ Les Crocodilidés ont généralement un museau moyen et une tête triangulaire (forme mésorostre). (10,17, 74)

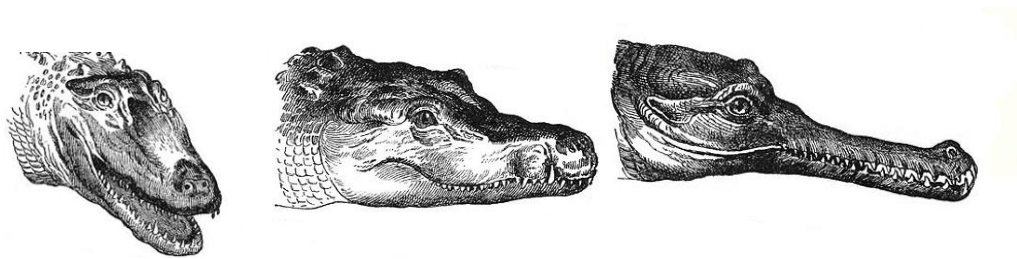


Figure 6: Mâchoires d'un alligator d'Amérique (Alligator mississippiensis), d'un crocodile du Nil (Crocodylus niloticus), et d'un gavial du Gange (Gavialis gangeticus).

Par ailleurs, leurs narines proéminentes et leurs orbites en position dorsale leur permettent, tout en étant immobiles à la surface de l'eau, de respirer et de scruter la surface.

Enfin, une autre de leurs caractéristiques est l'existence d'un palais secondaire qui constitue le plafond de la cavité buccale et qui repousse les choanes (narines internes) à l'extrémité postérieure de la cavité buccale, tout près du pharynx. Il s'agit, là encore, d'une adaptation à la vie amphibie, leur permettant de s'alimenter sous l'eau sans risque de passage d'eau dans l'arbre respiratoire. Ce dispositif est complété par des valvules contractiles fermant hermétiquement les narines externes lors des plongées. (10, 17)

Ophidiens :

Malgré quelques variations, l'organisation du crâne est relativement commune à la majorité des serpents.

Leur caractère principal est la grande mobilité des mâchoires par rapport au reste du crâne. C'est la notion de cinétisme crânien. Le crâne en lui-même est très rigide car il doit être capable de résister aux forces exercées pendant l'ingestion des proies. Chez la plupart des serpents, la mâchoire supérieure n'est reliée au reste du crâne que par des liens lâches et est capable de s'allonger de manière à dépasser en longueur la base du crâne. L'os carré est quant à lui capable de pivoter jusqu'à prendre une orientation verticale, donnant à la cavité buccale une très large ouverture. Cette dernière est encore accentuée par la mobilité de la région nasale et l'aspect souple et non soudé des deux mandibules. Ainsi ce sont les caractéristiques de la mandibule, la mobilité de l'os carré et les relations entre la mâchoire supérieure et le crâne qui expliquent la capacité qu'à un serpent à avaler des proies de taille supérieure à son propre diamètre. La *Figure 7* illustre ces données. Les Scolécophidiens, serpents fouisseurs, sont l'exception avec leur mâchoire supérieure soudée au reste du crâne et les mandibules soudées par une symphyse. Ils se contentent du coup de petites proies. (6,10)

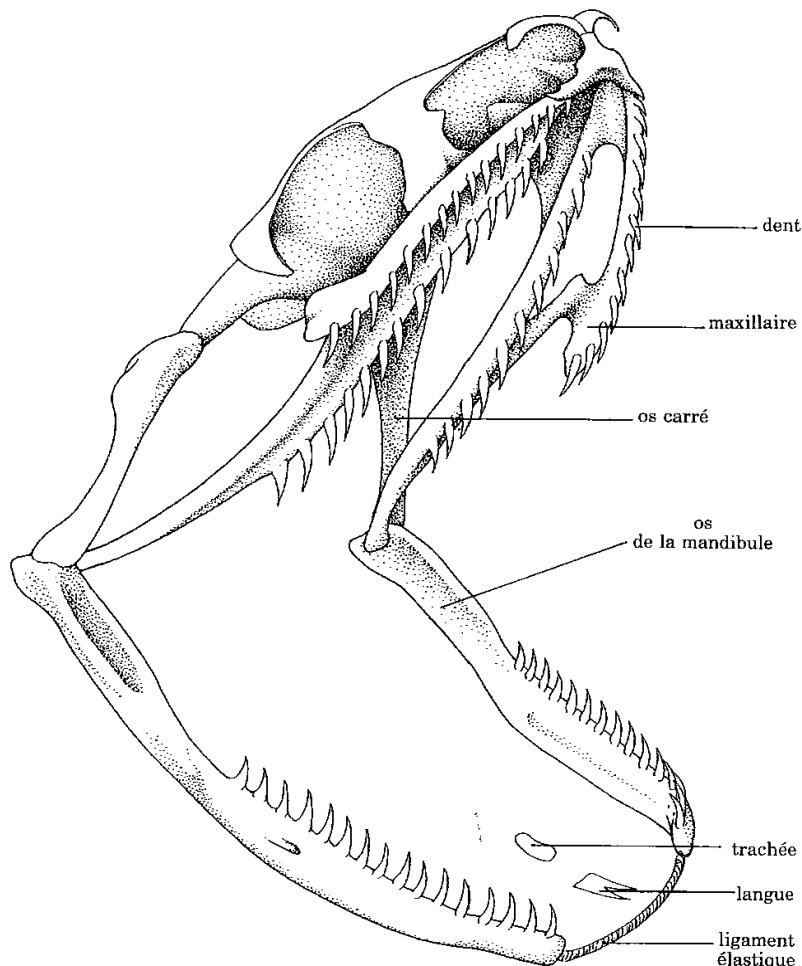


Figure 7: Squelette de la tête d'une couleuvre à collier (Natrix natrix), d'après 10

2. Les dents

a) Implantation des dents

Les dents typiques des reptiles sont de forme conique et sont souvent alignées sur une simple rangée. Mais cette forme initiale a été modifiée de manière très diverse avec le temps et selon les espèces : par exemple, les dents des lézards herbivores sont crénelées, celles des serpents allongées, affinées et incurvées caudalement. Rappelons que les chéloniens ne possèdent pas de dents mais un bec corné. (127)

Les dents des reptiles sont généralement implantées sur les os maxillaires et dentaires mais peuvent parfois l'être sur les os ptérygoïdes et palatins. Il existe trois types d'implantation des dents, présentés dans la *Figure 8* : (24,74)

- ✓ *Acrodonte* : les dents sont au sommet de l'os. Les Agamidés et Caméléonidés possèdent cette dentition.
- ✓ *Thécodonte* : les dents sont dans une alvéole osseuse, tenues par des fibres de collagène et non pas soudées à l'os comme dans les autres types. C'est le type d'implantation des crocodiliens.
- ✓ *Pleurodonte* : les dents sont fixées sur la face interne de la paroi labiale de l'os. Les autres sauriens et les ophidiens en font partie.

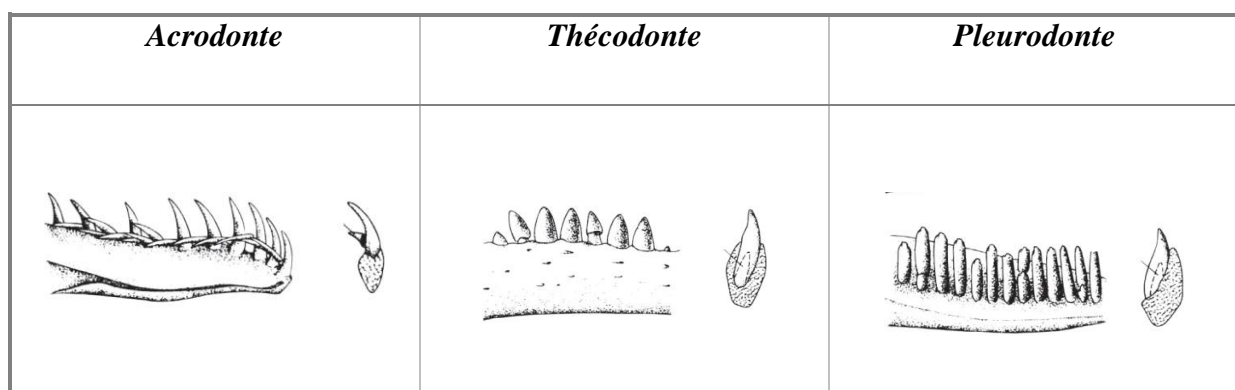


Figure 8: Les 3 types d'implantation de dents présents chez les reptiles, d'après (127)

Sauriens : Ils possèdent une dentition pleurodonte ou acrodonte, avec peu de polymorphisme au niveau de la forme des dents. Il existe quelques espèces possédant des dents à venins peu spécialisées implantées dans la mâchoire inférieure. Citons par exemple le lézard perlé (*Heloderma horridum*). (10, 24)

Crocodyliens : Leurs dents sont de longueur inégale, de morphologie variée et leur implantation est de type thécodonte. (17,24)

L'implantation des dents est un des moyens permettant de distinguer les différentes familles de crocodyliens. En effet, chez les Crocodylidae, la conformation de la cavité buccale fait que les dents inférieures se positionnent dans une fosse entre les dents supérieures alors que chez les Alligatoridae, les dents supérieures se placent à l'extérieur des dents de la mâchoire inférieure. Ainsi, lorsqu'un alligator a la gueule fermée aucune dent n'est visible. Au contraire, la gueule fermée d'un crocodile laisse apparaître les dents de la mâchoire inférieure et notamment la quatrième dent mandibulaire, très longue. Chez les Gavialidae, les dents s'interposent entre elles. (24)

Ophidiens :

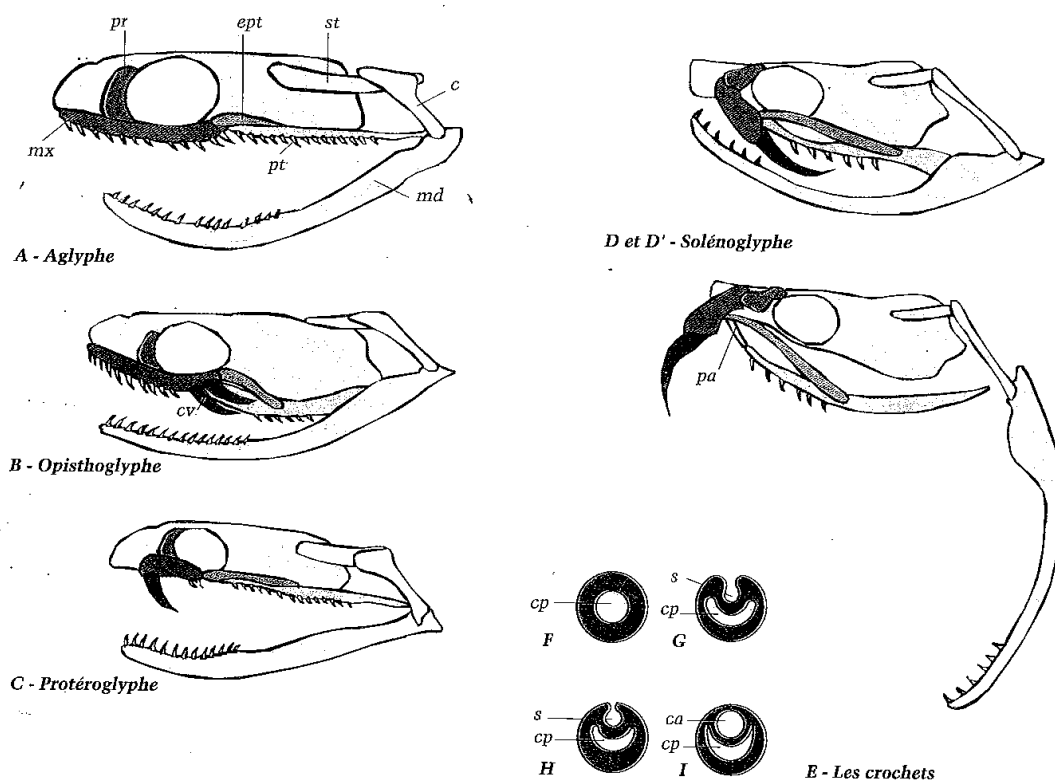
Les serpents possèdent quatre rangées supérieures et deux rangées inférieures de dents, recourbés vers l'arrière, de type acrodonte. Les serpents venimeux possèdent en plus des glandes qui synthétisent le venin et des dents modifiées capables de l'injecter : les crochets. Ces derniers sont des dents spécialisées, plus longues que les autres, et plus ou moins creusées par un sillon. Ces crochets sont souvent séparés des autres dents par un espace appelé diastème. (3, 10, 24).

Il existe quatre types de dentition chez les serpents (*Figure 9*) :

- ✓ Les *aglyphes* sont dépourvus de crochets et le plus souvent de glande à venin. Seules quelques couleuvres peuvent sécréter une salive plus ou moins toxique. Certains auteurs la citent comme la forme de dentition la plus primitive, d'autres pensent au contraire que les serpents concernés auraient secondairement perdu la fonction venimeuse. (94)
- ✓ Les *opisthoglyphes* possèdent un ou plusieurs crochets situés en arrière de chaque moitié de la mâchoire supérieure, sillonnés mais non canaliculés, et fixes. Ils sont précédés de petites dents coniques, parfois pourvues elles aussi de sillon mais jamais connectées à une glande venimeuse. Ce type de dentition est fréquent chez les Colubridés. (74,94)
- ✓ Les *protéroglyphes* regroupent les Elapidés et les Hydrophiidés (famille de serpents marins venimeux). Ils possèdent un ou plusieurs crochets plus ou moins canaliculés pour les premiers et seulement sillonnés pour les seconds, fixés sur la partie antérieure de l'os maxillaire. Ils correspondent donc aux dents les plus antérieures de la

mâchoire. L'ouverture du canal ou du sillon permet à certaines espèces de cobras de cracher leur venin à une distance non négligeable, comme par exemple *Hemachatus haemachatus*, le cobra cracheur d'Afrique du Sud. Par ailleurs, les Elapidés marins du genre *Emydocephalus*, qui consomment des œufs de poissons, ont perdu toute leur dentition à l'exception de leurs crochets. (24,94)

- ✓ Les solénoglyphes possèdent l'appareil venimeux le plus élaboré. Ils possèdent un crochet, très long, canaliculé sur toute la longueur et surtout implanté sur l'os maxillaire, ici très mobile. Lorsque celui-ci bascule perpendiculairement aux os du crâne, le crochet est tiré vers l'avant. Ce système permet d'une part une injection du venin en profondeur, et d'autre part un repliement du crochet au repos. Ce type de dentition est caractéristique des Vipéridés. (24,94)



Les 4 types de dentitions : A : Aglyphes, B : Opisthoglyphe, C : Protéroglyphe, D et D' : Solénoglyphe, avec le crochet à venin (cv) orienté vers l'arrière ou l'avant.

Coupes transversales de crochets (E) : Les crochets, en tant que dents, possèdent une cavité pulpaire. Chez les opisthoglyphes (G), un sillon (s), se creuse dans la dent. Chez les protéroglyphes (H). Celui-ci peut en plus se refermer. Enfin chez les solénoglyphes (I), le sillon est remplacé par un canal.

Figure 9: Dentitions des ophidiens, d'après (94)

b) Renouvellement des dents

Le remplacement des dents, y compris les crochets à venin, est une règle générale chez les reptiles, indépendamment de leur âge. On parle de polyhyodontie. Cela diffère des mammifères qui n'ont que deux panoplies de dents durant leur vie (dihyodontie).

Chez les reptiles, toutes les dents ne sont pas remplacées en même temps : On peut trouver de ce fait des dents de différents stades de remplacement dans une mâchoire de reptile à un moment donné. Une exception est faite pour certains acrodontes dont les dents ne sont remplacées que lorsqu'ils sont juvéniles. (24, 127)

3. L'os hyoïde

L'os hyoïde a la particularité d'être le seul os qui ne soit pas articulé avec le reste du squelette. Il se situe au fond de la gorge, entre les muscles de la langue auxquels il sert d'attachement et du cou. De plus, il sert de support au larynx. (111)

Cet os est composé de trois parties qui peuvent bouger indépendamment les unes des autres, contrairement à chez les mammifères: le corps, les cornes et les prolongations cartilagineuses des cornes.

L'os hyoïde est plus ou moins évolué suivant les espèces. Ainsi, chez les Agamidés et les Iguanidés, les cornes sont allongées et servent de support au fanon gulaire. Quant aux Caméléonidés, les cornes de l'os sont capables de se mouvoir d'avant en arrière, projetant ainsi la langue hors de la bouche. (111)

B. Squelette axial et appendiculaire

1. Colonne vertébrale, côtes et sternum

a) Vertèbres

Du point de vue morphologique, une vertèbre de reptile présente une certaine variabilité selon les espèces. Mais de manière générale, elle comprend (*Figure 10*): (10, 45, 74)

- Un corps vertébral qui lui confère sa solidité. Sa taille et son épaisseur varient suivant les espèces.
- Un arc neural permettant le passage de la moelle osseuse. Toute trace de suture avec le corps vertébral n'est plus visible, sauf chez les crocodiliens et les chéloniens.
- Une épine neurale surmontant l'arc neural (excepté chez les tortues)
- Un intercentre dont les deux moitiés appelées hémaphyses forment un arc hémal contenant les vaisseaux sanguins.
- Les processus transverses situés latéralement

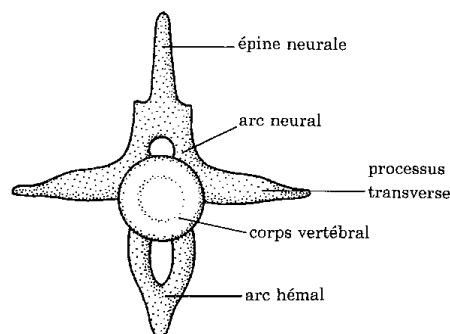


Figure 10: Schéma d'une vertèbre type, d'après (10).

Il existe plusieurs sortes d'articulations vertébrales chez les reptiles. La majorité des reptiles actuels possèdent des vertèbres procoèles c'est-à-dire des vertèbres avec un corps vertébral concave sur la face crâniale (cotyle), et convexe (condyle) sur la face caudale. (45,74)

La présence d'une région nucale et la mobilité de la tête dans le plan horizontal s'accompagnent de la différenciation de la première vertèbre, l'atlas, qui reçoit le condyle occipital, et de la seconde, l'axis.

Quant aux vertèbres sacrées, elles possèdent des apophyses latérales qui sont soudées à la ceinture pelvienne. Rappelons que la ceinture pectorale n'est jamais soudée à l'axe vertébral). (127)

b) Colonne vertébrale

On peut considérer la colonne vertébrale comme morphologiquement divisible en trois régions distinctes. La première, pré-sacrée, est subdivisée en régions cervicale et dorsale (région entre les 2 ceintures). Le deuxième tiers est la région sacrée, ou cloacale. Enfin, le troisième tiers est la région caudale. (52)

(1) Quelques caractéristiques selon les espèces

Sauriens :

Les sauriens, et ceci est dû au grand polymorphisme présent dans ce groupe, ont des corps vertébraux de formes très variées, très compressés chez les caméléons à déprimés chez les Agamidés. On compte environ 8 vertèbres cervicales (3 à 5 chez les Caméléonidés) et 16 à 18 vertèbres thoraciques (mais moins de 11 chez les Caméléonidés, bien plus de 20 chez les lézards apodes de forme allongée). Les vertèbres caudales sont tout aussi variables en nombre. Chez les lézards apodes, cette régionalisation étant impossible, on note seulement la présence de l'atlas et de l'axis, suivi de 100 à 300 vertèbres pré-cloacale, quelques vertèbres cloacales et 10 à 120 éléments caudaux. (74,127)

Chéloniens :

Contrairement aux sauriens, la morphologie particulière des chéloniens entraîne une différenciation prononcée des différentes régions. Le nombre d'éléments par région est relativement fixe : 8 cervicales, 10 dorsales, 1 ou 2 sacrées et 14 à 35 vertèbres caudales. En région cervicale, c'est la manière dont le cou se replie dans la carapace qui a déterminé les deux sous-ordres : les Cryptodires dont le cou se replie dans un plan vertical et les Pleurodires dont le cou se replie dans un plan horizontal (*Photos 2 et 3*). (45,74)



Photo 2 : (Gauche) *Pelusios* sp., tortue de type pleurodire (J. Ducos de Lahitte)

Photo 3 : (Droite) *Geochelone sulcata*, tortue de type cryptodire (J. Ducos de Lahitte)

Crocodyliens :

Les crocodyliens sont l'exemple parfait de la régionalisation des vertèbres : le nombre de vertèbres est fixe : 24 pré-sacrées (avec le plus souvent : 9 cervicales, 8 thoraciques et 7 lombaires), 2 sacrées et 35 à 37 caudales. (45)

Ophidiens :

Les ophidiens ont la particularité d'avoir un nombre élevé de vertèbres, avec des records parmi les grands boïdés. Chez les autres espèces, on note tout de même plus de 400 vertèbres chez des pythons et chez certains colubridés. Les Vipéridés sont ceux qui en possèdent le moins. (Ex : 138 chez la vipère cornue, *Aspis cerastes*).

L'absence de ceintures et l'homogénéité morphologique des vertèbres rendent la distinction des différentes régions vertébrales floue chez les serpents. On distinguera les régions caudales et pré-caudales, de par le mode d'union des côtes et des vertèbres. Le rapport des éléments de la région précaudale par rapport à la région caudale varie de manière considérable selon les familles, comme l'illustre le *Tableau 1*, ainsi qu'au sein de chaque famille. Pour finir, on peut noter que chez certains crotales (*Crotalus* sp., *Sistrurus* sp.), les vertèbres caudales soudées en un corps terminal forment un support osseux pour la sonnette. (10, 45)

Familles	Vertèbres pré-caudales/caudales
<i>Typhlopidés</i>	15/1
<i>Anilidés</i>	11/1
<i>Boïdés et Vipéridés</i>	4/1 à 6/1
<i>Colubridés et Elapidés</i>	2/1

Tableau 1: Rapport vertèbres pré-caudales/caudales pour quelques familles de serpents, d'après (45)

(2) Colonne vertébrale et adaptation à la reptation

Si certains sauriens possédant des membres atrophiés peuvent dans certaines situation se mettre à ramper, ce sont les serpents (et les lézards apodes) qui, de par le mode de locomotion strictement rampant, regroupent le maximum d'adaptations à la reptation :

- Des vertèbres de type « procoèle » c'est-à-dire avec un corps vertébral concave sur la face crâniale, et convexe sur la face caudale, permettant des articulations mobiles et très résistantes vis-à-vis des tractions et des pressions appliquées de manière longitudinale. Une force exercée sur un point du corps est ainsi transmise avec un minimum de force sur l'ensemble du corps. (45)
- Un très grand nombre de vertèbres, ce qui compense le fait surprenant qu'entre deux vertèbres, le jeu de mouvement est limité : grâce à ce grand nombre d'éléments, la mobilité de l'ensemble du corps résulte de la somme de petits mouvements entre chaque vertèbre, que ce soit de manière latérale (pour se déplacer) ou dorsale (redressement d'un cobra par exemple). C'est ainsi que la colonne vertébrale d'un python peut subir une torsion de 60° par adaptation du jeu des articulations sur quarante vertèbres. (35)
- Enfin, les longs muscles latéraux ont la particularité d'avoir leurs insertions osseuses opposées très éloignées (jusqu'à trente vertèbres d'écart), et sont superposés entre eux. Cette segmentation musculaire permet la courbure de portions plus ou moins longues du corps. (35,45)

c) Les côtes

Le squelette costal des reptiles est très varié, étant donné le raccourcissement voire la disparition des membres chez certains animaux. On distingue quatre types de côtes chez les reptiles, sauf chez les ophidiens et les lézards serpentiformes apodes pour qui l'absence de pattes rend la régionalisation des côtes impossible : (45)

- Des côtes cervicales en avant de la ceinture scapulaire et sans rapport avec le sternum
- Des vraies côtes unies au sternum
- Des fausses côtes libres ou unies les unes aux autres
- Des côtes caudales toujours libres et peu différenciées.

Chéloniens : La présence d'une carapace entraîne des modifications importantes de ces éléments. Les côtes cervicales sont rares ou vestigiales. Les côtes dorsales sont bien développées : elles sont au nombre de 10, fusionnées avec les plaques osseuses de la carapace, à l'exception des premières et dernières paires qui sont libres. Les côtes sacrées sont en général très développées et entre en contact avec l'ilium par leur extrémité distale. Enfin les côtes caudales sont en général soudées aux corps vertébraux. (45)

Ophidiens : Les côtes sont portées par toutes les vertèbres, depuis l'axis jusqu'au cloaque. Très développées, robustes et complètement ossifiées, elles forment une armure efficace. En région post-cloacale, elles deviennent fusionnées (*Photo 4*) (74).




Photo 4: Squelette de serpent (Dbking, CC BY)

Sauriens : Des segments cartilagineux des côtes, postérieurs au sternum, peuvent fusionner et perdre leurs connections avec les côtes elles-mêmes, formant ainsi des « côtes abdominales ». Ces côtes parasternales sont fréquentes chez les lézards apodes souterrains ou encore chez les espèces arboricoles au corps plat et comprimé latéralement : toujours présentes chez les Caméléonidés, elles sont fréquentes chez les Iguanidés et les Scincidés mais absentes chez les Agamidés. (74)

Crocodyliens : Toutes les vertèbres portent des côtes. Celles correspondant aux 8 ou 9 premières vertèbres thoraciques rejoignent le sacrum en région ventrale. Celles qui suivent deviennent de plus en plus petites. (45, 127)

d) Le sternum

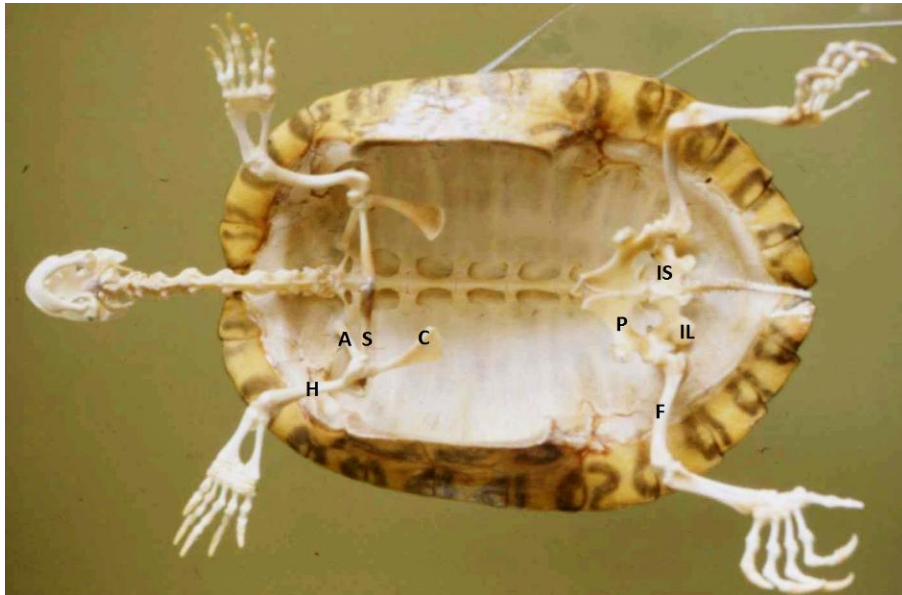
Le sternum, en général cartilagineux chez les reptiles actuels, est une pièce de squelette en relation avec les vraies côtes et la ceinture scapulaire. Chez les espèces à membres atrophiés, il est réduit voire absent. Il fait toujours défaut chez les chéloniens et les ophidiens. Le sternum le plus simple est celui des sauriens : une plaque osseuse triangulaire. Celui des crocodyliens est plus développé, en trois parties. Notons également chez les crocodyliens l'existence d'un sternum abdominal qui est constitué de plusieurs baguettes paires ossifiées, recourbées en forme de « S ». (45)

2. Squelette zonal et appendiculaire

a) Ceinture scapulaire

Absente chez les ophidiens et les lézards apodes, la ceinture scapulaire se divise en trois parties chez les autres reptiles : la scapula, le coracoïde et la clavicule. Ici aussi, il existe une certaine diversité entre les espèces :

Les chéloniens, de par la présence de la carapace, ont leurs ceintures situées sous les côtes c'est à dire en intra-thoraciques. De plus, leur scapula est liée à la voûte costale et leur coracoïde aux plaques du plastron. Quant à la clavicule, elle est incorporée à l'épiplastron, plaque osseuse la plus crâniale du plastron (*Photo 5*). (10)



Légendes : A: Acromion, C: Coracoïde, F: Fémur, H: Humérus, IL: Ilium, IS: Ischium, P: Pubis, S: Scapula,

Photo 5: Ceintures scapulaire et pelvienne chez les chéloniens (J. Ducos de Lahitte)

Les clavicules sont absentes chez les Caméléonidés et les crocodiliens. Chez ces derniers, une inter-clavicule est toutefois présente sous forme de baguette allongée et avance jusqu'en avant du sternum. (45)

b) Ceinture pelvienne

La ceinture pelvienne entoure la portion caudale de la cavité abdominale, en avant du cloaque. Composée de l'ilium, de l'ischium et du pubis, elle est attachée aux côtes sacrées. (45)

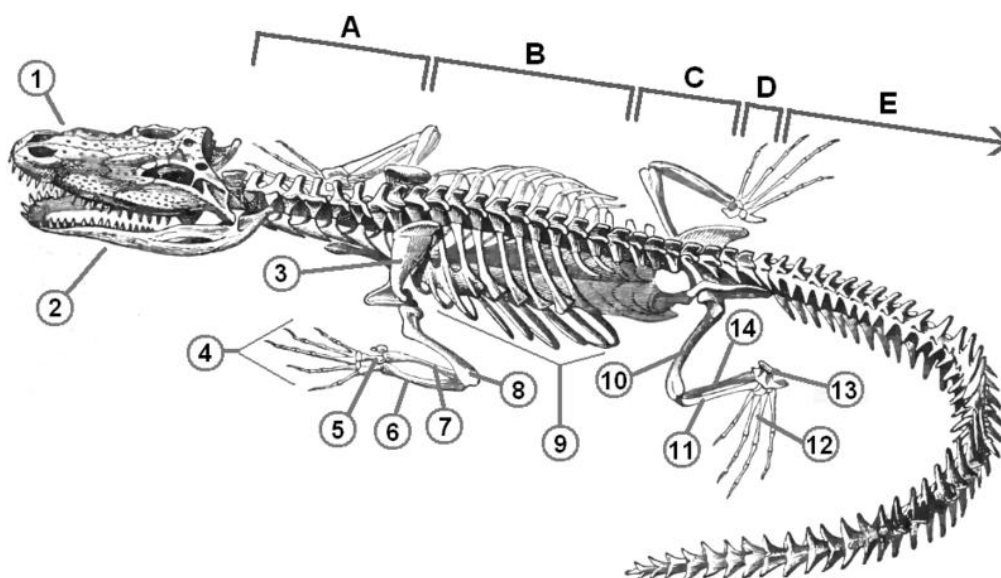
Elle est très réduites chez les lézards apodes et absente, ou présente sous forme de vestiges, chez les ophidiens. En effet, chez les Boïdés par exemple, une paire de petites griffes, vestiges de fémurs, sont présentes de part et d'autre du cloaque. (74, 119)

Chez les Chéloniens, l'ischium et le pubis sont fixés au plastron, alors que l'ilium adhère à la voûte costale. (10)

c) Squelette appendiculaire

Les membres des reptiles actuels sont des membres chiridiens, communs aux tétrapodes. Ils sont caractérisés par trois segments articulés (*Figure 11*): (45)

- Le *stylo-pode* ou segment proximal, ne comprenant qu'un seul os long : l'humérus ou le fémur
- Le *zeugopode* ou segment moyen : radius/ulna ou tibia/fibula
- L'*autopode* ou segment distal, qui correspond à la main ou au pied. Les membres sont pentadactyles



Régions vertébrales : A : Vertèbres cervicales, B : V. thoraciques, C : V. lombaires, D : V. sacrées, E : V. Caudales.

Squelette : 1 : Crâne, 2 : Mandibule, 3 : Scapula, 4 : Phalanges d'un membre thoracique, 5 : Carpe, 6 : Ulna, 7 : Radius, 8 : Humérus, 9 : Côtes, 10 : Fémur, 11 : Fibula, 12 : Métatarse, 13 : Tarse, 14 : Tibia

Figure 11: Squelette de crocodile (Richard Lydekker)

Quelques différences sont visibles entre les membres antérieurs et postérieurs : les membres postérieurs sont en général plus musclés. De plus, l'angle stylo-zeugopodique postérieur est ouvert vers l'extérieur et le fémur offre une amplitude de mouvements bien plus étendue que l'humérus, capable d'atteindre 180°. (45)

Toute cette organisation traduit la bonne adaptation des reptiles possédant des membres à la marche et à la course.

d) Les articulations

Les articulations des reptiles ressemblent à celles de mammifères : elles sont composées d'une capsule, d'une membrane synoviale et de surfaces articulaires cartilagineuses. (10)

C. Plaques osseuses cutanées chez les reptiles

Les écailles des crocodyliens, des chéloniens voire de certains sauriens (Anguidés, Cordylidés, Scincidés) reposent sur des os plats présents dans le derme, appelées ostéodermes. La partie la plus externe de ces plaques est constituée d'os spongieux, alors que l'intérieur est constitué d'os compact. Une véritable armure osseuse est ainsi constituée. (127)

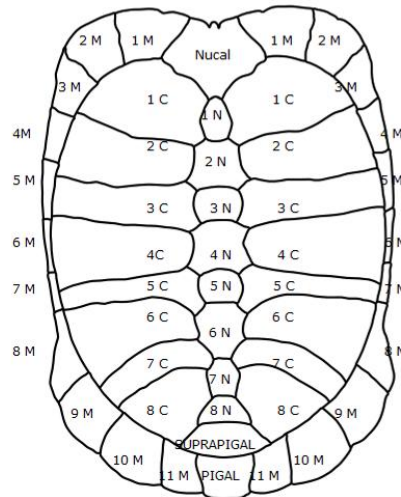
1. La carapace des chéloniens

Il faut tout d'abord distinguer deux types de carapaces chez les tortues : des carapaces dures, formées de plaques osseuses et des carapaces molles présentes chez les Trionychidés, comme par exemple chez les *Apalone sp.* (cf. Photo 7, Deuxième partie, « Contention ») (74)

Les carapaces dures, appartenant à la majorité des tortues, sont composées de deux épaisseurs. La couche la plus interne est composée de plaques osseuses d'origine dermique, vascularisées et innervées appelées ostéodermes. Elle est recouverte d'une couche cornée épidermique correspondant aux écailles kératinisées. Les positions de ces dernières ne concordent pas avec celles des ostéodermes, sauf au niveau de certaines régions comme l'axe vertébral et le squelette costal. L'ensemble forme la dossière en partie dorsale de l'animal et le plastron en partie ventrale, les deux moitiés étant suturées l'une à l'autre par des ponts osseux ou ligamentaires. (45, 127)

Les ostéodermes sont disposés selon un plan bien précis (*Figure 12*). Par exemple, au niveau de la dossière, ces plaques osseuses sont réparties en : (127)

- Une rangée de plaques neurales (ou vertébrales) située sur le territoire sagittal médian et solidaire de l'épine neurale des vertèbres.
- Des plaques costales fusionnées aux côtes
- Une ceinture de plaques marginales (ou périphériques)

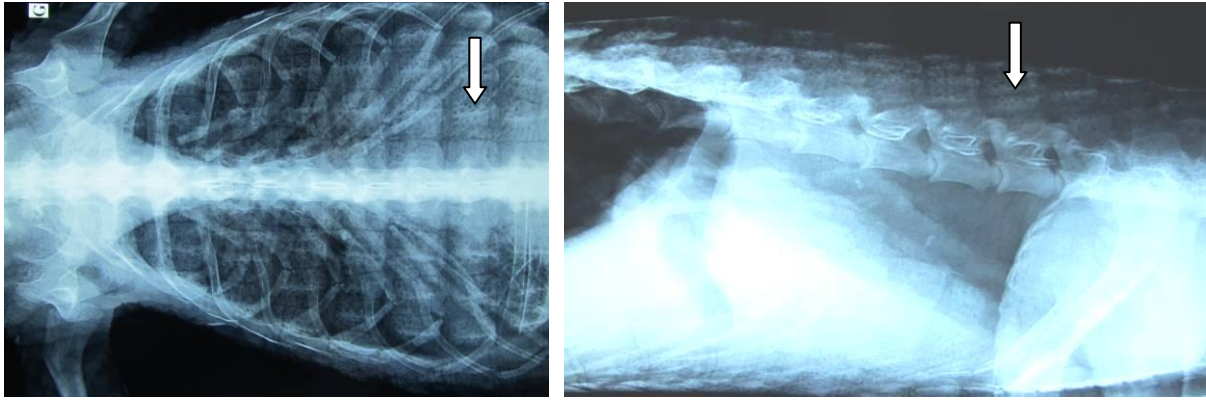


Légendes : N : Plaques Neurales; C : Plaques Costales ; M : Plaques Marginales

Figure 12: Répartition des ostéodermes sur une carapace de tortue d'Hermann (Testudo hermanni) (Vicente Niclos, CC BY SA)

2. Les ostéodermes des crocodiliens

Les ostéodermes des crocodiliens sont surtout présents sur la face dorsale de l'animal, parfois également sur leur face ventrale. Ils sont visibles radiographiquement sous forme de grandes plaques quadrangulaires à bord dentelé (*Radiographies 1 et 2*). Ils sont également présents sur la tête de ces espèces et fusionnent avec les os du crâne, formant un casque rigide. (74, 127)



Radiographies 1 et 2 : Visualisation des ostéodermes (flèches blanches) sur des clichés de face et de profil d'un crocodilien. (J. Ducos de Lahitte).

Bilan : Le squelette des reptiles

Pour conclure, si l'organisation générale du squelette des reptiles possède de fortes ressemblances avec celle des autres vertébrés, les différentes adaptations qui ont eu lieu au cours de l'évolution et l'existence d'un nombre important d'espèces de reptiles, ont conduit aujourd'hui à une grande diversité anatomique et morphologique de ces animaux.

DEUXIÈME PARTIE

Conduite à tenir lors d'une suspicion d'affection squelettique :

Consultation, prise en charge et outils diagnostics

I. Recueil des commémoratifs et de l'anamnèse

Dans la suite du document, nous travaillerons uniquement sur les reptiles les plus fréquemment rencontrés en captivité : les sauriens, les chéloniens et les ophidiens.

Dans cette deuxième partie, nous verrons la conduite d'une consultation, des questions à poser aux propriétaires jusqu'aux examens complémentaires, en passant par la prise en charge de l'animal.

Lors de l'arrivée d'un patient, un certain nombre de questions doivent être posées au propriétaire. Les principales ont été regroupées dans le *Tableau 2* mais cette liste n'est pas exhaustive. Les questions doivent porter sur le passé de l'animal, les conditions de maintenance et d'alimentation, le motif de consultation. En cas d'urgence, la prise en charge de l'animal est bien évidemment immédiate, les questions étant posées de manière succincte ou dans un deuxième temps. (11, 20, 77, 80, 93)

Identification et historique du reptile

De quelle espèce s'agit-il ?

Quels sont son âge et son sexe ?

Depuis combien temps l'avez vous ?

Quelle est son origine : né en captivité ou prélevé dans le milieu sauvage ?

Y a-t-il d'autres reptiles, d'autres animaux ? Si oui, quels sont les contacts entre eux ?

Détaillez la fréquence des mues, l'aspect et la fréquence des selles et des urines ?

A-t-il un comportement normal, est-il hyperactif ou au contraire léthargique ?

Un traitement a t'il été précédemment entrepris ? A-t-il déjà été vermifugé ?

Conditions de maintenance
<p>Terrarium : quels sont les dimensions, matériaux, cachettes, points d'eau et substrat utilisés ?</p> <p>Température : point chaud, point froid (jour et nuit) ?</p> <p>Hygrométrie : son pourcentage et comment est-elle régulée ? (pulvérisation, bac d'eau)</p> <p>Éclairage : quelle type de lampe est utilisée (néon, spot) ? Contient-elle des UV-B ? Depuis combien de temps la possédez-vous ? Où est-elle placée dans le terrarium ? Combien de temps la laissez-vous allumée par jour ?</p> <p>Hygiène : A quelle fréquence nettoyez-vous le terrarium ? avec quel produit ?</p> <p>Hibernation : Enfin, précisez si votre reptile a hiberné l'hiver dernier ? Si oui détaillez.</p>
Régime alimentaire
<p>Quel est le régime alimentaire de votre reptile ? (détails des légumes et fruits, des insectes)</p> <p>Quel est le mode de conservation de l'alimentation ?</p> <p>Donnez-vous une supplémentation minérale et vitaminée (si oui, comment) ?</p> <p>Quelles sont la fréquence et la quantité des repas ?</p> <p>Y a-t-il parfois des refus ou des régurgitations ?</p> <p>Les proies sont-elles données mortes ou vivantes ?</p>
Anamnèse
<p>Quel est le motif de consultation ?</p> <p>Depuis quand sont apparus les troubles ? Y a-t-il eu des traitements mis en place ?</p> <p>Est-ce qu'un changement dans l'environnement ou l'alimentation a eu lieu ?</p> <p>Votre reptile a-t-il pu subir un traumatisme récemment (chute d'un décor ou lors d'une manipulation, morsure par une proie, s'est échappé...) ?</p> <p>À quand remonte son dernier repas ? sa dernière mue ? ses dernières selles ?</p> <p>Avez-vous d'autres reptiles qui présentent des symptômes similaires ?</p>

Tableau 2: Exemples de questions à poser pour le recueil de l'anamnèse et des commémoratifs

II. La contention des reptiles

Il est important de demander au propriétaire si l'animal est habitué ou non aux manipulations. Elles doivent se faire dans le calme, sans gestes brusques.

△ Penser à bien se laver les mains avant et après tout contact, notamment car les reptiles sont porteurs de *Salmonella sp.*

A. Sauriens

Chez les sauriens, le danger vient de la mâchoire mais également de la queue et des griffes, surtout pour les grands spécimens.

Pour une bonne contention d'un lézard, il faut maintenir d'une main les membres antérieurs étendus le long du thorax, tandis que l'autre main est placée au niveau du bassin et entoure le corps et les membres postérieurs étendus le long de la queue (*Photo 6*). Si l'animal est un grand spécimen, sa queue sera en plus immobilisée à l'aide de l'avant-bras du manipulateur. Les petits spécimens peuvent quant à eux être maintenus d'une main. (9, 119)



Photo 6: Contention d'un iguane vert (Iguana iguana) (Céline Depas)

△ Ne jamais tenir un lézard par la queue, surtout s'il a la capacité d'autotomie

Chez certains sauriens comme les iguanes, le réflexe oculo-cardiaque peut être utilisé : l'animal est tranquilisé à l'aide d'une bande cohésive de type Vetrap® qui cache la vue. L'autre option est l'application d'une légère pression avec les doigts sur les deux orbites, qui va aussi provoquer ce réflexe : le lézard va entrer dans un état de stupeur durant plusieurs

minutes dont il pourra être sorti par un stimulus sonore ou douloureux. Cette technique peut être utile chez pour la réalisation de radiographie, d'examen buccal approfondi etc. (107, 119)

Enfin, L'immobilisation par catalepsie, en retournant sur le dos le lézard peut être utile chez certains reptiles comme l'iguane vert (*Iguana iguana*) et le dragon d'eau (*Physignatus cocincinus*). (107, 119)

B. Chéloniens

La contention d'une tortue peut se révéler simple : posée sur un support qu'elle ne peut atteindre avec ses pattes, elle se tient en général immobile. Cette contention permet un examen clinique à distance et la réalisation de radiographies sans stresser l'animal. En revanche elle ne permet pas un bon examen de la tête, des pattes ou la réalisation de prise de sang. Lors d'une manipulation, une tortue de petite taille peut être prise dans une main, le pouce derrière la dossière et un ou deux doigts sous le plastron, la paume de la main étant à l'arrière de l'animal (*Photo 7*). Avec un peu de patience, l'animal finit en général par sortir la tête de la carapace. Les pouces sont alors placés derrière les condyles occipitaux pour éviter que la tortue ne se renferme. Une astuce pour aider la tortue à sortir sa tête est de rentrer les membres postérieurs dans la carapace. L'espace cœlomique étant de taille limitée, cela va faire ressortir la partie antérieure du corps. En cas d'échec, l'utilisation de benzodiazépines permet en général l'extériorisation de la tête et des pattes. Il existe comme partout des exceptions : sortir de la tête d'une tortue boîte (*Terrapene sp.*) se révèle le plus souvent impossible sans anesthésie. (9,107, 119)



Photo 7 : Apalone sp. (Laetitia Pagano)

- △ Attention aux morsures des tortues aquatiques et plus particulièrement celles des tortues hargneuses (*Chelydra serpentina*) et des tortues alligators (*Macrochelys temincki*).

C. Ophidiens

La contention d'un serpent passe tout d'abord par l'immobilisation de sa tête en maintenant fermement l'arrière du crâne entre le pouce et l'index. Les petits serpents peuvent être libres de se déplacer entre les doigts du manipulateur (*Photo 8*). Pour les grands spécimens, il est conseillé d'avoir une personne par mètre. La contention d'un serpent venimeux ou d'un spécimen très agressif est à réserver aux manipulateurs expérimentés et se fait à l'aide d'un crochet ou d'une pince (*Photo 9*). (9,67)



Photo 8: Pantherophis guttatus juvénile glissant entre les doigts du manipulateur (C. Depas)



Photo 9: Contention d'un serpent venimeux (Dispholidus typus) à l'aide d'une pince (C. Depas)

III. Examen clinique

Il n'existe pas de protocole unique pour procéder pour un examen clinique complet. L'idéal est de trouver une méthode et de la suivre systématiquement. De cette manière, aucune partie de l'examen ne sera oubliée. Certains auteurs préfèrent commencer par la tête puis progresser distalement, d'autres préfèrent réaliser un examen complet sans palpation puis palper et examiner les différentes parties ensuite. Il est important de réaliser un examen complet, même lors d'une forte suspicion d'un diagnostic, afin de ne pas passer à côté d'une autre anomalie.

A. Inspection à distance

L'examen à distance permet tout d'abord d'obtenir un premier aperçu de l'état général du patient : présence de dyspnée avec la gueule ouverte, de déshydratation prononcée avec les yeux enfoncés, d'une robe terne, de cachexie, d'une vigilance diminuée etc. En cas d'urgence, l'examen des fonctions vitales et la prise en charge de l'animal doivent être immédiats. (11)

L'examen à distance permet ensuite de détecter des anomalies majeures du déplacement ou du squelette (boiterie, fracture, luxation, déformation de la colonne vertébrale, des membres ou de la carapace etc.). Un animal atteint par une maladie métabolique osseuse aura des difficultés à se lever et à se déplacer, trainant son corps près du sol. Lors d'ataxie ou de paralysie, une différence devra être faite lors de l'examen rapproché entre un trouble d'origine musculaire, squelettique ou neurologique. (7)

Enfin, une évaluation de l'état d'embonpoint et de déshydratation est réalisée, de par l'aspect des masses musculaires épi-axiales et pelviennes, de l'épaisseur de la base de la queue, et de l'enfoncement des globes oculaires. (11, 110)

B. Inspection rapprochée

1. Examen de la tête et de la cavité buccale

L'aspect des yeux et des orbites (déshydratation, métaplasie squameuse chez une tortue carencée, lunette pré-cornéenne chez un serpent, exophtalmie etc.), du nez (jetage) et des oreilles est observé dans un premier temps.

La cavité buccale fera l'objet d'un examen approfondi : aspect des muqueuses, de la langue, présence ou non de ptyalisme, mais également recherche de la présence d'abrasion rostrale ou de stomatite pouvant être à l'origine d'ostéomyélite. Une déformation mandibulaire avec tuméfaction de la zone et hypognathisme est en faveur d'un trouble métabolique. Des fractures de la mandibule (mâchoire asymétrique, ptyalisme) ou du crâne peuvent également être visibles ou palpables. Mais si leur détection est possible sur les os rigides des sauriens et des chéloniens (exception faite des cas d'affections métaboliques, où ils se ramollissent), elle devient difficile sur le crâne déformable des ophidiens adapté au passage des proies. (11, 81)

△ L'ouverture de la cavité buccale doit se faire avec beaucoup de précaution car lors de troubles métaboliques osseux, les os sont fragilisés et le risque de fracture iatrogène très élevé.

△ Certaines espèces de sauriens tel que l'iguane vert rejettent par les narines des sécrétions physiologiques hyper-osmotiques de chlorure de sodium et de potassium pour lutter contre les pertes hydriques. Elles ne sont pas à confondre avec des sécrétions pathologiques présentes lors de troubles respiratoires. (110)

2. Examen de la peau

L'examen cutané consiste à rechercher la présence de traumatisme, de parasites externes et de masses cutanées ou sous-cutanées (abcès, granulome, tumeur, kyste parasitaire). Les lésions érosives ventrales évoquent la difficulté qu'a l'animal à se soulever du sol lors de ses déplacements (faiblesse musculaire, maladie métabolique etc.). (11, 110)

3. Examen de la carapace

Les anomalies de la carapace sont nombreuses : déformations (*Photos 10 et 11*), ulcérations, fractures voire écailles manquantes. Palper la carapace permet d'évaluer sa rigidité, la carapace devenant souvent molle lors de maladies métaboliques. (11)



Photos 10 et 11 : Déformation de la carapace chez une tortue terrestre. (J. Ducos de Lahitte)

4. Examen musculo-squelettique

Les squelettes axial (vertèbres de la tête à la queue et côtes) et appendiculaire sont observés, palpés et mobilisés. Tous les membres sont manipulés, en vérifiant bien des articulations. Le clinicien vérifie l'absence de déformations (*Photo 12*), de tuméfaction, de fracture, de gonflement articulaire ou encore de douleur éventuelle même si les reptiles ne l'expriment très peu. L'examen doit être poussé jusqu'aux doigts et aux phalanges. Les

muscles sont également correctement palpés, à la recherche d'un traumatisme, d'une douleur ou d'une amyotrophie. (81)



Photo 12: Déformation vertébrale (cyphose) chez un python tapis juvénile (Morelia spilota) (Céline Depas)

5. Examen neurologique

Lors d'une anomalie de la démarche, la présence d'une ataxie, parésie ou autre comportement anormal, il est important de pouvoir distinguer une origine squelettique de neurologique. Quelques gestes simples permettent d'en avoir une idée. La priorité consiste à bien observer l'animal : lors d'atteinte neurologique central, l'animal va avoir du mal à tenir sa tête, tourne en rond, ou encore présente des convulsions. Lors de lésion plus périphérique, un serpent peut tomber en essayant de s'accrocher avec une partie caudale de son corps. Sauriens et ophidiens font également des mauvaises mues car ils ne peuvent pas se frotter contre les décors de manière normale. Un test simple pour évaluer la fonction neurologique consiste à mettre les animaux sur le dos. Les lézards et les serpents doivent pouvoir se retourner rapidement. Un serpent avec une lésion caudale pourra se retourner mais uniquement sur la partie en amont de la lésion. Une tortue sans atteinte nerveuse montrera au moins des efforts de redressements avec sa tête et ses pattes. Il est également possible de réaliser des tests de clignement à la menace, des réflexes de retrait lors de pincement de la queue ou encore des placers visuels pour les sauriens et les chéloniens, tous selon le même principe que chez les mammifères. (7, 20)

6. Examen de la cavité cœlomique

Lors de la palpation de la cavité abdominale, on peut parfois sentir des masses anormales : follicules pré-ovulatoires, œufs, abcès interne, tumeurs, occlusion intestinale, organomégalie (*Ex* : reins hypertrophiés).

Lors de l'examen du cloaque, on vérifie l'absence de signe d'infection ou d'inflammation, de masse, de prolapsus ou de diarrhée. (110)

△ La palpation abdominale est contre-indiquée chez les serpents dans les jours suivant le repas car le risque de perturber la digestion et de provoquer une régurgitation est élevé. (11, 81)

7. Auscultation cardiaque et respiratoire

L'auscultation cardiaque et respiratoire à l'aide d'un stéthoscope est peu sensible chez les reptiles. Elle est améliorée lors de la pose d'un linge humide entre le tégument et le pavillon du stéthoscope (*Photo 13*). Il existe également de nos jours des stéthoscopes perfectionnés qui affinent la qualité de l'écoute jusqu'à la perception de souffles cardiaques sur certains reptiles. (11, 110)



Photo 13: Auscultation cardiaque amplifiée à l'aide d'un linge humide (Peer Zwart, Fredric Frye, CC BY NC ND)

IV. Prise en charge de l'animal

Les premières mesures de la prise en charge d'un patient vont être ici décrites. Les traitements spécifiques à chaque maladie seront vus dans les paragraphes correspondants.

A. Analgésie

Les reptiles ayant une importante capacité à masquer le moindre signe de douleur, le clinicien ne doit pas se fier à l'aspect de l'animal pour décider si une analgésie est nécessaire. La majorité des atteintes osseuses sont douloureuses et nécessitent la mise en place rapide d'une analgésie (*Tableau 3*).

Une combinaison de morphiniques et d'anti inflammatoires non stéroïdiens peut être mise en place. Associer les molécules permet de diminuer les doses, réduisant ainsi les effets secondaires de chacune (*Ex* : dépression respiratoire). Peu coûteuse et facile d'utilisation, l'anesthésie locale est une option analgésique alternative intéressante lors d'atteinte locale. (80, 93)

Molécules	Doses (mg/kg)	Fréquence
<i>Morphine</i>	0,5-4 mg/kg IM / SC	12h
<i>Buprénorphine</i>	0.002-0.02 mg/kg IM / SC	12-24h
<i>Carprofène</i>	1-4 mg/kg PO / IM / SC / IV	24h
<i>Méloxicam</i>	0,1-0,2 mg/kg IM / IV	24-48h
<i>Lidocaïne 2%</i> <i>Bupivacaïne 0,25%</i>	2 mg/kg Lidocaïne + 1 mg/kg Bupicaïne en bloc local	

Tableau 3: Molécules analgésiques et leurs posologies chez les reptiles, d'après (93)

B. Antibiothérapie

En cas de plaie contaminée (fracture ouverte, morsure, abcès près d'une structure osseuse ou articulaire etc.), une antibiothérapie systémique doit être immédiatement mise en place. Dans l'idéal, une bactériologie et une culture fongique sont réalisées sur un prélèvement osseux. (80, 93). Les molécules disponibles sont détaillées dans le paragraphe sur l'ostéomyélite (*cf.* Troisième partie, paragraphe III. A. 1.).

C. Fluidothérapie

Un état de déshydratation voire de choc mis en évidence lors de l'examen clinique du patient doit entraîner la mise en place d'un plan de fluidothérapie immédiat. Lors de l'examen clinique, un reptile déshydraté présente une peau sèche, moins élastique, associée ou non à des problèmes de mue, un mucus épais dans la gueule et des muqueuses sèches. Les fèces sont sèches et l'urine plus concentrée. À 10% de déshydratation les yeux semblent enfoncés dans les orbites. Un bilan sanguin (hématocrite, protéines totales, albumine, acide urique) permet de confirmer la déshydratation. (29, 80, 83)

Si les propriétés physiologiques chez un reptile hydraté, sont comparables à celles des mammifères avec environ 75% du poids du corps correspondant à de l'eau (66% environ pour les tortues, chiffre diminué de par la présence de la carapace), il est vrai que les reptiles ont une balance hydrique qui diffère des mammifères. Ils possèdent une proportion de liquide intracellulaire plus important que ceux-ci (48 à 80%), ce qui leur permet de supporter plus longtemps une période de déshydratation. (29, 83)

Lorsqu'un reptile déshydraté est présenté en consultation, il est nécessaire de savoir de quel type de déshydratation il s'agit, afin de proposer une réhydratation adaptée.

La déshydratation hypertonique, due à un manque d'apport ou d'accès à l'eau est la plus fréquente. Elle est isotonique quand l'animal présente une hémorragie, une diarrhée ou encore une anorexie brutale. Enfin, une déshydratation hypotonique, plus rare, peut survenir lors d'anorexie prolongée. (83)

Dans les deux premiers cas, le soluté de fluidothérapie est idéalement isotonique voire légèrement hypotonique afin de permettre une diffusion de l'eau vers de secteur intracellulaire, comme par exemple un mélange avec 50% de NaCl 0,9% ou de Ringer Lactate et 50% de Glucose 5%. Les fluides utilisés chez les carnivores domestiques tels que le Ringer

Lactate et le Chlorure de sodium 0,9% sont en fait légèrement hypertoniques pour les reptiles car ces derniers ont une osmolarité plasmatique plus faible que celle des mammifères, mais sont tout de même souvent utilisés seuls et avec néanmoins de bons résultats. Les cas de déshydratation hypotonique sont peu documentés. (83, 107, 112)

Certains auteurs mettent en garde contre les solutés contenant du lactate, molécule déjà présente en quantité chez les reptiles dès un effort modéré (utilisation des voies anaérobies pour produire de l'ATP). Augmenter encore plus cette concentration avec une perfusion non adaptée conduirait à un état d'acidémie et surchargerait le foie. Il semblerait toutefois que les lactates présents dans le Ringer Lactate n'affectent pas la teneur en lactate plasmatique sauf en présence d'une insuffisance hépatique terminale ou d'un foie chroniquement hypoperfusé. (83)

Les besoins hydriques quotidiens sont estimés de 1 à 3% du poids corporel vif, auxquels est ajouté le complément du déficit, à planifier sur 72 à 96 heures à cause du faible volume extracellulaire.

La réhydratation, une fois le soluté réchauffé à 30°C, pourra se faire par voie orale, sous cutanée, intra-cœlomique, intra-osseuse ou intraveineuse selon la gravité de la déshydratation et la liste des anomalies. (29,83)

D. Tranquillisation et anesthésie

Dans certains cas, une simple sédation (plutôt qu'une véritable anesthésie) peut suffire. C'est par exemple le cas lors d'un examen d'une tortue récalcitrante, pour pouvoir observer de manière approfondie la tête ou les pattes. Les benzodiazépines (midazolam et diazépam), sont les molécules de choix. On n'utilisera pas d'alpha-2 agonistes comme chez les carnivores domestiques, car leur induction et leur réveil sont très longs, malgré l'utilisation de l'antidote.

Une anesthésie peut se révéler nécessaire dès certains examens complémentaires ou actes non invasifs selon le comportement de l'animal (radiographie, contention externe sur animal traumatisé etc.) car elle permet d'éviter au maximum stress, douleur et aggravation du problème.

Une anesthésie ne doit cependant être pratiquée que si l'état de santé de l'animal le permet. Si ce n'est pas le cas, une fluidothérapie, une analgésie et une hospitalisation dans des conditions adaptées sont à prévoir dans un premier temps, afin d'améliorer l'état général du reptile. (119)

Les molécules les plus utilisées chez les reptiles sont rassemblées dans le *Tableau 4*.

Molécules	Doses (en mg/kg)
<i>Midazolam</i>	0,1 mg/kg IM
<i>Diazépam</i>	0,2-0,6 mg/kg IM
<i>Kétamine (association avec la médétomidine)</i>	5-10 mg/kg IM (ophidiens : 10-50 mg/kgIM)
<i>Médétomidine</i>	0,1 mg/kg IM
<i>Propofol (+ relai gazeux)</i>	5-10 mg/kg IV
<i>Alfaxone (+ relai gazeux)</i>	2-4 mg/kg IV

Tableau 4: Exemple d'agents anesthésiques et leurs posologies chez les reptiles, d'après (119).

Lors d'une anesthésie, un reptile doit recevoir une fluidothérapie et un monitoring de de même ordre que chez les mammifères. Les appareils utilisables chez ces derniers conviennent. Une surveillance respiratoire est indispensable car parmi les particularités notables chez ces espèces, on note la capacité du cœur à continuer à battre pendant une période de temps non négligeable après la mort de l'animal. (80)

E. Voies d'administration

La circulation sanguine des reptiles est plutôt lente. L'idéal est donc d'injecter les médicaments le plus près possible de la région à traiter. De plus, le réseau vasculaire des petits reptiles comporte un système porte rénal, c'est-à-dire que tout le sang veineux drainé depuis la seconde moitié du corps, les membres et la queue, est filtré par les glomérules rénaux avant de rejoindre la circulation générale. C'est pourquoi il était auparavant conseillé de réaliser les injections sous cutanées et intramusculaires dans la première moitié du corps, en particulier pour les substances néphrotoxiques ou éliminées par voie rénale. Aujourd'hui des publications tendent à montrer qu'il s'agit plus probablement d'un problème théorique, car en pratique les études cliniques ne semblent pas montrer de différence significative dans la pharmacocinétique des molécules injectées. Les différentes voies possibles sont les suivantes : (65, 73, 107, 118)

- ✓ *La voie orale* n'est utilisée de manière sûre qu'avec un sondage oro-gastrique, réalisé en tenant l'animal à la verticale, gueule ouverte. Après avoir repéré la glotte, la sonde est avancée jusque dans l'estomac, à mi-distance entre la mâchoire et le cloaque pour les sauriens et les chéloniens et caudalement au cœur chez les ophidiens. Le sondage est surtout utilisé chez les petites espèces.
- ✓ *La voie sous cutanée* est peu pratique car le tissu sous cutané est peu vascularisé et très vite adhérent au plan musculaire. Elle est de plus souvent irritante.
- ✓ *La voie intramusculaire* est la plus utilisée. Chez les ophidiens, l'injection est réalisée dans les muscles para-vertébraux de la première moitié du corps (partie la plus charnue). Chez les sauriens et les chéloniens, elle est faite dans les masses charnues des membres thoraciques ou pelviens.
- ✓ *La voie intraveineuse* est réservée au traitement d'urgence. Elle peut être réalisée au niveau de la veine coccygienne dorsale chez les tortues, ventrale chez les autres espèces (*Photo 14*). Chez les serpents, la veine palatine et la veine jugulaire sont également accessibles, tout comme le cœur. Pour une tortue immobile, la jugulaire est le lieu le plus pratique, le sinus cervical n'étant pas recommandé car le risque de toucher le réseau lymphatique est important. Enfin, chez les sauriens, la jugulaire ou la céphalique peuvent être également utilisées.



Photo 14: Injection intraveineuse chez un python royal (Python regius) par la veine coccygienne ventrale (Peer Zwart, Fredric Frye, CC BY NC ND)

- ✓ *La voie intra-osseuse* est très utile lors des plans de fluidothérapie. Chez les sauriens, un cathéter intra-osseux peut être mis en place dans le tibia par voie normograde ou dans le fémur par voie rétrograde. Chez les chéloniens, elle pourrait être réalisée sur les os longs en théorie, mais elle n'est que rarement faite, l'abord jugulaire pour la pose d'un cathéter intraveineux étant plus simple. Une technique consistant à poser un cathéter intra-osseux dans la moelle osseuse de la carapace a été décrite mais se révèle très complexe.
- ✓ *La voie intra-cœlomique* est également adaptée pour la réhydratation, mais d'autres médicaments peuvent être donnés par cette voie. Il faut particulièrement faire attention à éviter les poumons présents dans la moitié crâniale (voire dans les trois premiers quarts) de la cavité cœlomique. De ce fait, c'est une voie peu sûre en cas de doute sur l'intégrité pulmonaire (*Ex* : lors de fracture de la carapace). Chez les ophidiens, l'aiguille est insérée dans le quart caudal de la cavité cœlomique, à la jonction entre les écailles latérales et ventrales. Chez les chéloniens et les sauriens, l'aiguille est insérée crânialement à un membre pelvien, en direction de l'épaule opposée. Penser à aspirer avant d'injecter : si de l'air est aspiré, retirer aiguille et recommencer!

F. Température de maintenance lors d'hospitalisation

Il est primordial pour un individu malade ou blessé d'être maintenu dans des conditions de maintenance optimales, avec en particulier un gradient de température adapté à l'espèce. Ces moyennes changent selon l'espèce. Des études ont montré que le système immunitaire des reptiles est le plus compétent lorsque la température est parfaitement adaptée à l'animal. L'absorption, la distribution et l'excrétion des médicaments sont alors à leurs maximums. Pour être efficace et complet, un plan thérapeutique doit donc prendre en compte la température de maintenance de ces patients ectothermes. (118)

V. Diagnostic différentiel

Les commémoratifs, l'anamnèse et l'examen clinique de l'animal débouchent sur une liste des anomalies du patient. À partir de cette liste, des hypothèses diagnostiques sont envisagées. Dans les *Annexes 2 à 4*, un diagnostic différentiel est proposé pour les anomalies cliniques les plus fréquentes concernant l'appareil squelettique des sauriens, chéloniens et ophiidiens. Les principales affections squelettiques seront développées en détail dans la troisième partie de ce document.

Des affections autres que squelettiques, comme musculaires, neurologiques ou digestives peuvent entrer dans ces diagnostic différentiels. L'examen clinique permet déjà d'orienter la suspicion. Par exemple lors d'une déformation, la palpation permet souvent d'orienter soit vers une déformation du rachis soit vers une masse interne. De même, lors d'une tuméfaction d'un membre, la palpation peut orienter soit vers une lésion osseuse, soit vers une lésion des tissus mous. Si ce n'est pas le cas, les examens complémentaires permettent en général de départager. Quant aux affections neurologiques, elles peuvent être identifiées lors de l'examen clinique (*cf.* Deuxième Partie, III « Examen clinique »).

VI. Examens complémentaires

Les principaux examens complémentaires utilisables au quotidien dans une clinique lors d'une suspicion d'affection squelettique sont l'imagerie médicale et les bilans sanguins. Les biopsies osseuses, les ponctions ou biopsies articulaires permettant cytologie, histologie et bactériologie sont également très utiles au diagnostic mais sont peu réalisées dans la plupart des pratiques vétérinaires. Enfin, les techniques d'imagerie de pointe (scanner, IRM) sont d'une grande aide mais ne sont utilisées que de manière anecdotique du fait de leur coût et de l'équipement nécessaire.

A. Imagerie médicale

1. Radiographie

La radiologie est l'examen indispensable à faire en première intention, aussi bien pour confirmer une suspicion de trouble squelettique (*Ex* : maladie osseuse métabolique) que pour objectiver l'étendue de lésions osseuses (*Ex* : fractures, infection, processus tumoral).

a) Équipement et réglage des constantes

Tous les appareils de radiographie utilisés en médecine vétérinaire sont adaptés aux reptiles. Le développement numérique offre un avantage significatif. La possibilité d'orienter la source de rayons par rotation de 90° est intéressante chez les reptiles, particulièrement chez les chéloniens. (104, 129)

La mise au point des constantes radiologiques est variable en fonction de l'espèce, de la taille de l'animal et de l'organe visé par cet examen. Peu de données sont décrites concernant les réglages pour une radiographie du squelette, mais les règles devraient être les mêmes que chez les mammifères.

Pour bien visualiser la cavité coelomique des reptiles, qui ne présente qu'un faible contraste (peu d'espace et de graisse entre les organes), on considère qu'il est nécessaire de

garder un kilovoltage bas mais avec une fourchette large (entre 40 kV pour les plus petits individus et 100 kV pour les grands), une intensité élevée (> 300 mA) et un temps d'exposition court (1/60^e de seconde). (80, 102, 114, 129)

Le *Tableau 5* propose quelques exemples de constantes.

Espèce	kV	mAs
<i>Petite tortue <2kg</i>	54 (40-60)	4- 10
<i>Tortue moyenne 2-8kg</i>	68 (60-80)	10
<i>Grande tortue > 8kg</i>	80 -100	10
<i>Serpent moyen</i>	42	10
<i>Serpent grand</i>	64	10
<i>Grand lézard</i>	36-55	4-10

Tableau 5: Exemples de constantes radiographiques chez les reptiles, d'après (102)

b) Incidences des clichés et contention des reptiles

Les incidences utilisées pour les clichés des membres chez les reptiles sont comparables à celles des mammifères : une incidence latéro-latérale dite « de profil » et une incidence dorso-ventrale dite « de face ». Pour la cavité cœlomique, une troisième vue antéropostérieure est recommandée chez les chéloniens. Elle est par exemple intéressante lors de fracture de la carapace car elle permet une visualisation optimale de l'intégrité des poumons. (80, 86, 104, 114, 129)

Quant à la contention, elle est souvent assurée par des supports de diverses natures : (86, 102)

- ✓ Chez les chéloniens : Pour l'incidence dorso-ventrale, avec de préférence la tête et les pattes sorties pour bien observer les os longs, l'animal est posé sur une boîte qu'il ne peut pas atteindre avec ses membres. Pour les incidences latéro-latérale et crânio-caudale, l'animal est maintenu en équilibre avec sa carapace posée sur un support solide, comme une bouteille pleine ou un sac de sable.

- ✓ Chez les sauriens : Les petites espèces peuvent être laissées dans une boîte radio-transparente pour un premier cliché global. Pour les plus grandes espèces, comme l'iguane vert, le réflexe oculo-cardiaque avec pose d'une bande cohésive sur la face peut se révéler très utile.
- ✓ Chez les ophidiens : les clichés de profil sont effectués par « tranches », en maintenant l'animal ou bien à l'aide d'un tube radio-transparent dans lequel l'animal est obligé de s'allonger.

c) Interprétation radiographique de l'appareil squelettique

L'interprétation radiographique du squelette des reptiles présente quelques spécificités. Tout d'abord, la différence de densité osseuse entre la cavité médullaire et les corticales est moins évidente que chez les mammifères, en particulier chez les tortues. Le réseau osseux trabéculaire n'est également que peu, voire pas visible. Le ratio cortico-médullaire et l'épaisseur des corticales sont très variables suivant les espèces. Ainsi, ils deviennent aussi importants que chez les mammifères chez les reptiles de grande taille. Tout ceci peut rendre un diagnostic radiographique très complexe pour un clinicien peu expérimenté dans ce domaine. (102, 114)

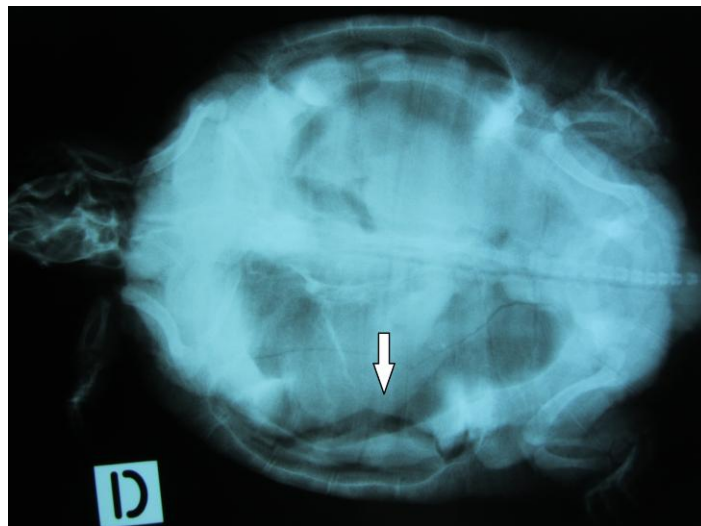Chez certaines tortues et notamment chez les « tortues boîtes » (*Ex : Terrapene spp.*), des images de fissures physiologiques du plastron sont observées, caudalement et parfois crânialement. Elles ne doivent pas être confondues avec des images de fractures. Ces fissures correspondent à des surfaces articulaires entre deux ostéodermes, qui permettent à ces espèces une fermeture de leur carapace grâce à la mobilité du plastron. (98, 102).

Chez les ophidiens, le crâne est facilement visible et toutes les vertèbres sont anatomiquement identiques. Les côtes débutent à la troisième vertèbre et sont présentes jusqu'au cloaque. Des vestiges de fémurs sont visibles de part et d'autre du cloaque chez les Boïdés mâles. (74, 102)

Les descriptions radiographiques précises des différentes affections seront décrites dans leurs paragraphes correspondants. Ils existent plusieurs grands patterns possibles :

Les maladies métaboliques osseuses, qui incluent diverses affections osseuses causées par des troubles nutritionnels et hormonaux, peuvent affecter la quantité (diminution ou augmentation de la masse osseuse) ou la qualité du tissu osseux (*Ex* : déminéralisation). Le principal critère est l'opacité de l'os : la densité osseuse est-elle diminuée ou augmentée ? Ce critère est cependant peu sensible. En effet, chez les mammifères, une diminution de 30% du calcium osseux est nécessaire avant qu'un changement radiographique ne soit visible. Même si ce fait n'est pas prouvé chez les reptiles, il souligne la gravité de la maladie nécessaire pour entraîner une diminution de densité radio-visible (*cf.* Troisième partie, I. « Maladies métaboliques osseuses et articulaires »). (60, 102, 114)

Les traumatismes, avec principalement les fractures des os longs et de la carapace sont également un motif de consultation commun (*Radiographie 3*).



Radiographie 3 : Fracture de la carapace chez une tortue de Floride (Trachemys scripta elegans). (J. Ducos de Lahitte)

Si ces dernières sont généralement bien visibles radiographiquement, la cicatrisation osseuse qui résulte présente des particularités. Alors que les mammifères produisent une réaction périostée conséquente autour du foyer de fracture, la plupart des reptiles n'en fabriquent qu'une très légère. Les exceptions sont les ophiidiens, qui produisent une réaction périostée intermédiaire. Un praticien non habitué à travailler sur des reptiles peut de ce fait mal interpréter un processus en bonne voie d'évolution et le confondre avec un processus lytique ou une absence de cicatrisation. Les radiographies restent l'examen complémentaire de choix à effectuer toute les 4 à 8 semaines pour vérifier une bonne évolution osseuse. (*cf.* Troisième Partie, II « Traumatologie des reptiles ») (80)

Enfin, des remaniements osseux, avec des phénomènes de lyse ou de prolifération, peuvent être observés : ostéomyélite ou arthrite septique, processus inflammatoire ou encore tumoral. Des biopsies osseuses sont, dans l'idéal, nécessaires pour départager les différentes hypothèses diagnostiques (*cf.* Troisième Partie, III « Autres affections osseuses et articulaires »).

2. Tomodensitométrie

L'examen tomodensitométrique ou scanner permet de pousser plus loin le diagnostic et le bilan lésionnel sur un trouble osseux. Les dernières générations de scanner sont plus rapides et proposent une reconstruction en trois dimensions des images. C'est un atout indéniable pour décrypter les fractures complexes, notamment au niveau de la carapace des chéloniens, pour vérifier l'intégrité du canal vertébral lors de lésion du rachis, ou encore pour connaître l'étendue d'un processus osseux infectieux ou néoplasique, particulièrement au niveau du crâne puisqu'il n'y a plus de contrainte de superposition des organes. Cet examen, qui permet d'évaluer la densité osseuse de manière plus précise que la radiographie, aurait également un intérêt dans le diagnostic des maladies osseuses métaboliques. Enfin, si on considère les structures autres qu'osseuse, le scanner permet d'obtenir des images de haute qualité des poumons des reptiles. (1, 46, 69, 123)

L'imagerie par résonance magnétique (IRM) permet quant à elle d'obtenir des images d'excellente qualité sur tous les organes internes. (96, 117)

L'inconvénient de ces examens reste leur prix élevé et leur faible nombre dans les cliniques vétérinaires à l'heure actuelle. Ils ne sont de ce fait quasiment pas utilisés en France pour la médecine des nouveaux animaux de compagnie.

B. Analyses hématologiques et biochimiques

Le bilan sanguin est une aide précieuse au diagnostic et au bilan d'extension des lésions. Nous verrons dans un premier temps les lieux de ponction sanguine puis nous détaillerons quelques paramètres utiles lors de suspicion d'affection osseuse.

1. Prélèvements sanguins

Les reptiles ont un volume sanguin relativement important par rapport à leur poids, puisqu'il est estimé entre 7 et 11 % de leur PV. Il en découle la possibilité de réaliser des prélèvements de volume plutôt conséquents puisque jusqu'à 10% du volume sanguin total peut être prélevé en toute sécurité. Ce pourcentage est surévalué chez les chéloniens compte-tenu du poids de la carapace. Chez les tortues, le volume sanguin n'excède pas 5 à 6% du poids vif total. (20, 23)

△ L'emploi d'anticoagulants entraîne des modifications hématologiques et biochimiques, surtout chez les tortues. De ce fait, plus tôt les analyses seront lancées, moins il y aura de modifications significatives. Les tubes peuvent également être centrifugés le plus rapidement possible et le plasma conservé seul. Un hémogramme peut être fait de façon manuelle à partir d'un frottis sanguin réalisé à l'aide d'une goutte de sang provenant directement de l'aiguille, avant contact avec l'anticoagulant. (23)

Les lieux de ponction diffèrent selon les reptiles : (20, 23)

- ✓ Chez les chéloniens, le site le plus utilisé est le sinus cervical, mais il présente un risque de contamination lymphatique. Deux autres sites existent : la veine coccygienne dorsale chez les individus avec une queue longue et la veine jugulaire chez les individus coopératifs.
- ✓ Chez les sauriens, la veine coccygienne ventrale et la veine abdominale sont accessibles. Cette dernière, située dans le plan sagittal, ventralement et superficiellement au plan musculaire, présente l'inconvénient de ne pas pouvoir assurer une compression pour l'hémostase, avec formation d'un hématome parfois

important. Quant à la veine coccygienne, elle permet des prélèvements de volumes conséquents.

- ✓ Chez les ophidiens, le site de ponction à favoriser est le cœur. La cardiocentèse ne présente pas de risque particulier pour santé du reptile. Après visualisation du cœur dans le premier quart du corps, grâce au choc précordial ou au doppler, et immobilisation de celui-ci entre les doigts (organe mobile chez ces espèces), l'aiguille est introduite à 45° dans le plan sagittal vers la tête de l'animal puis la prise de sang est effectuée. Chez serpents de grande taille, la ponction sur la veine coccygienne ventrale est également réalisable.

2. Examen hématologique

Si le sang des reptiles contient aussi érythrocytes, leucocytes et thrombocytes, chaque catégorie de cellule présente des particularités qui rendent l'hémogramme des reptiles très différent de celui des mammifères, et plus proche de celui des oiseaux. Les analyseurs humains ne sont pour cette raison pas adaptés aux animaux et encore moins aux reptiles. Il est donc important de savoir réaliser et interpréter un frottis sanguin.

Parmi les particularités des cellules sanguines chez ces animaux, notons tout d'abord la présence d'érythrocytes nucléés, comme chez les oiseaux. Ils ont une durée de vie plus longue que ceux des mammifères et des oiseaux, mais sont moins nombreux. Les intervalles de l'hématocrite sont compris entre 18 à 40%. Un hématocrite supérieur à 50% est évocateur d'une déshydratation ou d'une polycythémie (rare). Un hématocrite inférieur à 20% est fortement évocateur d'une anémie. Les leucocytes sont regroupés comme chez les autres espèces en granulocytes, lymphocytes et monocytes. Les granulocytes sont à leur tour classés en hétérophiles, éosinophiles et basophiles. (23, 83)

Les paramètres hématologiques varient en fonction de l'espèce, du sexe, de l'âge et des conditions de maintenance. Les principales anomalies visibles à l'hémogramme sont une anémie, une leucocytose ou au contraire une leucopénie : (23)

- ✓ L'étiologie des anémies est semblable à celle des mammifères :
 - Anémies hémorragiques liées à des pertes de sang traumatiques, des parasites hématophages, des ulcérations digestives ou des coagulopathies
 - Anémies hémolytiques constatées en cas de septicémie, de parasitisme ou de toxémies
 - Anémies non régénératives à relier à des maladies chroniques de nature infectieuse (*Ex* : herpes virose chez les tortues terrestres), inflammatoire, tumorale ou encore dégénératif (*Ex* : insuffisance rénale).
- ✓ La leucocytose correspond en général à une augmentation du nombre d'hétérophiles, de lymphocytes ou de monocytes. Une hétérophilie survient lors d'infection (majeure si infection bactérienne, modérée lors d'une parasitose) ou de traumatisme tissulaire. Elle peut également survenir lors de processus néoplasique. La présence d'hétérophiles toxiques oriente en faveur d'une infection bactérienne. Une lymphocytose peut survenir lors de la cicatrisation d'une plaie, d'une inflammation chronique, d'une infection parasitaire ou virale. Enfin une monocytose est souvent à associer à une lésion pyogranulomateuse.
 - △ Une température ambiante trop basse peu masquer une lymphocytose.
- ✓ Enfin, une leucopénie peut être observée : une hétéropénie signe souvent un processus inflammatoire aigu, plutôt infectieux, qui consomme la majorité de ces cellules, tandis qu'une lymphopénie peut être secondaire à un phénomène immunosuppresseur, un stress chronique, une anorexie prolongée etc.

3. Examens biochimiques

a) Calcémie et phosphatémie

(1) Calcémie

La calcémie plasmatique de la plupart des reptiles se situe entre 8 et 11mg/dl.

L'hypocalcémie chez les reptiles est présente lorsque les concentrations de calcium plasmatique sont en dessous de 8mg/dl. Plusieurs causes peuvent conduire à une hypocalcémie :

- Une carence en calcium : alimentation carencée, ou plus rarement une maladie digestive avec défaut d'absorption du calcium par la muqueuse intestinale. (23)
- Une hypovitaminose D3 : exposition insuffisante aux UV-B par exemple
- Une hyperphosphatémie : régime déséquilibré, insuffisance rénale.

Une hypocalcémie peut entraîner des maladies métaboliques osseuses comme l'hyperparathyroïdisme secondaire d'origine nutritionnelle, le rachitisme, l'ostéomalacie, et serait un facteur de risque pour l'ostéoporose. Cela dit, la mesure de la calcémie pour le diagnostic de ces affections n'est que peu sensible, la calcémie étant parfois basse, parfois dans les valeurs usuelles.

L'hypercalcémie, bien moins fréquente, est présente lorsque le calcium plasmatique est au-delà de 20mg/dl. Elle est généralement corrélée à une hypervitaminose D3, plus rarement à un excès de calcium dans l'alimentation. (23)

Enfin, plusieurs facteurs qui peuvent faire varier la calcémie plasmatique sont à prendre en compte : Tout d'abord, dans le plasma, le calcium existe sous forme ionisée, qui est la forme active, et sous forme liée aux protéines et plus particulièrement à l'albumine. Ainsi le calcium plasmatique mesuré reflète imparfaitement la fraction libre active car dès lors qu'il existe une baisse de l'albuminémie on pourra noter une fausse hypocalcémie, alors que le calcium libre est en réalité à un taux physiologique. La mesure du calcium ionisé serait donc plus fiable. La calcémie varie également en fonction du sexe et du statut reproducteur de l'animal. (73)

(2) Phosphatémie

La phosphatémie plasmatique se situe physiologiquement chez les reptiles entre 1 et 5mg/dl. L'hypophosphatémie résulte d'une anorexie prolongée, ou d'une carence en phosphore. L'hyperphosphatémie est diagnostiquée lorsque la valeur est au-delà de 5mg/dl. Il s'agit d'un paramètre précoce dans la détection d'une insuffisance rénale, l'hyperuricémie ne commençant à apparaître généralement qu'à un stade plus avancé. Les autres causes incluent un apport de phosphore alimentaire excessif ou une hypervitaminose D3. Il est à noter l'apparition possible d'une hyperphosphatémie artéfactuelle lorsque le sérum n'est pas immédiatement séparé du caillot sanguin après le prélèvement, le phosphore des hématies étant alors relargué dans le sérum. (23, 80)

(3) Rapport phosphocalcique

Ce rapport « calcium sur phosphore » est optimal lorsqu'il est compris entre 1,5 et 2, et correct quand il est supérieur à 1. Une inversion de ce ratio, c'est-à-dire un rapport inférieur à 1 est pathologique. (23, 113)

b) Acide urique

Les valeurs usuelles de l'uricémie sont comprises entre 20 et 50 mg/L. L'acide urique est le paramètre sanguin de choix dans de nombreuses situations : (23, 113)

- *Insuffisance rénale* : Chez les reptiles, le métabolite final du catabolisme protéique est l'acide urique et non l'urée. L'uricémie est donc le paramètre de choix pour explorer la fonction rénale. L'hyperuricémie est due à la diminution de son excrétion par les tubules rénaux devenus défectueux. L'urémie n'est utile que dans un cas : celui des tortues aquatiques, chez qui la fraction d'urée comme produit final du métabolisme est significative. Quant à la créatininémie, elle n'est pas évaluée, car son élévation n'est pas systématique et demande une insuffisance sévère et prolongée.
- *Goutte viscérale et articulaire* : une uricémie supérieure à 80 mg/L favorise le dépôt de cristaux d'urates.

- *Métabolisme protéique* : l'uricémie diminue lors de carence alimentaire protéique, d'anorexie ou de maladie hépatique.
- *Déshydratation* : elle est mise en évidence lorsque l'hyperuricémie est associée à une hémococoncentration (hématocrite dans les valeurs hautes), une hyperprotéïnémie et une hyperalbuminémie.

△ L'uricémie peut être élevée de manière physiologique chez les espèces désertiques et chez les espèces carnivores en phase postprandiale.

c) Phosphatases alcalines

Une augmentation des phosphatases alcalines peut aller en faveur d'une affection hépatique si une augmentation des autres marqueurs de la cytolyse et de la fonction hépatique est observée. En revanche si ces enzymes sont les seules à être en nombre augmenté, elles orientent vers une affection osseuse. (23)

d) Protéines totales

Les protéines totales comprennent l'albumine et les globulines. Elles augmentent par exemple lors de déshydratation ou de réponse inflammatoire. Une hypoprotéïnémie est présente lors d'anorexie chronique ou d'insuffisance rénale. (5)

C. Biopsie osseuse

La biopsie osseuse est un prélèvement nécessaire pour réaliser une mise en culture bactérienne (ou fongique) suivie d'un antibiogramme ou un examen histologique. Ce dernier permet de différencier un phénomène septique, d'un processus inflammatoire non septique ou tumoral.

Chez les reptiles de petite taille, la biopsie osseuse est complexe mais réalisable à l'aide par exemple d'une aiguille hypodermique. Elle est plus aisée chez les grands sauriens. La carapace des chéloniens peut également être ponctionnée à partir d'un trocart osseux ou d'un trépan de Michelle, en faisant attention à ne pas entrer dans la cavité cœlomique. Le trou peut être ensuite bouché avec de la résine acrylique ou époxy. Enfin, les biopsies vertébrales sont particulièrement utiles lors d'ostéopathie vertébrale proliférative (*cf.* Troisième Partie, III E. « Ostéopathie vertébrale proliférative »)

Lors de la réalisation d'une biopsie, le prélèvement doit inclure à la fois du tissu lésé et du tissu sain juxtaposé. Enfin, une anesthésie souvent générale, est indispensable.

Les principales complications des biopsies osseuses sont les fractures iatrogènes, d'autant plus que lors d'indication pour cette examen complémentaire, les os sont en général déjà fragilisés (ostéomyélite, tumeur, maladie métabolique etc.). Cela dit, cet examen offre de très bons résultats et ne doit donc pas être négligé. (28, 83, 85)

D. Ponctions articulaires et biopsies synoviales

Dans certaines affections articulaires (arthrite septique, goutte, pseudo-goutte), le diagnostic de certitude et l'adaptation du traitement passent par l'analyse du liquide articulaire ou de la membrane synoviale.

La ponction articulaire, réalisée de la même manière que chez les mammifères est effectuée avec une fine aiguille, et permet une cytologie du liquide synovial. Une mise en culture bactériologique est également possible lors de suspicion d'un phénomène septique.

La biopsie synoviale consiste à prélever un petit morceau de la membrane synoviale afin de réaliser une histologie. Déjà peu pratiquée chez les carnivores domestiques, cette technique reste pour l'instant essentiellement théorique chez les reptiles. Elle est réalisée sous échographie ou arthroscopie. Plus invasive qu'une ponction articulaire, elle donne cependant d'excellents résultats. (57, 71)

Bilan Conduite à tenir :

Du recueil des commémoratifs aux derniers examens complémentaires, toutes les étapes ont leur importance dans la démarche diagnostic d'une affection osseuse ou articulaire. Elles permettent de départager une maladie métabolique d'un traumatisme, d'une infection, d'un processus néoplasique ou encore dégénératif. Toutes ces pathologies sont détaillées dans la troisième partie de ce document.

TROISIÈME PARTIE

Études des principales affections du squelette chez les reptiles

I. Maladies métaboliques osseuses et articulaires

Les maladies osseuses et articulaires d'origine métabolique sont un groupe de maladies parmi les plus fréquentes chez les reptiles. Cependant, bien que les connaissances se soient élargies à ce sujet, souvent grâce à des extrapolations faites à partir de cas humains et d'autres mammifères, beaucoup de questions sont encore aujourd'hui sans réponses. La gestion d'un de ces cas constitue encore aujourd'hui un défi pour le vétérinaire, aussi bien au niveau du diagnostic que du succès thérapeutique. (60)

Les maladies osseuses métaboliques regroupent plusieurs affections, la plus fréquente étant l'hyperparathyroïdisme secondaire d'origine nutritionnelle. Nous verrons qu'une insuffisance rénale peut également conduire à un hyperparathyroïdisme. Ensuite, d'autres affections osseuses telles que des hypervitaminoses, le rachitisme ou l'ostéomalacie, l'ostéoporose, l'ostéite vertébrale déformante, l'ostéopathie hypertrophique et l'ostéopétrose seront détaillées. Enfin, nous aborderons les troubles métaboliques articulaires : la goutte et la pseudo-goutte.

A. Hyperparathyroïdisme secondaire d'origine nutritionnelle

1. Espèces concernées



Tous les reptiles sont susceptibles de pouvoir développer cette maladie. Néanmoins, on la rencontre le plus fréquemment chez les sauriens et les chéloniens (60,72). L'iguane vert (*Iguana iguana*) et le dragon barbu (*Pogona vitticeps*) sont souvent concernés par cette affection. Des cas ont également été constatés chez diverses espèces de caméléons, dragons d'eau asiatiques (*Physignatus cocincinus*), geckos léopards (*Eublepharis macularius*), uromastix (*Uromastyx spp*), et chez certaines tortues terrestres (*Testudo sp.*, *Geochelone sp.*) ou encore aquatiques. (60, 131)

2. Étiologie

L'hyperparathyroïdisme secondaire d'origine nutritionnelle apparaît lors de régimes alimentaires déséquilibrés ou de conduites d'élevages inadéquates. Cette maladie est provoquée par un ou plusieurs des facteurs suivants : (60, 73, 105, 116,131)

- Une carence prolongée en calcium
- Un ratio calcium/phosphore déséquilibré, avec le plus souvent un excès de phosphore
- Une exposition insuffisante aux rayons ultraviolets et plus précisément aux UV-B (280-320 nm). Les raisons peuvent être variées : absence de lampe UV-B dans le terrarium mais également ampoule non changée régulièrement ou encore trop éloignée du sol, terrarium en verre entre la lampe et l'animal etc.

Les animaux concernés sont surtout les juvéniles en pleine croissance, ainsi que les reptiles ayant subi un changement d'environnement ou d'alimentation (changement de propriétaire par exemple). (73)

Les reptiles insectivores ou herbivores sont les plus touchés. Les reptiles carnivores ou piscivores tels que la plupart des ophidiens, et une partie des chéloniens sont rarement concernés par cette affection à partir du moment où ils mangent des proies vertébrées entières qui constituent un régime alimentaire équilibré. En revanche, ces mêmes animaux nourris avec un régime constitué exclusivement de viande, sans os, sont soumis à un régime pauvre en calcium et trop riche en phosphore. (73, 78, 103,109)

3. Pathogénie

Les mécanismes détaillés du métabolisme phosphocalcique avec entre autre la synthèse de la vitamine D ont déjà été décrits précédemment (*cf.* Première Partie II. B. 2. « Régulation du métabolisme phosphocalcique »).

Reprenons les trois éléments du paragraphe précédent : carence en calcium, rapport phosphocalcique déséquilibré et manque d'UV-B. Comme le montre la *Figure 13*, ces facteurs conduisent tous à une hypocalcémie, qui induit à son tour une augmentation de la production de parathormone, hormone mobilisatrice du calcium osseux. Cette dernière va, entre autre, stimuler la résorption osseuse du calcium pour tenter de combler le déficit. (60, 72,105)

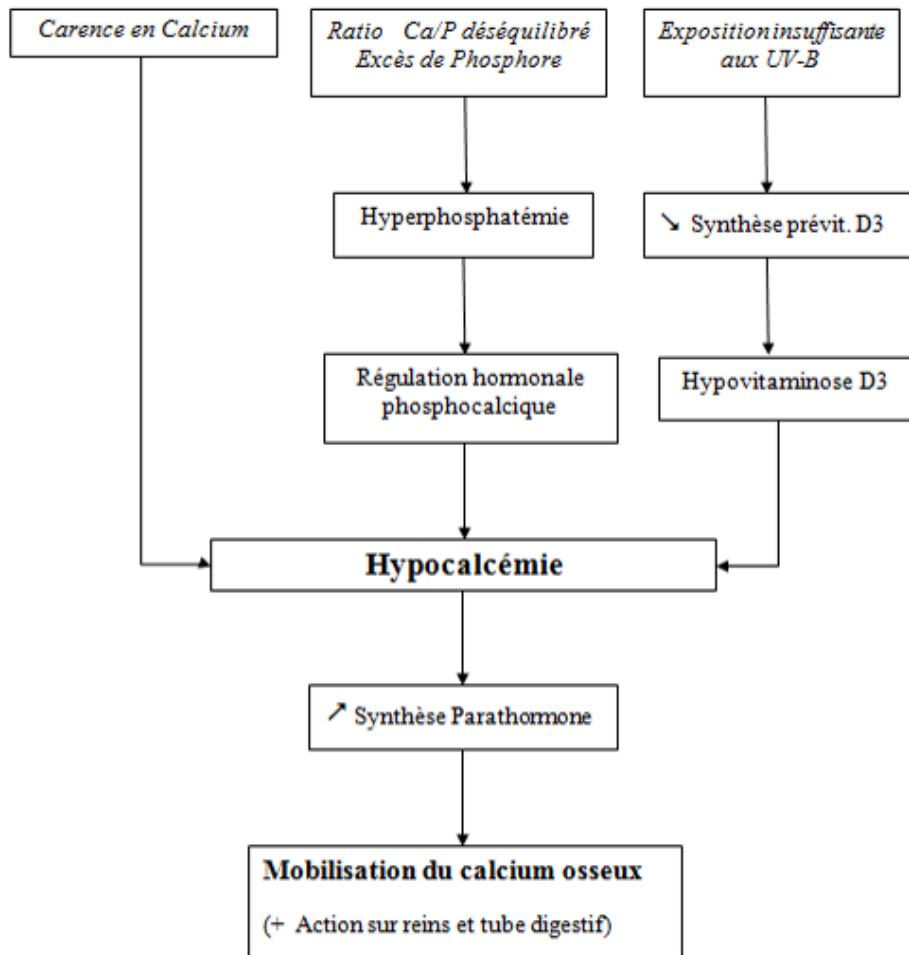


Figure 13: Pathogénie de l'hyperparathyroïdisme secondaire d'origine nutritionnelle.

Concernant le manque d'exposition aux UV-B, notons que toutes les espèces de reptiles n'en ont pas les mêmes demandes. En effet, il existe deux voies chez les reptiles leur permettant de remplir leurs besoins en vitamine D3. Les reptiles carnivores ou piscivores, remplissent leurs besoins en ingérant leurs proies et ne sont que peu, voire pas dépendants des UV-B. Les reptiles insectivores et herbivores diurnes forment cette vitamine par l'intermédiaire d'un précurseur activé par les rayons UV-B de la lumière naturelle au niveau de la peau. Si cette exposition est insuffisante, leurs besoins en vitamine D ne seront pas remplis, ce qui conduira à une hypocalcémie, et ce, même si les apports en calcium par l'alimentation sont adaptés. Voilà pourquoi les reptiles insectivores et herbivores sont les plus touchés par cette affection.

Enfin, lorsque la chronicité s'installe, la stimulation permanente des parathyroïdes entraîne une hypertrophie de ces glandes. Alors que chez un individu sain, la synthèse de parathormone est régulée par la concentration sanguine en calcium (rétrocontrôle négatif en cas d'augmentation de la calcémie), chez les individus atteints, la synthèse de parathormone ne répond plus à cette régulation et l'hormone est produite de manière constante. (72)

4. Symptômes

Les signes cliniques de l'hyperparathyroïdisme d'origine nutritionnelle sont à la fois les symptômes de l'hypocalcémie et le résultat de la déminéralisation osseuse. Les premiers signes sont souvent très frustes : croissance ralentie du jeune, léger arrondissement de la mandibule etc. Du tissu fibreux, bien moins résistant et irrégulier, finit par remplacer l'os résorbé, on parle alors d'ostéodystrophie fibreuse. Ce tissu est à l'origine du ramollissement et de la déformation de la colonne vertébrale (*Photo 15*), des membres (*Photo 16*), de la mandibule (« mâchoire en caoutchouc ») ou encore de la carapace chez les chéloniens.



Photos 15 et 16 : Signes cliniques d'ostéodystrophie fibreuse chez deux iguanes verts (Iguana iguana) : déformation de la colonne vertébrale pour le premier et tuméfaction des cuisses pour le second. (J. Ducos de Lahitte)

Plus l'animal grandit, plus les symptômes s'aggravent (fractures, déformation de la colonne vertébrale, ataxie etc.), pouvant aller jusqu'à la mort du reptile. A tout moment de la maladie, l'individu peut présenter des signes d'hypocalcémie francs (myoclonies, faiblesse musculaire) ou secondaires (constipation, prolapsus cloacale). (12, 60, 74, 97, 131)

Les principaux symptômes sont détaillés dans le *Tableau 6* ci-dessous.

Symptômes généraux
Léthargie, épaules basses et tête pendante Dysorexie voire anorexie Perte de poids Croissance retardée
Symptômes orthopédiques (ostéopénie puis ostéofibrose)
Difficulté à se déplacer et à soulever la face ventrale (ou le plastron) du sol. Ramollissement et déformations des os longs (surtout humérus et fémur), de la colonne vertébrale (scoliose, lordose, cyphose) voire les côtes (possible chez les ophidiens). Ramollissement et déformation de la mandibule « mâchoire en caoutchouc », entraînant des difficultés de préhension, des stomatites et des gingivites. Chez les chéloniens, ramollissement et déformation de la carapace. Fractures pathologiques des os longs, de la colonne ou des côtes. Fractures ou déformation de la ceinture pelvienne, entraînant dystocie, constipation etc. Ataxie, parésie voire paralysie lors d'atteinte vertébrale
Symptômes liés à l'hypocalcémie
Tremblements (souvent des doigts), myoclonies, myasthénie généralisée Actions sur les muscles lisses du tube digestif : constipation, diarrhée, prolapsus cloacal Déformation de la mandibule (raccourcissement et gonflement par action des muscles de la langue aidée par la souplesse osseuse) Trouble de la motilité de la langue chez les caméléons. Chez les chéloniens : croissance du bec et des griffes anormales Stades avancés : troubles respiratoires, cardiaques, tétanie hypocalcémique voire mort

Tableau 6: Principaux symptômes de l'hyperparathyroïdisme secondaire d'origine nutritionnelle

5. Diagnostic

Le diagnostic de l'hyperparathyroïdisme secondaire d'origine nutritionnelle se fait en grande partie avec l'anamnèse, les commémoratifs et l'examen clinique. Les examens complémentaires de première intention sont la radiographie et la biochimie sanguine. Les biopsies osseuses et le scanner sont des examens plus poussés, très utiles en théorie pour le diagnostic et l'évaluation de la densité osseuse mais dont l'utilisation reste anecdotique en pratique, de par le coût et l'expérience nécessaire. (60, 72, 78, 116) Tous ces examens sont détaillés dans le paragraphe «Examens complémentaires » (cf. Deuxième Partie VI).

a) Biochimie sanguine

La biochimie sanguine est peu sensible, des études ayant montré que l'hypocalcémie n'est pas présente de manière constante chez les individus atteints par cette affection. La calcémie reste dans les valeurs normales à basses, et la phosphatémie dans des valeurs normales à hautes. (60, 110)

b) Examen radiographique

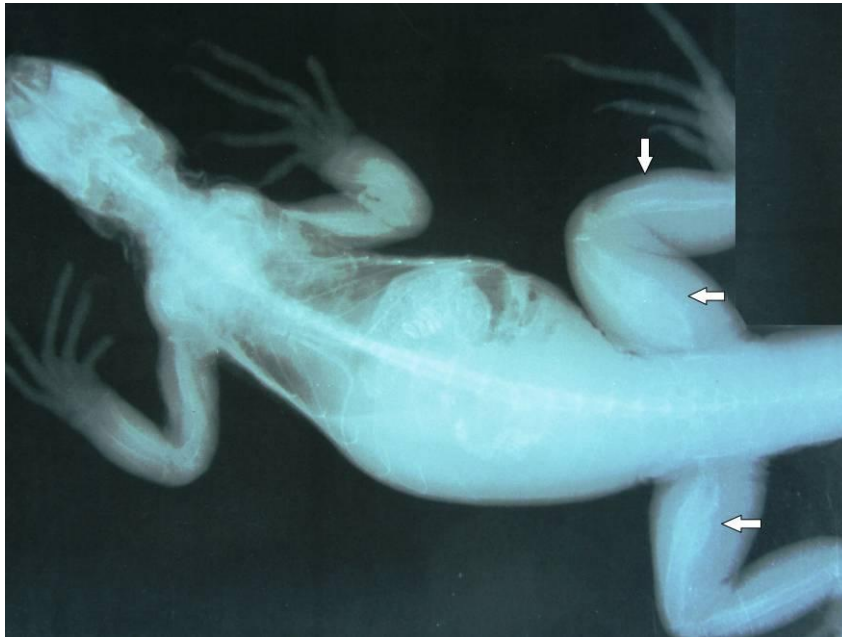
Les signes radiographiques peuvent être très variables en fonction du stade et de la gravité de la maladie. Le principal signe recherché est une diminution généralisée de la densité osseuse, due à la déminéralisation du squelette, et se caractérisant par une perte de contraste avec les tissus mous environnants. Il faut d'abord s'assurer qu'il ne s'agit pas d'un artéfact, d'un mauvais développement de la radiographie ou d'une surexposition. Il existe ensuite des densités osseuses de référence sur l'appareil squelettique des reptiles, variables selon les espèces : les ceintures pectorales et pelviennes chez les tortues, les os longs chez les lézards et les côtes chez les serpents sont les régions les mieux indiquées pour la détection d'une baisse de densité osseuse. Elles doivent être facilement visibles et avec des contours nets. (58, 74, 102)

△ Chez les mammifères, un changement radiographique n'est visible qu'à partir d'une baisse de 30% du calcium osseux. Si ce chiffre n'a pas encore été étudié chez les reptiles, il est probable que chez ces animaux également, une modification radiographique souligne un état avancé de la maladie. (102)

Cette diminution de densité de la trame osseuse, est associée à un amincissement des corticales des os longs et à la disparition de l'os trabéculaire sur la radiographie (pas toujours évident à observer). Dans un second temps, l'apparition de tissu fibreux s'observe radiographiquement par une réaction périostée et des corticales irrégulières, spongieuses et plus radio-transparentes. Les os longs commencent à se déformer, avec un élargissement de certaines régions osseuses (*Radiographie 4*). Les lésions peuvent être unilatérales ou bilatérales. Les déformations de la colonne vertébrale et des côtes sont également possibles chez les ophidiens. Dans les cas les plus avancés, des fractures pathologiques peuvent apparaître sur les os longs, les vertèbres voire les côtes. Les abouts osseux ne sont en général que peu déplacés. (58,74, 102)

Chez les chéloniens, les modifications radiographiques de la carapace sont les changements les plus visibles : Outre l'aspect (carapace molle, déformée, pyramidale etc.), la densité du plastron et de la dossière est diminuée et irrégulière. Les ostéodermes montrent une trame osseuse diffuse en « toile d'araignée » (74,110).

Une fois cette affection traitée, les déformations sont irréversibles mais la densité osseuse, l'épaisseur corticale et l'aspect de l'os trabéculaire se rapprochent d'un animal sain, sans l'atteindre complètement. (102)



Radiographie 4 : Cliché d'un iguane vert (individu de la Photo 15) mettant en évidence une diminution généralisée de la densité osseuse, associée à un élargissement des os longs, notamment les fémurs, avec des corticales irrégulières et une réaction périostée marquée. (J. Ducos de Lahitte)

6. Diagnostic différentiel

Le diagnostic différentiel de l'hyperparathyroïdisme secondaire d'origine nutritionnelle doit se faire avec les autres ostéopathies métaboliques comme l'hyperparathyroïdisme secondaire d'origine rénale ou l'ostéopathie hypertrophique, mais également avec une ostéomyélite ou un processus tumoral par exemple. Les *Annexes 2 à 4* couvrent les principales hypothèses diagnostiques en fonction des signes cliniques. (72)

7. Pronostic

En fonction de l'état d'avancement de la maladie, le pronostic peut varier de bon à défavorable. (72,116)

Si les seuls signes présents sont ceux directement reliés à l'hypocalcémie (*Ex* : trémulations, ataxie, prolapsus) le pronostic est bon. De même, il reste favorable si l'animal mange et présente un comportement actif. (34)

En revanche, les animaux léthargiques et anorexiques ont un pronostic réservé, mais une amélioration reste possible : 25 à 50% des iguanes verts sérieusement atteints peuvent répondre à un traitement agressif comprenant hospitalisation, fluidothérapie et gavage. L'amélioration, si elle a lieu, apparaît au bout de 2 à 3 jours de soins intensifs. (79)

Si les os sont touchés (*Ex* : ostéodystrophie fibreuse, fracture), le pronostic est également sombre. Cependant même dans ce cas, avec une bonne observance du propriétaire, les chances que l'animal récupère sont loin d'être nulles et celui-ci pourra vivre tout à fait correctement malgré quelques séquelles irréversibles de la maladie, comme les déformations osseuses. Une grande attention devra néanmoins être portée aux femelles qui peuvent avoir des complications lors de la ponte si leur bassin est touché. De même les reptiles avec des déformations de la mâchoire seront plus sujets à des gingivites et des stomatites chroniques. (72,116)

Enfin, les animaux ayant subi des fractures les paralysant ou les empêchant d'uriner ou de déféquer normalement sont de pronostic sombre. La probabilité que le plan thérapeutique mis en place règle ces troubles n'est pas négligeable, aussi est-il conseillé d'encourager le propriétaire à donner quelques semaines à son animal avant de prendre une décision définitive. (72,79)

8. Traitement

Le traitement de l'hyperparathyroïdisme secondaire d'origine nutritionnelle est constitué de quatre principales étapes :

a) Le traitement d'urgence : La tétanie hypocalcémique

Une réhydratation tiède doit être immédiatement mise en place, peu importe la voie (intraveineuse, intra-osseuse, cloacale etc.). Une supplémentation en calcium doit ensuite être apportée : une solution de gluconate de calcium à 10% peut être administrée à 1000 mg/kg par voie intramusculaire ou intra-cœlomique toutes les six heures jusqu'à ce que la tétanie cesse. L'apport peut également être apporté par voie intraveineuse. Une fois la crise finie, le relais se fait avec une supplémentation calcique orale, aux alentours de 30-40 mg/kg/jr de calcium élémentaire. Cet apport est continué pendant 6 à 12 semaines, puis est réévalué. Il faut en effet une longue période avant que des signes d'améliorations soient observés. (60, 72, 116, 131)

b) La gestion des fractures

Les os fracturés doivent être immobilisés. La gestion des fractures sera détaillée plus loin. (*cf.* Troisième Partie, II. « Traumatologie des reptiles ») Les fractures pathologiques guérissent plus rapidement que les fractures traumatiques, si le reste du traitement est bien suivi. Les interventions chirurgicales sont fortement déconseillées non seulement car la densité osseuse est trop faible pour supporter un matériel d'ostéosynthèse mais également parce que ces reptiles malades ont moins de chance de se remettre de l'anesthésie. Enfin, une bonne gestion de la douleur doit être mise en place (*cf.* Deuxième Partie, IV.A « Analgésie »). (60,72)

c) Traitement hygiénique

Il s'agit d'une part de réalimenter l'animal par gavage si celui-ci refuse de s'alimenter de son plein grès, avec des poudres pour alimentation assistée, par exemple de type « Critical Care »[®], OXBOW. Mais il s'agit également de corriger les erreurs de maintenance et le régime alimentaire. C'est la phase la plus importante du plan thérapeutique car si le propriétaire ne fait pas les changements nécessaires, l'état de santé de l'animal ne pourra pas s'améliorer sur le long terme. Les conseils à donner au propriétaire sont développés dans le paragraphe « Prévention » qui suit. Ces modifications sont à apporter immédiatement car bien réalisées, elles permettent d'accélérer l'amélioration de l'état de santé du reptile. Ainsi, des études sur l'iguane vert (*Iguana iguana*), rapportent que les animaux malades disposant d'une lampe UV-B adaptée vont choisir de s'exposer à une grande intensité d'UV-B la plupart de la journée (très proches de la source des rayons) puis, au fur et à mesure de leur guérison, ils s'éloignent de la source, se contentant d'intensité moyenne de rayons UV-B. (4, 16)

d) Traitement médical

L'éventail thérapeutique pour l'hyperparathyroïdisme n'est pas large. Les traitements existants semblent améliorer la guérison même si peu d'études ont été réalisées sur les reptiles. La plupart des hypothèses viennent d'extrapolations faites à partir d'études menées sur l'homme ou sur d'autres mammifères. (60,72)

Une supplémentation en calcium est tout à fait recommandée. En revanche les modalités d'applications sont assez controversées selon les auteurs. Aujourd'hui de plus en plus d'auteurs affirment qu'il n'y a pas d'indication valable pour traiter un problème osseux par administration de calcium par voie parentérale (sauf dans le cas d'une crise de tétanie). Les injections de calcium seraient douloureuse pour l'animal, moins efficaces que *per os* et causeraient des dommages rénaux à forte dose. La thérapie à long terme consiste donc en une supplémentation calcique par voie orale. (60,116)

Selon les auteurs, une supplémentation en vitamine D3 est plus ou moins nécessaire. En revanche la majorité sont d'accord pour dire que, si supplémentation il y a, la voie parentérale n'est pas conseillée. (60,116)

Une nouvelle molécule commence à être ajoutée aux des traitements prescrits jusqu'à présent. Il s'agit d'une hormone: la calcitonine, de synthèse ou de saumon. L'objectif de ce traitement est l'arrêt de la perte de masse osseuse et la stimulation de la production osseuse. Pour cela il faut jouer sur les activités des hormones régulant la calcémie. Parmi elles, la calcitonine diminue la calcémie entre autre en inhibant la production de parathormone et la résorption osseuse. L'activité ostéoclastique diminue tandis que l'activité ostéoblastique est stimulée. Cette calcitonine de synthèse a été utilisée pour traiter l'ostéoporose chez les femmes ménopausées. Les calcitonines humaines et reptiliennes étant similaires, des essais ont été réalisés avec succès chez l'iguane vert pour traiter l'hyperparathyroïdisme secondaire d'origine nutritionnelle. (72, 131)

Cependant, ce traitement doit être utilisé avec une grande précaution, car du fait de son mode d'action, il peut causer une tétanie hypocalcémique potentiellement mortelle. Pour cette raison, cette hormone ne doit pas être donnée à un reptile avec une calcémie inconnue ou susceptible d'être faible. Le patient doit être stabilisé avec des apports en vitamine D3 et en calcium au moins trois jours avant le début de l'administration de la calcitonine. Sur des études faites sur des iguanes verts (*Iguana iguana*), deux doses à 50 UI/kg en intramusculaire sont réalisées à une semaine d'intervalle. Dans certains cas d'ostéodystrophie fibreuse très sévère et chronique, une troisième dose peut être proposée. Il est important de rappeler au propriétaire que cette molécule doit être donnée en plus et non pas à la place des autres traitements. Elle ne remplace en rien le traitement hygiénique et la supplémentation calcique. (72)

Sans cette molécule, il faut compter 4 à 6 mois au malade pour récupérer. Avec cette hormone, le délai serait réduit à 4 à 6 semaines. Un autre avantage de cette nouvelle option thérapeutique, d'après les observations chez l'homme, serait l'existence d'un effet analgésique contre la douleur osseuse par stimulation de la production d'endorphines endogènes et par action directe sur le centre de la douleur dans le cerveau.

Chez les animaux au pronostic favorable, elle n'est pas forcément conseillée, les autres traitements médicaux et hygiéniques pouvant suffire. (72, 116, 131)

Enfin, aujourd'hui la médecine humaine se penche sur de nouvelles molécules: les biphosphonates, des inhibiteurs de la résorption osseuse. Ils pourraient constituer une orientation de recherche pour un traitement spécifique des maladies métaboliques osseuses des reptiles. (60)

e) Suivi du patient

Les suivis du patient doit se faire régulièrement. Un examen clinique et radiographique serait dans l'idéal renouvelé toutes les 6 semaines, afin de vérifier la progression de la minéralisation osseuse. Ces suivis permettent une adaptation plus précise des traitements.

Des suivis de la calcémie peuvent également être réalisés, particulièrement lors d'utilisation de la calcitonine. Signalons que cette dernière n'agit que sur la concentration sanguine en calcium ionisé et non pas en calcium total. (72)

9. Prévention

La prévention de l'hyperparathyroïdisme d'origine nutritionnelle joue sur deux axes: des conditions de maintenance adaptées, sous entendant une exposition correcte aux UV-B et un régime alimentaire équilibré.

a) Exposition aux UV-B

Un point majeur lors de la détention d'un reptile est l'exposition aux rayons ultraviolets de type UV-B, présents dans la lumière naturelle entre 280 et 320 nm. Ce type de rayons n'existe pas dans les lampes non spécialisées, qui ne proposent même pas toujours un spectre UV-A complet. A l'heure actuelle, les études portant sur les UV-B sont peu nombreuses et très controversées. Un conseil général à donner aux propriétaires est d'effectuer des recherches sur le biotope naturel de l'espèce maintenue et de choisir en conséquent, avec les recommandations de son vétérinaire. Bien évidemment, aucune lumière artificielle ne remplace la lumière naturelle, qui est à préférer. Ainsi, certains propriétaires de lézards tels que les caméléons amènent leurs protégés à l'extérieur dans des terrariums entièrement grillagés (« flexariums ») lorsque le temps s'y prête. (4,21)

(1) Facteurs ayant un impact sur l'exposition aux UV-B

Des études portant sur la sensibilité de la peau aux UV-B de différentes espèces de sauriens ont constaté que plus le lézard a un comportement diurne et s'expose en plein soleil (*Ex : Pogona vitticeps*), moins sa peau est sensible, et seulement un faible taux d'UV-B est utilisé pour la synthèse de la vitamine D3. En revanche, la peau des lézards crépusculaires voire nocturnes comme le gecko léopard (*Eublepharis macularius*) est tellement sensible à ces UV-B qu'une petite quantité de ces derniers suffit à synthétiser assez de cholécalciférol pour le métabolisme de l'animal. Une autre étude comparant deux espèces d>Anolis, l'une plus héliophile que l'autre, est arrivée au même résultat. (27)

Par ailleurs, il est intéressant de noter qu'un reptile va s'exposer plus ou moins longtemps aux UV-B en fonction de son régime alimentaire. Des études portant sur *Furcifer pardalis*, ont ainsi mis en évidence que les animaux avec un régime alimentaire comprenant peu de vitamine D3 passaient plus de temps exposés à la lumière naturelle que ceux avec plus de vitamine D3 dans leur régime. (26)

(2) Quels type d'UV-B, combien de temps, pour qui ?

Voici les recommandations générales en fonction du milieu de vie de l'animal. Les opinions divergent quant à l'intérêt des UV-B pour les chéloniens. Dans le doute, autant leur procurer un niveau modéré de ces rayons en attendant de nouvelles études.

- ✓ Espèces désertiques diurnes : *Pogona vitticeps*, *Uromastyx sp.* , tortues méditerranéennes

Dans la nature, ces espèces peuvent passer de nombreuses heures en pleine journée à se prélasser au soleil. Une quantité importante d'UV-B par jour est nécessaire afin de remplir leurs besoins en vitamine D3, leurs peaux n'étant que très peu sensible aux ultraviolets. Pour ces espèces, une source de lumière avec 10% UV-B, 12 heures par jour, est recommandée. (4,60)

- ✓ Espèces tropicales diurnes: Lézards arboricoles (*Ex : Iguana iguana*), Tortues semi-aquatiques

Ces espèces se contentent d'une exposition en matinée et en fin de journée, mais restent plutôt cachées sous des feuilles pendant les heures les plus chaudes. De manière générale, une source de lumière à 5% d'UVB, 12 heures par jour semble correcte. (4,60)

Mais, dans la nature, certaines espèces s'exposent plus que d'autres aux UV-B. Des études arrivent au même résultat en captivité : Si *Iguana iguana* apprécie une exposition de forte intensité (75-150 $\mu\text{W}/\text{cm}^2$) sur une période relativement restreinte de 6 heures (mais une exposition moins forte plus longtemps lui conviendra aussi), *Furcifer pardalis* semble préférer une exposition plus faible (30 $\mu\text{W}/\text{cm}^2$) 12 heures par jour. Une intensité plus élevée pourrait même lui être nocive. (26,36, 68)

- ✓ Espèces diurnes des zones tempérées : (Lézards terrestres, chéloniens)

Ces animaux alternent les expositions aux soleils et les moments à l'ombre, dans des latitudes de régions forestières au climat tempéré. Une source artificielle d'UV-B à 5%, 6 heures par jours est suffisant. (4, 60).

- ✓ Espèces nocturnes ou crépusculaire : Lézards, exemple : gecko léopard.

Pour ces espèces, les informations restent très controversées : si certains auteurs ne voient pas l'utilité de leur fournir des UV-B, d'autres recommandent une source avec 2% d'UV-B, 6 heures par jour, justifiant que dans la nature ces animaux reçoivent tout de même une petite quantité d'UV-B qu'ils sauront exploiter en totalité. Pour ces espèces, une vigilance importante doit être faite concernant le surdosage en vitamine D3, d'autant plus si le régime en est supplémenté. (4, 21)

- ✓ Concernant les ophidiens :

En dehors des serpents insectivores, qui sont très peu maintenus en captivité, la plupart des espèces acquièrent une concentration en cholécalciférol correcte par l'ingestion de proies entières. De manière anecdotique, on note parmi les expériences d'éleveurs des spécimens aillant eu besoin d'UV-B à un faible taux pour diverses raisons, dont des fractures pathologiques des côtes. On peut citer *Morelia spp.*, des serpents insectivores (*Opheodrys aestivus*, *O. vernalis*) et des serpents piscivores (*Thamnophis spp.*). Cependant aucune étude

n'a ce jour pu confirmer cette hypothèse. Une exposition aux UV-B préventive est déconseillée, car les serpents y sont souvent très sensibles. (4, 21,60)

✓ Bilan :

Le *Tableau 7* reprend les différents points abordés dans ce paragraphe :

Espèces	% UV-B	Heures d'éclairage par jour
<i>Lézards et tortues désertiques diurnes</i>	10%	12 h/jr
<i>Lézards diurnes tropicaux, tortues aquatiques</i>	5%	12 h/jr
<i>Lézards et tortues des zones tempérées</i>	5%	6 h/jr
<i>Lézards nocturnes ou crépusculaires</i>	2%	6 h/jr

Tableau 7: Bilan récapitulatif des apports recommandés en UV-B chez les reptiles

△ Les phases de lézards possédant moins de mélanine que les phases sauvages (*Ex* : albinos, hypomélanistique, « snow », « blizzard », pastel etc.) sont beaucoup plus sensibles aux rayons ultraviolets, avec des risques de brûlures au niveau des yeux et de la peau. L'intensité des UV-B devra donc être diminuée voire arrêtée, de nombreuses cachettes seront présentes dans le terrarium et une surveillance régulière de la peau de l'animal sera faite. (60)

(3) Côté pratique :

Une fois la lampe adaptée achetée (néon, spot etc.), il reste quelques conditions à remplir afin de procurer à son reptile des UV-B. La source des rayons doit être : (4, 60,72)

1. Placée à l'intérieur du terrarium car le verre ne laisse pas passer les UV-B.
2. Positionnée à une certaine distance maximale du sol : entre 40 et 60 cm de l'animal, hauteur qui peut varier selon le produit (consulter sa feuille technique).

3. Placée à côté de la source de chaleur, comme dans la nature, afin de recevoir les deux en même temps. Si ce n'est pas le cas, l'animal peut choisir de s'exposer sous la source de chaleur et ne recevra pas la quantité nécessaire d'UV-B malgré la présence de la lampe adéquate.
4. Hors d'atteinte du reptile et si ce n'est pas le cas (lézard capable de sauter ou de grimper), prévoir une protection grillagée autour de la lampe.
5. Changée tous les 6 à 12 mois

Enfin, différents décors doivent être présents sous les lampes (*Ex* : roches dans terrariums désertiques, branches dans les terrariums tropicaux) afin de permettre au reptile de choisir la distance entre lui et la source de lumière.

b) Régime alimentaire

(1) Besoins diététiques : calcium, phosphore et vitamine D3

Les besoins en calcium, phosphore et vitamine D3 chez les reptiles sont détaillés dans le *Tableau 8*. Les besoins en calcium peuvent être plus élevés à certaines périodes, par exemple pour les femelles en ponte (synthèse des œufs). (22)

Eléments	Besoins diététiques	Valeurs maximales tolérées
<i>Calcium</i>	0,6 à 1,5% MS (1,8 à 3 mg/kcal)	2,5% MS
<i>Phosphore</i>	0,5 à 0,8% MS	1,6% MS
<i>Vitamine D3</i>	200 à 2000 UI/ kg MS	5000 UI/ kg MS
<i>Ca/P</i>	1 < Ca/P < 4	5 (tortues terrestres phytophages)

Légende : MS = Matière sèche, Ca/P = Rapport phosphocalcique.

Tableau 8 : Besoins en calcium, phosphore et vitamine D3 chez les reptiles, d'après (8), (22), (109).

Nous allons maintenant appliquer ces besoins aux différents régimes alimentaires rencontrés chez les reptiles (*Tableau 9*) : carnivores, insectivores, herbivores et omnivores.

Régime alimentaire	Espèces concernées
<i>Carnivores/ Piscivores stricts</i>	<u>Ophidiens</u> (la très grande majorité) <u>Chéloniens</u> : Tortues aquatiques juvéniles (+ les Chélydridés adultes), Tortues boites juvéniles
<i>Insectivores stricts</i>	<u>Sauriens</u> (la plupart) : tégus, de nombreux geckos, caméléons etc. <u>Ophidiens</u> (rares) : <i>Opheodrys aestivus</i> , <i>O. vernalis</i>
<i>Herbivores stricts</i>	<u>Sauriens</u> (peu nombreux): Iguane vert, <i>Uromastyx sp.</i> adultes (pour certains auteurs) <u>Chéloniens</u> : (la plupart) : tortues méditerranéennes, gophères, <i>sulcatas</i> , léopards etc.
<i>Omnivores</i>	<u>Sauriens</u> (nombreux) : <i>Pogona spp.</i> , geckos diurnes (<i>Phelsuma spp.</i>) etc. <u>Chéloniens</u> : Tortues boites et tortues aquatiques adultes (sauf les Chélydridés). Tortues africaines (<i>Kinixys spp.</i>)

Tableau 9: Classement non exhaustif des reptiles en fonction de leur régime alimentaire, d'après (64)

(2) Carnivores et piscivores

Pour les reptiles carnivores et piscivores, leur régime à base de proies vertébrées entières est généralement équilibré et constitue un apport naturel en vitamine D3. Une supplémentation en calcium et vitamine D3 n'est pas utile voire déconseillée. (22, 64, 109)

△ Attention chez les carnivores aux régimes portés exclusivement sur la viande, sans os, trop riches en phosphore et pauvres en calcium. Les souriceaux nouveaux nés (< 2jours), peu calcifiés, sont également pauvres en calcium.

△ Attention chez les piscivores à certains poissons avec un rapport phosphocalcique médiocre. Citons l'éperlan qui à un rapport à 0,7.

(3) Insectivores

Les insectes, proies invertébrées, sont pauvres en calcium car sans endosquelette. Les plus riches en calcium sont ceux avec un exosquelette (coquille des mollusques) ou les vers de terre (*Lumbricus terrestris*). D'après le *Tableau 10*, les vers de terre sont les seules proies invertébrées au ratio phosphocalcique supérieur à 1, les autres s'approchant plutôt de 0,2, avec un pourcentage de calcium bas, aux alentours de 0,2% de matière sèche, pour des besoins entre 0,6 et 1,5%. Le phosphore en revanche est apporté en quantité suffisante. Le problème consiste ici à trouver l'équilibre entre ce rapport phosphocalcique, l'appétence et la digestion (digestion difficile de chitine des vers de farine). Une supplémentation calcique est nécessaire pour ces reptiles. (22, 60, 64, 109)

Espèces	Calcium (% MS)	Phosphore (% MS)
Grillon des foyers (<i>Acheta domesticus</i>) adulte	0,1-0,2	0,8-1,4
Grillon des foyers (<i>Acheta domesticus</i>) juvénile	0,1-1,3	0,8
Ténébrion meunier (<i>Tenebrio molitor</i>) -coléoptère-	0,04-0,12	0,9-1,4
Ver de farine géant (<i>Zophobas morio</i>)	0,03-0,12	0,6-0,8
Larve de teigne de ruche (<i>Galleria mellonella</i>)	0,06-0,07	0,6-1,2
Bombyx du mûrier (<i>Bombyx mori</i>) –lépidoptère-	0,21	0,54
Drosophile (<i>Drosophila melanogaster</i>)	0,14	1,1
Ver de terre (<i>Lumbricus terrestris</i>) attrapé	0,97	0,79
Ver de terre (<i>Lumbricus terrestris</i>) commercialisé	1,2	0,86

Tableau 10: Quantités de calcium et phosphore présentes dans les proies invertébrées commercialisées, d'après (22) et (109).

(4) Herbivores

Les végétaux ont des teneurs en calcium et phosphore et un rapport phosphocalcique très variable. Il est donc important de les prendre en compte afin de pouvoir proposer à son reptile des menus équilibrés. Les végétaux verts sont en général les plus intéressants, à l'exception de la laitue iceberg. Les autres légumes tels que la courgette, le concombre, les champignons ou encore la carotte sont très pauvres en calcium et phosphore et ont un rapport phosphocalcique trop bas. Les fruits ont un rapport phosphocalcique souvent inversé, sauf les baies pour qui il tend vers 1. (22, 64, 109).

Le *Tableau 11* propose une liste de quelques aliments communément distribués aux lézards et tortues herbivores ou omnivores.

Alimentation	Ca (% MS)	P (% MS)	Ca/P <1,5	Ca/P > 1,5
Végétaux verts				
Laitue Romaine	1.1	0.4		✓
Laitue Iceberg	0.4	0.5	x	
Épinards	1.0	0.6		✓
Pissenlit (feuilles)	1.3	0.4		✓
Betterave (feuilles)	1.3	0.4		✓
Luzerne (pousses)	0.3	0.8	x	
Autre végétaux				
Champignon	0.1	1.3	x	
Patates douce	0.1	0.2	x	
Courge	0.4	0.4	x	
Fruits				
Pomme	Traces		x	
Banane	Traces		x	
Melon	0.1	0.2	x	
Fraise	0.2	0.2		
Fourrages				
Foin de luzerne	1.2	0.2		✓
Foin phléole des prés (Timothy)	0.5	0.2		✓
Foin de dactyle	0.4	0.4	x	

Tableau 11: Liste de quelques aliments fréquemment donnés aux reptiles herbivores, avec leurs quantités de calcium, phosphore et leur rapport phosphocalcique, d'après (22) et (109).

- △ Selon la présentation de l'aliment, les valeurs phosphocalciques peuvent changer. Ainsi, si les pousses de luzerne ont un rapport à 0,37, le foin de luzerne voit son rapport monter à 6,1 ! (109)
- △ Il est à noter que certains aliments comme les épinards, la rhubarbe, les pois ou encore les pommes de terres contiennent des oxalates qui se lient au calcium et aux oligo-éléments, empêchant leur absorption digestive. Ces aliments sont donc à donner avec modération voire à éviter. (22, 60,109)

(5) Omnivores

Pour les reptiles omnivores, il suffit de suivre les règles de chaque autre catégorie. Selon les espèces, les proportions de chaque aliment varient. Cela peut même être le cas pour un même individu tout au long de sa vie. Ainsi un dragon barbu juvénile (*Pogona vitticeps*), mangera 80% d'insectes pour 20% de végétaux alors qu'un adulte aura plus de la moitié de ses repas composés de légumes et fruits. (64)

Concernant les granulés commercialisés pour reptiles, il y a encore pas de recul sur ces formules toutes prêtes car peu d'études ont été réalisées. Les informations diététiques fournies par les fabricants sont souvent insuffisantes pour pouvoir juger de la qualité nutritionnelle. Un des points importants est le peu d'eau contenu dans ces aliments : 10-12% contre 90% dans une salade ou 60-70% pour une proie vertébrée. Mouiller les concentrés, juste avant de les donner, apporte un double bénéfice : cela permet d'augmenter la prise de boisson de l'animal tout en augmentant l'appétence de l'aliment. (22, 64, 109)

c) Supplémentation minérale et vitaminique

(1) Supplémentation en Calcium

(a) Différentes formes de calcium commercialisées

Le calcium commercialisé existe sous de nombreuses formes (*Tableau 12*), pour humains, bétails, carnivores domestiques ou encore nouveaux animaux de compagnie. Si le propriétaire n'a pas forcément à prendre celui étiqueté « spécial reptile », il doit choisir un supplément calcique adapté.

Suppléments	Ca (%)	P (%)	Quantité de Ca dans 5g (en mg)	Quantité de P dans 5g (en mg)
<i>Carbonate de Calcium</i>	40	0	2000	0
<i>Os de seiche</i>	38	0	1900	0
<i>Lactate de calcium</i>	18	0	900	0
<i>Citrate de calcium</i>	21	0	1050	0
<i>Glubionate de calcium</i>	6,6	0	330	0
<i>Gluconate de calcium</i>	9	0	450	0
<i>Farine d'os</i>	24	12	1200	600
<i>Phosphate dicalcique</i>	24	18	1200	900

Tableau 12: Suppléments calciques commercialisés, d'après (19), (60) et (131)

Les deux formes les plus utilisées de nos jours chez les reptiles sont le glubionate de calcium et le carbonate de calcium. (131)

Le carbonate de calcium existe sous différentes formes : os de seiche, calcium de corail ou encore comprimés (Ex : TUMS®). C'est le supplément le moins cher. Sous peine d'effets secondaires digestifs, il est à donner lors d'un repas. (60,131)

Le glubionate de calcium est apprécié pour sa sécurité d'emploi car il provoque moins de troubles digestifs. On le trouve souvent sous forme liquide. Son désavantage est d'être beaucoup moins concentré en calcium élémentaire (6,6%) que le carbonate de calcium (40%), ce qui implique de gros volumes à faire prendre à l'animal tous les jours. (131)

Les autres suppléments sont le citrate de calcium et le phosphate de calcium, plus chers mais avec moins de risques digestifs que le carbonate. Le lactate et le gluconate de calcium, comme le glubionate, sont peu concentrés en calcium, entraînant des doses journalières de gros volume. Les sables calciques sont déconseillés et ne constituent pas une supplémentation calcique adaptée. (60,131)

Un point important lors du choix de la supplémentation calcique est l'absence de phosphate dans le produit. En effet, il est rare pour un reptile d'avoir une hypophosphatémie associée à l'hypocalcémie. En général, les animaux ne sont pas carencés en phosphate et une supplémentation pourrait entraîner une hyperphosphatémie aggravant l'hyperparathyroïdisme. (131)

(b) Insectivores : Quel mode d'emploi ?

Les reptiles insectivores nécessitent une supplémentation calcique, sans phosphate ajouté, comme vu précédemment. Il existe deux moyens pour la leur fournir : la faire ingérer aux proies ou la saupoudrer sur les proies :

- ✓ *Donner un régime enrichi aux insectes* est appelé « gut-loading » en anglais. Il s'agit de nourrir les proies avec une alimentation riche en calcium (et en d'autres nutriments). Une partie est absorbée par le tube digestif de l'animal, l'autre reste dans les intestins. Ce nourrissage est à effectuer dans les 24 à 48 heures avant de donner les proies aux reptiles. Donné plus longtemps, il peut provoquer des problèmes comme une détérioration de l'appétit, de la croissance et de la reproduction des insectes. Concrètement, ce régime riche en calcium peut être offert aux proies avec des suppléments calciques en poudres, des végétaux riches en calcium tels que les pissenlits ou encore des croquettes pour chat en croissance. (22, 109)
- ✓ *Saupoudrer les grillons* est appelé « dusting » en anglais. Les inconvénients sont une diminution de l'appétence pour le reptile et la perte d'une grande partie de la poudre avant que la proie ne soit mangée. (22)

(2) Supplémentation en vitamine D3

La supplémentation en vitamine D3 n'est conseillée que lorsque l'animal ne peut recevoir une exposition adéquate aux rayons ultraviolets. Elle doit être choisie avec soin : l'étiquette doit préciser s'il s'agit bien de vitamine D3 et non de vitamine D2, ou simplement D (dans ce cas on ne peut pas savoir). La boîte se conserve dans une pièce fraîche et sombre, sans trop d'humidité et doit être jetée à la date d'expiration. Enfin, il n'est pas évident de savoir quelle quantité distribuer quotidiennement. Les surdosages sont vite arrivés, et dangereux pour la santé de l'animal. Pour donner un ordre d'idée, supplémenter entre 200 et 2000 UI / kg MS de végétaux par jour ne représente pas plus de 1g de poudre par jour pour un iguane vert. (22, 108)

Son utilisation ne fait toutefois pas l'unanimité entre les auteurs. En effet, les espèces qui ont à l'état naturel un régime alimentaire très pauvre en vitamine D3 ne semblent pas être capables d'utiliser cette vitamine par voie orale. Il s'agit essentiellement des herbivores, comme *Iguana iguana*, qui s'alimentent de plantes synthétisant de la vitamine D2. Lors d'expériences faites avec des iguanes verts (*Iguana iguana*), des phelsumas géants de Madagascar (*Phelsuma madagascariensis grandis*) et des dragons de komodo (*Varanus komodoensis*), supplémentés en vitamine D3, calcium et phosphore mais sans apport d'UV-B, les reptiles ont développé des signes de maladies osseuses métaboliques. (2,8)

Bilan : L'hyperparathyroïdisme secondaire d'origine nutritionnelle est largement rencontré chez les sauriens et les chéloniens. La prévention et le traitement sur le long terme passent par des conditions de maintenance adéquates et un régime alimentaire approprié. Mais est-ce vraiment aussi simple ? Chez les mammifères, les déséquilibres calciques ont des origines très complexes, et peut être découvrons nous aussi chez les reptiles l'implication de la génétique ou l'interaction d'autres nutriments avec la balance phosphocalcique. (22)

B. Autres maladies osseuses d'origine métabolique

1. Hyperparathyroïdisme secondaire à une insuffisance rénale

a) Individus concernés



Les sauriens et les chéloniens peuvent être affectés par cette maladie. Contrairement à l'hyperparathyroïdisme d'origine nutritionnelle, elle atteint plus fréquemment les adultes que les juvéniles. (60, 72, 73)

b) Étiologie

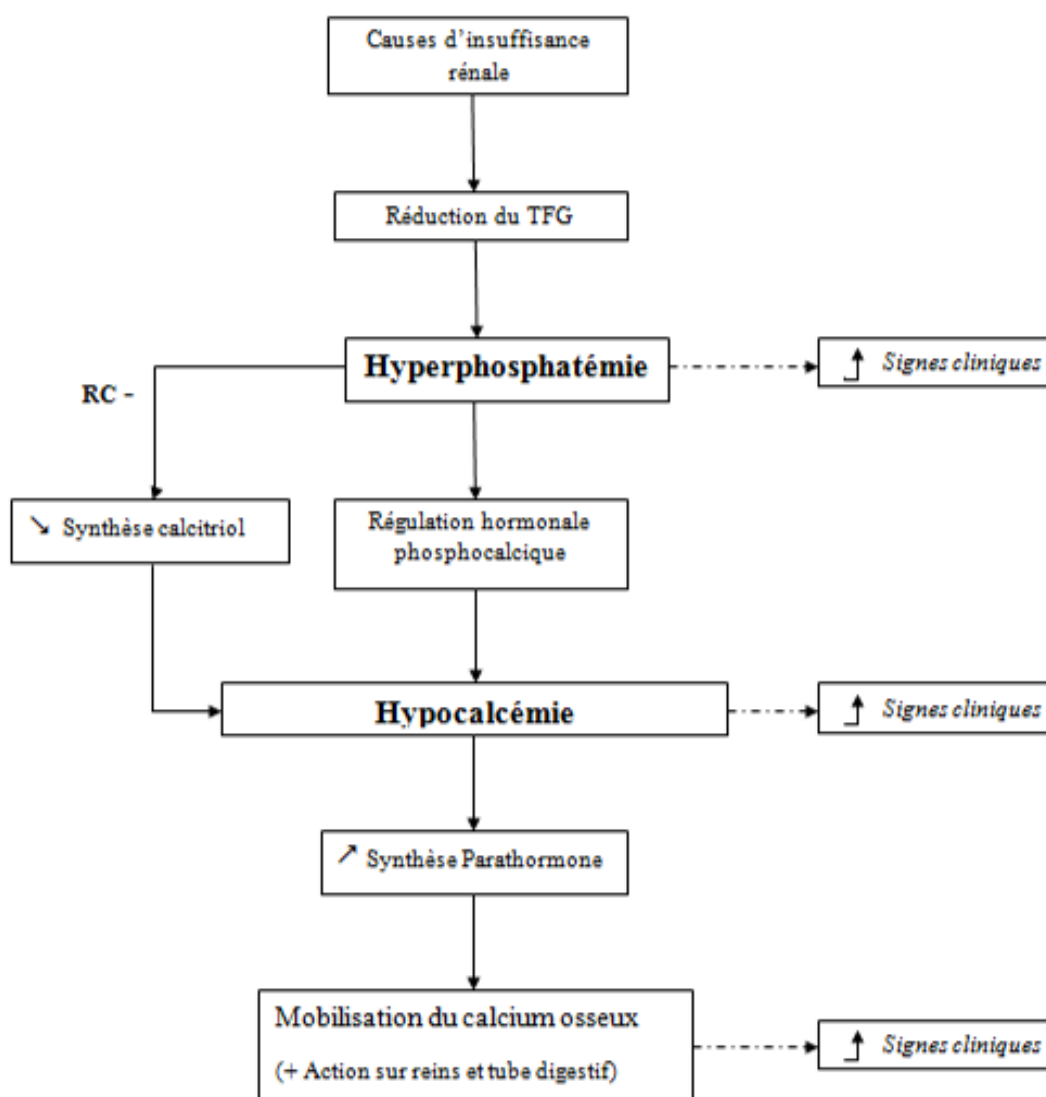
Ce sont les causes d'affections rénales, qu'on suspecte d'être multifactorielles. On compte parmi elles : (22, 60,73, 108)

- Une déshydratation chronique due à une hygrométrie trop faible dans le terrarium.
- Un régime alimentaire déséquilibré : excès de protéines (ou protéines de mauvaise qualité), excès de composés azotés non protéiques provenant de la chitine pour les insectivores, hypervitaminose D3.
- Des molécules néphrotoxiques (*Ex* : aminoglycosides).
- Des infections bactériennes, notamment à *Pseudomonas aeruginosa*.
- Des lithiases : calculs d'oxalates de calcium et de phosphate de calcium. Ils sont dus à une alimentation trop riche en végétaux contenant des oxalates (*Ex* : épinards, pois).

De plus des facteurs aggravants comme un stress chronique ou une température du terrarium trop fraîche peuvent jouer un rôle dans la défaillance rénale.

c) Pathogénie

La pathogénie de cette affection est détaillée dans la *Figure 14*. L'insuffisance rénale s'installant, la diminution du taux de filtration glomérulaire a pour conséquence une rétention plasmatique du phosphate. L'hyperphosphatémie entraîne par la suite une hypocalcémie voire une résorption osseuse. Mais contrairement à l'hyperparathyroïdisme nutritionnel, les reptiles ne mobilisent ici que très peu de leur réserve calcique osseuse. (58, 72).



Légende : TFG : Taux de filtration glomérulaire ; RC : rétrocontrôle négatif

Figure 14: Pathogénie de l'hyperparathyroïdisme secondaire à une insuffisance rénale

d) Signes cliniques

Les signes cliniques non spécifiques sont les plus fréquemment rencontrés : anorexie, léthargie et amaigrissement. La polydipsie-polyurie n'est pour l'instant pas décrite chez les reptiles atteints d'une insuffisance rénale. Viennent ensuite les signes d'hyperphosphatémie et d'hypocalcémie : faiblesse musculaire, myoclonies, convulsions, syncopes etc. Les symptômes squelettiques sont moins fréquents, la résorption osseuse découlant de cette affection restant de faible intensité. Dans les cas où cette déminéralisation est importante, elle peut être suivie d'une ostéofibrose, et sera essentiellement localisée au niveau du crâne et des mandibules, entraînant des déformations. Des cas de déformations voire de fractures pathologiques sur le squelette axial ou articulaire ont également été décrits. (58, 72,108)

e) Diagnostic

Le diagnostic de l'hyperparathyroïdisme secondaire à une insuffisance rénale est à la fois lié aux commémoratifs, clinique, radiographique et biochimique :

✓ *Examen clinique*

Lors de la palpation abdominale, des reins de taille augmentée peuvent être palpables sous les lombes et en avant du bassin. (60,108)

✓ *Radiographie : (25)*

Dans les cas de forte résorption osseuse, voire d'ostéofibrose, des images radiographiques similaires à celles de l'hyperparathyroïdisme secondaire d'origine nutritionnelle peuvent être observées. Des calcifications métastatiques des tissus mous sont également parfois visibles. Enfin, des indications sont données sur les reins, telles que leurs formes, leurs tailles ou encore la présence de structures radio opaques (*Ex* : calcifications, lithiases etc.). (72,74)

✓ *Paramètres sanguins*

Une analyse sanguine permet la mise en évidence d'une hyperphosphatémie, d'une calcémie normale à basse, d'un rapport phosphocalcique très faible (souvent plus bas que lors d'un hyperparathyroïdisme nutritionnel) et d'une hyperuricémie dans les cas avancés. (72,73)

✓ *Autres examens complémentaires*

Les autres examens permettant d'orienter vers un diagnostic d'insuffisance rénale sont une échographie ou une endoscopie des reins, plus ou moins associées respectivement à une cytoponction à l'aiguille fine ou une biopsie de cet organe. Une étude réalisée sur le débit de filtration glomérulaire d'un iguane vert de deux ans en bonne santé, a mesuré la clairance plasmatique d'une molécule filtrée par le glomérule : l'iohexol, injectée en intraveineuse au niveau de la veine coccygienne ventrale. Le taux de filtration glomérulaire moyen a été estimé à 16.56 ml/kg/h, une mesure utile lors de futurs diagnostics d'insuffisance rénale (60).

✓ *Diagnostic différentiel*

Les autres hypothèses diagnostiques sont les différentes maladies métaboliques, avec en tête l'hyperparathyroïdisme secondaire d'origine nutritionnelle et l'ostéopathie hypertrophique, un processus infectieux ou encore tumoral. (72)

f) Pronostic et traitement

Le pronostic est ici sombre, et l'évolution inexorablement défavorable, sauf en cas de diagnostic très précoce (découverte fortuite). Plus les signes généraux persistent depuis longtemps (anorexie, léthargie), moins bon est le pronostic. Il en est de même en cas d'hyperuricémie majeure, qui peut engendrer une goutte, viscérale ou articulaire, chez l'animal. (108)

Le traitement de base consiste en une fluidothérapie, une correction des déséquilibres électrolytiques (hyperphosphatémie et hypocalcémie) et un support nutritionnel adapté. (22)

Les règles concernant l'alimentation de l'insuffisant rénal sont les mêmes que chez les mammifères, tant qu'il n'y a pas d'étude démontrant le contraire : protéines de haute qualité en quantité contrôlée, peu de phosphore, taux convenable en fibres et oméga 3 privilégiés. En pratique, les herbivores et les omnivores ont leur ration complétée avec protéines hautement digestibles telles que des isolats de protéines de soja, une supplémentation calcique, et des graines de lin (huile ou entières) pour les omégas 3. Les insectivores et les carnivores devront dans la plupart des cas recevoir cette supplémentation par alimentation assistée, à l'aide d'une sonde de gavage. (22)

Des traitements plus spécifiques tels que des chélateurs de phosphates et de l'allopurinol peuvent être ajoutés. La posologie de l'allopurinol est estimée entre 20-50 mg/kg/ 24 heures par voie orale. Cette molécule pourrait faire diminuer l'uricémie jusqu'à 45% chez certains lézards. (73)

Enfin dans les cas d'atteinte squelettique, une fois les déséquilibres électrolytiques traités, un protocole à base de calcitonine pourrait être mis en place, afin de stopper la résorption osseuse (*cf.* Troisième Partie, I.A.8. « Traitement »).

g) Prévention

Il s'agit de lutter contre les causes d'insuffisance rénale. L'hydratation de l'animal est le facteur clé : hygrométrie adaptée (humidificateur d'air, bac d'eau au point chaud), bains au moins deux fois dans la semaine et préférer une alimentation humide que des granulés. Vient ensuite le facteur alimentaire : pas d'excès de protéines ni de vitamine D3, protéines de bonnes qualité, fibres, sodium, potassium et calcium en quantités correctes. L'hygiène dans le terrarium doit être maintenue à un bon niveau, afin de limiter les plaies pouvant s'infecter et l'état de santé de l'animal doit être suivi de près afin de détecter précocement tout signe d'infection (stomatite, pododermatite, traumatisme etc.) Si une antibiothérapie est nécessaire, elle doit être raisonnée et elle utilise la molécule adaptée la moins néphrotoxique. Enfin, les autres conditions de maintenance telles que la température, la fréquence des manipulations et le stress de l'animal doivent être contrôlées. (22, 108)

2. Hypervitaminose D



Les cas d'hypervitaminose D ne sont que rarement décrits chez les reptiles. Cependant, théoriquement le risque de surdosage est bien réel lors de l'emploi de suppléments vitaminiques dans l'alimentation. Les excès d'UV-B sont vraiment anecdotiques. Les espèces concernées sont donc les espèces de sauriens et de chéloniens. (22)

a) Signes cliniques

Une intoxication à cette vitamine a pour conséquence des signes non spécifiques (*Ex* : anorexie) et des signes squelettiques tels que des boiteries et des fractures pathologiques (10)

b) Diagnostic

Les commémoratifs et l'anamnèse permettent d'orienter largement le diagnostic. A la radiographie on observe une baisse de densité osseuse généralisée liée à déminéralisation des os et une calcification des tissus mous, en particulier du myocarde, des gros vaisseaux et des reins. (10,22)

Le diagnostic différentiel s'effectue avec des larves d'Ascaridés : Alors que ces dernières sont ponctuelles et éparpillés dans les arcs aortiques et pulmonaires, les calcifications d'hypervitaminose D sont diffuses, incrustées dans la paroi musculaire lisse des artères et du myocarde. (10)

c) Pronostic et traitement

Le pronostic est défavorable, le meilleur traitement restant ici la prévention.

Le traitement consiste tout d'abord à enlever les suppléments vitaminiques, à contrôler la source d'UV-B, et à vérifier que le rapport phosphocalcique de l'animal est correct. Si l'état de l'animal le nécessite, une fluidothérapie est mise en place.

Parmi les nouveaux traitements, peu réalisés en pratique, signalons les deux suivants qui sont intéressants pour cette affection :

- Le pamidronate de sodium, pour gérer l'hypercalcémie si elle est présente.
- La calcitonine si l'animal montre des signes de lésions squelettiques, pour arrêter la résorption osseuse (cf. Troisième Partie, I.A.8. «Traitement ») (22,79)

d) Prévention

Si une supplémentation en vitamine D3 est souhaitée, il est indispensable de bien se reporter aux recommandations et ne pas surdoser. Cela dit, une supplémentation orale n'est en général pas nécessaire si une source d'UV-B adaptée est correctement placée dans le terrarium (cf. Troisième Partie, I.A.9. « Prévention »). (4, 60)

3. Hypervitaminose A



L'hypervitaminose A est une affection rarement décrite qui affecte les sauriens et les chéloniens. Elle est d'origine nutritionnelle par excès de supplémentation de vitamine A ou bien iatrogène, lors d'injections de vitamine A suite à une hypovitaminose.

Les signes cliniques sont essentiellement cutanés (peau sèche, puis perte de lambeaux cutanés et plaies suintantes) et généraux : anorexie et apathie. Mais des signes squelettiques comme des boiteries et une réticence à la mobilisation de la colonne vertébrale peuvent également apparaître.

Le diagnostic est très fortement orienté par les commémoratifs, l'anamnèse et les signes cliniques avec cette association de lésions cutanées (souvent les seules présentes) et osseuses. Peu d'études radiographiques ont été menées sur les reptiles mais on peut supposer qu'il existe des similitudes avec les mammifères. Chez ces derniers, l'examen radiographique révèle une atteinte des os longs et des vertèbres, due au fait que la vitamine A joue un rôle dans la croissance endochondrale et la stimulation des ostéoblastes. Associées à une réaction périostée, des néoformations osseuses métaphysaires apparaissent sur les os longs tandis que des exostoses osseuses se constituent sur les vertèbres, les côtes et autour des articulations. Chez le jeune, un arrêt de la croissance longitudinale des os longs peut survenir.

Le traitement est symptomatique (support hygiénique pour les douleurs osseuses, désinfection locale pour les plaies cutanées). Les glucocorticoïdes sont contre-indiqués car ils contribuent à une prolongation de la concentration sanguine en rétinol. L'arrêt de la source de vitamine A doit être immédiate. Il est à savoir qu'une hypovitaminose A est moins dangereuse que son contraire. (22, 58, 107)

4. Rachitisme et ostéomalacie



Le rachitisme et l'ostéomalacie, maladies rencontrées chez les sauriens et les chéloniens suivent un processus commun : une minéralisation insuffisante du tissu osseux néoformé, la première affection apparaissant chez le jeune, la deuxième chez l'adulte. (33)

a) Étiologie

La cause principale est une carence en vitamine D3. Mais on sait aujourd'hui qu'il peut également s'agir d'un manque d'UV-B ou encore d'une carence en calcium ou en phosphore. (33)

b) Signes cliniques

Il existe des symptômes généraux comme une anorexie et une croissance retardée, mais les symptômes squelettiques prédominent également : (33, 74, 103)

Dans le cas du rachitisme, les os les plus atteints sont ceux qui présentent une croissance rapide (radius, ulna, fémur) ainsi que ceux soumis à de fortes pressions comme les vertèbres. Les os se déforment facilement et on observe alors des fractures par compression. Les articulations ont tendance à s'élargir. Chez les sauriens, des grosseurs apparaissent au niveau des côtes, formant un « chapelet costal ». Chez les chéloniens, la carapace présente un ramollissement et dans les cas avancés une lordose de la dossière en « selle de chameau », provoquée par traction des muscles de la ceinture rattachés à la carapace.

Les sauriens atteints d'ostéomalacie présentent des boiteries, des déformations et des fractures pathologiques au niveau des os longs et du bassin. Comme dans l'hyperparathyroïdisme secondaire d'origine nutritionnelle, ils présentent également un raccourcissement des mandibules liés à la traction rétrograde des muscles de la langue. Chez les chéloniens, ce sera le plastron, plus que la dossière, qui sera ici touché, avec également des déformations.

c) Diagnostic

La radiographie est l'examen complémentaire de choix : (33, 58, 74, 103)

Lors de rachitisme, les corticales ne sont pas atteintes, contrairement à l'hyperparathyroïdisme secondaire d'origine nutritionnelle. L'absence de minéralisation touche en particulier la matrice cartilagineuse au niveau des cartilages de croissance. Elle entraîne une croissance exagérée de la plaque cartilagineuse provoquant un élargissement irrégulier des métaphyses (en « bouchon de champagne ») déformant les extrémités distales des membres. Si le résultat final peut y ressembler, le mécanisme est ici très différent de l'hyperparathyroïdisme nutritionnel. Les plaques épiphysaires sont également déformées et apparaissent anormalement radio-transparentes, avec des bords irrégulières. Les articulations apparaissent de ce fait élargies. Enfin, chez les sauriens, au niveau des jonctions chondro-costales, le cartilage présente des difficultés à se minéraliser et à cesser sa croissance, d'où l'apparition de nœuds rachitiques, à l'origine du chapelet costal.

Lors d'ostéomalacie, le défaut de minéralisation a pour résultat une trame osseuse en quantité excessive avec contenu minéral de l'os peu important. Les lésions proches de l'hyperparathyroïdisme nutritionnel, avec des corticales amincies, une diminution de la densité osseuse et un os spongieux entraînant déformations et fractures.

d) Traitement et prévention

Il s'agit du même traitement et de la même prévention que pour l'hyperparathyroïdisme secondaire d'origine nutritionnelle : des UV-B, une alimentation équilibrée en calcium et phosphore, et dans ce cas, une supplémentation en vitamine D3 peut être recommandée, tout en faisant très attention à ne pas entraîner une hypervitaminose iatrogène. (33)

5. Ostéoporose



L'ostéoporose est une maladie caractérisée par diminution de quantité de tissu osseux dans les os : la structure osseuse est altérée mais les composants sont présents dans les mêmes proportions que dans un os sain. La minéralisation de l'os est ici normale. Cette maladie a été décrite chez des lézards et des tortues. (33)

a) Pathogénie

La pathogénie de cette affection est liée à un déséquilibre entre ostéolyse (résorption osseuse par action des ostéoclastes) et ostéosynthèse (synthèse osseuse par action des ostéoblastes). L'ostéolyse devient prédominante, entraînant une atrophie de la trame osseuse qui conduit à une augmentation de la fragilité osseuse avec un risque accru de fractures. (33,74)

b) Facteurs de risque

Certains facteurs de risque ont pu être mis en évidence, comme une carence en calcium ou en vitamine D, une baisse de l'état général (maladie chronique, parasitisme, mauvaise hibernation etc.). L'hyperparathyroïdisme peut également entraîner une ostéoporose. (33, 74)

c) Signes cliniques

Les boiteries et fractures sont des signes fréquents, les os étant devenus très fragiles. Chez les chéloniens, le plastron comme le dossière sont ramollis, et se fracturent facilement. Le plastron est aminci, avec une consistance de papier. Ces signes sont en général associés à un mauvais état général : anorexie, déshydratation, maigreur etc.

d) Diagnostic

Le diagnostic dépend des commémoratifs, de l'anamnèse, de l'examen clinique, et des clichés radiographiques. Cependant cet examen complémentaire manque ici de sensibilité. Les lésions sont en effet peu radio-visibles, sauf dans les cas très sévères. Elles sont observées sur les os longs, la ceinture pelvienne et les vertèbres chez les sauriens et sur la carapace (souvent le plastron) et parfois sur les os longs chez les chéloniens. En théorie, on peut observer une trame osseuse clairsemée, l'os montrant un aspect poreux, mité, avec par endroit des régions plus radio-opaques. La métaphyse des os est affectée mais pas les articulations, à la différence du rachitisme. La diminution de l'os cortical et trabéculaire entraîne un amincissement des corticales et une augmentation proportionnelle de volume du canal médullaire. Des déformations et des fractures peuvent enfin être présentes. (33,74)

e) Pronostic

Le pronostic est variable en fonction du moment où apparaissent les signes cliniques. Si ces derniers ne sont là que depuis quelques semaines, le pronostic tend à être favorable. En revanche s'ils sont présents depuis plusieurs mois, le pronostic devient réservé, d'autant plus qu'il existe un risque d'hyperparathyroïdisme secondaire associé.

f) Traitement

Le traitement consiste en un support nutritionnel à l'aide d'une alimentation assistée riche et équilibrée, en une correction du rapport phosphocalcique, une supplémentation en vitamine D3 si besoin, et en l'amélioration des conditions de maintenance (exposition aux UV-B, température, stress, parasitisme etc.)

Chez les humains, un des traitements spécifiques est l'utilisation de calcitonine (*cf.* Troisième Partie, I.A.8. « Traitement »). La contre-indication principale de cette molécule est l'hypocalcémie qui doit être traitée dans un premier temps.

6. Ostéopathie hypertrophique



Cette affection rare, néanmoins décrite chez quelques lézards, consiste en une réponse osseuse périostée associée à une affection chronique généralement thoracique, et pulmonaire dans 90% des cas. Il existe quelques exceptions décrites chez les mammifères avec des tumeurs rénales, hépatiques, ovariennes ou vésicales. En revanche, les animaux ne présentent pas de signes cliniques pulmonaires associés. Chez les humains, elle est appelée Maladie de Marie ou Syndrome de Cadiot-Ball. (58, 60, 72)

a) Étiologie et pathogénie

Les causes seraient des processus néoplasiques ou infectieux chroniques (parasites, abcès) des aires pulmonaires. Le mécanisme de cette maladie reste inconnu à ce jour. (60)

b) Signes cliniques et radiographiques

L'animal présente des signes orthopédiques : une réticence à se lever ou se déplacer, des boiteries, des membres douloureux ou encore des fractures. (72)

A la radiographie, on observe une réaction périostée extensive débutant dans la partie distale des os longs, et progressant de manière proximale. (15,72)

Le diagnostic différentiel se fait avec la goutte et la pseudo-goutte, une ostéomyélite ou encore un processus tumoral. (72)

c) Pronostic et traitement

Le pronostic est défavorable. Chez les mammifères, quand cette affection est diagnostiquée, elle en est déjà à un stade terminal. Aucun traitement n'existe à ce jour, si ce n'est un support hygiénique avec un réaménagement du terrarium le plus confortable possible pour les déplacements de l'animal. (15,72)

7. Ostéopétrose



L'ostéopétrose est une maladie décrite chez des iguanes verts (*Iguana iguana*) et chez quelques espèces de serpents, qui consiste en une augmentation de la masse osseuse chez l'individu atteint. Chez les humains, il s'agit d'une maladie rare et héréditaire. (72, 74)

a) Étiologie et pathogénie

L'étiologie n'est pas encore démontrée chez les reptiles. Chez les humains, il s'agirait d'une anomalie congénitale ou acquise du métabolisme osseux, et plus précisément d'un défaut de résorption osseuse, aboutissant en une formation excessive d'os trabéculaire. Les individus présentent des os denses mais fragiles dû à l'absence de remodelage osseux. La prolifération osseuse empiète dans la cavité médullaire, causant la destruction de moelle osseuse. (58, 72)

b) Signes cliniques et radiographiques

Les reptiles atteints présentent des os fragiles et sont sujets aux fractures. La destruction de la moelle osseuse peut entraîner des troubles nerveux, variables en fonction de la localisation de la lésion. (60,72)

Radiographiquement, on observe un épaississement du périoste sur les os longs, qui forme un manchon de tissu osseux plus radio-opaque, s'étendant jusqu'au milieu de la diaphyse et s'amincissant aux extrémités. La cavité médullaire peut apparaître intacte ou rétrécie. Les lésions sont focales ou multifocales.(72, 74)

c) Diagnostic différentiel, pronostic et traitement

Le diagnostic différentiel est à faire avec les formes d'hyperparathyroïdismes secondaires, l'ostéopathie hypertrophique, un processus infectieux ou néoplasique.

8. Ostéite vertébrale déformante



L'ostéite vertébrale déformante ou *Osteitis deformans* est une spondylite ankylosante ressemblant à la maladie de Paget chez l'homme, caractérisée par d'importants remaniements osseux du squelette rachidien. Cette maladie est décrite essentiellement chez les ophidiens, parfois chez les sauriens, et toujours parmi les reptiles maintenus en captivité. Les auteurs sont de plus en plus nombreux à penser qu'il s'agit en fait d'un type d'ostéopathie vertébrale proliférative (*cf.* Troisième Partie III.E.). (28,110)

a) Pathogénie

Des remaniements osseux ont lieu sur les vertèbres des reptiles atteints, caractérisés par de cycles répétés de deux phases se superposant :

- Une phase de résorption osseuse, d'ostéolyse
- Une phase d'ostéosynthèse, de formation ostéoblastique d'un nouvel os modifié et scléreux.

Ces cycles conduisent à la formation d'un schéma osseux désorganisé en mosaïque, déstructurant la structure osseuse originelle. L'os devient fragile et plus susceptible de se fracturer. Il est à signaler que cette conclusion histologique de structure en mosaïque est controversée. Certains auteurs pensent qu'il ne s'agit que d'un processus sain de remodelage car la structure osseuse des reptiles est à la base bien moins complexe et plus désorganisée que celles des mammifères. (28, 60, 72, 92)

b) Étiologie

L'étiologie n'est pas connue avec certitude mais de nombreuses hypothèses ont été mises en avant et une combinaison de ces facteurs n'est pas exclue : (72, 92, 110)

- Traumatique : microtraumatismes vertébraux chroniques liés aux manipulations
- Infectieux :
 - o Bactérienne : Fréquemment retrouvés, mais pas systématiques (*Ex* : *Pseudomonas spp.*, *Salmonella spp.*, *Mycobacterium spp.* etc.)
 - o Virale : hypothèse de transmission via les proies vertébrées (rongeurs)
- Médiation immune secondaire à une infection

- Processus tumoral
- Génétique : cette part n'est pas encore déterminée mais elle y joue probablement un rôle.

c) Signes cliniques

Chez les reptiles, seul le squelette axial, sans le crâne, semble atteint, alors que la maladie de Paget touche chez l'homme aussi bien les vertèbres que le crâne et les os longs. Les reptiles malades présentent des difficultés locomotrices, des ankyloses de certaines régions du corps qui s'aggravent avec le temps. La colonne vertébrale devient rigide par endroit, se déforme à d'autres, rendant impossible au serpent un déplacement correct. Des fractures peuvent également survenir. S'il est difficile d'évaluer la douleur sur ces animaux (la maladie de Paget est parfois asymptomatique, souvent non douloureuse chez les humains), les conséquences de cette rigidité ne se font pas attendre : incapacité à attraper une proie, à réaliser une constriction, voire à l'ingérer, conduisant à une anorexie totale. (53, 92, 110)

d) Diagnostic

Le diagnostic de l'ostéite vertébrale déformante est essentiellement clinique et radiographique. D'autres examens complémentaires comme une prise de sang et une biopsie osseuse peuvent avoir un intérêt.

✓ *Radiographie*

Les clichés radiographiques révèlent les différents aspects de la pathogénie : des régions de proliférations osseuses péri-vertébrales irrégulières sont observées, sur une à plusieurs vertèbres d'affilée, pouvant aller jusqu'à former des pont ostéophytiques entre deux corps vertébraux. Ces lésions sont associées à des zones d'ostéolyses voire à des fractures. Les côtes sont plus rarement touchées. (92)

✓ *Autres examens complémentaires*

La biopsie osseuse est très utile pour ce genre d'affection. Elle permet une culture bactérienne et fongique, qui permettra d'adapter le traitement, et une histologie du tissu osseux. Cet examen révèle ici la présence de zones ostéolytiques caractérisées par la présence de nombreux et gros ostéoclastes et de régions ostéoblastiques formant un nouvel os modifié et scléreux avec augmentation locale de la vascularisation et de la fibrose. L'épaississement généralisée des trabécules osseux au dépend des espaces intertrabéculaires et la structure osseuse finale en « mosaïque » complète le tableau de cette maladie.

Une analyse sanguine met quant à elle en évidence une augmentation non systématique des phosphatases alcalines, avec une phosphatémie et une calcémie dans les valeurs usuelles.

Non utilisés en pratique, à cause de son coût et de l'équipement nécessaire, le scanner est pourtant le moyen d'imagerie médicale permettant le plus de précisions sur l'évaluation de la densité et des lésions osseuses. (92)

e) Diagnostic différentiel

Le diagnostic différentiel se fait avec une encéphalopathie (test neurologique pour les distinguer, présence d'ataxie et de tremblements dans les troubles neurologiques), l'hyperparathyroïdisme secondaire d'origine nutritionnelle, un traumatisme, une ostéomyélite, un processus néoplasique, la goutte et la pseudo-goutte. (72)

f) Pronostic et traitement

Le pronostic de cette maladie est sombre, du fait des lésions qui s'aggravent et de l'affaiblissement de l'état général.

Le traitement est tout de même à tenter car il permet une amélioration dans certains cas. Il est à adapter en fonction de la cause sous-jacente. C'est pourquoi une biopsie osseuse, associée a minima à une culture bactérienne et accessoirement à une histologie du tissu osseux, est fortement recommandée. Une antibiothérapie adaptée à l'antibiogramme est mise en place en cas de culture positive. L'animal est mis au repos dans un terrarium où le décor a été aménagé (*Ex* : les branches d'où le reptile peut tomber sont enlevées) et est nourri avec des proies mortes et surtout de petite taille.

Enfin, le premier maillon de la chaîne étant cette résorption osseuse, un protocole à base de calcitonine pourra être tenté (cf. Troisième Partie I.A.8. « Traitement »). (28, 53, 110)

9. Bilan des lésions des affections osseuses métaboliques

Le *Tableau 13* ci-dessous récapitule les principales affections osseuses métaboliques décrites chez les reptiles et leurs conséquences sur le tissu osseux.

Affections	Tissu osseux :		Pathogénie
	Quantité	Qualité (Minéraux)	
<i>Hyperparathyroïdismes secondaires</i>	↘	↘	Résorption osseuse (démminéralisation d'un tissu sain) et ostéofibrose
<i>Rachitisme, ostéomalacie</i>		↘	Minéralisation insuffisante du tissu osseux néoformé
<i>Ostéoporose</i>	↘		Diminution de la masse osseuse mais proportion de minéraux correcte
<i>Hypervitaminose D3</i>		↘	Démminéralisation osseuse
<i>Hypervitaminose A</i>	↗		Néoformations osseuses
<i>Ostéopathie hypertrophique</i>	↗		Réaction périostée
<i>Ostéopétrose</i>	↗		Défaut de résorption osseuse
<i>Ostéite vertébrale déformante</i>	variable		Désorganisation de l'architecture osseuse

Tableau 13: Bilan sur l'altération du tissu osseux en fonction des différentes maladies osseuses métaboliques

C. Maladies articulaires d'origine métabolique

1. Goutte articulaire



La goutte articulaire est une maladie fréquente chez les reptiles qui consiste en des dépôts d'acide urique et de sels d'urate sur les surfaces articulaires. Elle a été observée chez les sauriens, les ophidiens et les chéloniens. Il existe également une forme viscérale, avec des dépôts d'acide urique sur les différents organes internes. (22, 71, 76, 110)

a) Pathogénie

Chez la majorité des reptiles, le produit terminal du catabolisme des principaux composés azotés (protéines, bases puriques) est l'acide urique. Chez les reptiles aquatiques, le déchet issu de la dégradation des bases puriques est l'allantoïne (*Figure 15*). De ce fait, ce sont les reptiles terrestres qui sont les plus enclins à développer la goutte. (57, 76)

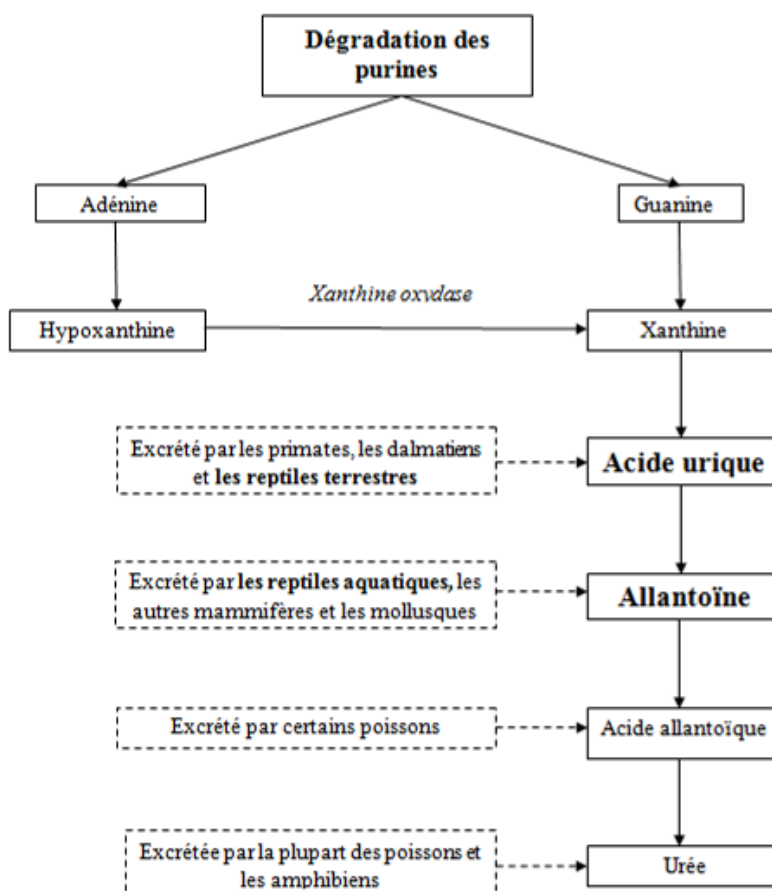


Figure 15: La dégradation des bases puriques chez les animaux, d'après (57)

Aussi bien l'acide urique libre que ses formes anioniques, les urates, sont relativement insolubles dans l'eau. De ce fait, la concentration seuil de ces molécules est vite arrivée dans le sang. La goutte apparait quand la concentration d'une de des formes se met à augmenter aussi bien dans le sang que dans un autre fluide (*Ex* : liquide synovial ou urine), condition appelée hyperuricémie. L'acide urique commence alors à cristalliser, formant des précipités insolubles qui se déposent dans divers tissus à travers le corps : chez les reptiles, le péricarde, les reins, le foie, la rate, les poumons, le tissu sous cutané et autres tissus mous sont atteints lors de goutte viscérale. La cristallisation qui se fait dans le liquide synovial des articulations provoque une inflammation articulaire aigue et douloureuse, appelée « arthrite goutteuse ». Les cristaux peuvent également se déposer autour des articulations (goutte péri-articulaire). Les cristaux d'acide urique forment des petits nodules blancs, appelés « tophi goutteux », visibles à l'œil nu. (23, 57,71)

b) Étiologie

Une hyperuricémie est due soit à une augmentation de la production d'acide urique, soit à une diminution de son excrétion. (71,76)

✓ *Augmentation de la production :*

L'augmentation de la production est due à une alimentation trop riche en protéines, et particulièrement en purines. Les animaux concernés sont : (10, 22, 57, 109)

- Les herbivores avec une alimentation contenant des protéines animales. (*Ex* : Les iguanes verts nourris entre autre avec une alimentation pour chat).
- Les piscivores mangeant beaucoup poissons riches en purines, comme les sardines ou les anchois.
- Les carnivores avec un régime riche en abats (*Ex* : foie, rognons, cervelle).
- Les reptiles en anorexie prolongée (dégradation accélérée des protéines musculaire).

✓ *Diminution de l'excrétion :*

Chez les reptiles, l'acide urique est excrété par les tubules rénaux. Une diminution de l'excrétion de l'acide urique survient donc lors d'atteinte de ces tubules, c'est-à-dire lors de : (57, 71, 76, 110)

- Maladie rénale chronique (insuffisance rénale, infection, lithiases)
- Déshydratation
- Molécules néphrotoxiques (*Ex* : aminoglycosides, sulfamides, furosémide)
- Hypervitaminose D
- Hypovitaminose A ? L'hypothèse proposée aujourd'hui est une métaplasie des tubules due à une carence en cette vitamine.

c) Signes cliniques

Il y a trois stades de la maladie décrits chez les humains, on suppose qu'ils sont similaires chez les reptiles : (19,71)

Le premier est une hyperuricémie asymptomatique. Le patient peut rester à cette étape toute sa vie.

Le second correspond aux crises aiguës d'arthrite. Les symptômes peuvent apparaître brusquement et sont toujours très douloureux. Ils ne concernent en général qu'une articulation. Ces crises de goutte peuvent se calmer d'elles même. La période séparant deux épisodes, la phase intercritique, est très inconstante, elle varie de quelques jours à quelques années.

Le dernier stade est celui de la « goutte tophacée ». Il s'agit de la forme chronique, souvent caractérisée par une atteinte poly-articulaire (*Photo 17*) avec des synovites subaiguës persistantes. L'incapacité grandissante à excréter l'acide urique résulte en des dépôts de cristaux d'urates (« tophi ») de plus en plus nombreux sur le cartilage, la membrane synoviale mais également sur les tendons et les tissus mous péri-articulaires. Chaque tophus consiste en un complexe de cristaux d'urate entouré d'un granulome inflammatoire contenant des cellules géantes. Ces tophi provoquent une tuméfaction des articulations.

Lors des deux derniers stades, les premiers symptômes observés sont l'apathie, l'anorexie et la déshydratation. Au niveau articulaire, une tuméfaction de certaines articulations est présente, associée à une réticence à se déplacer. L'aggravation de la maladie entraîne des membres raides et peut aller jusqu'à une paralysie totale de l'animal. (71, 76)

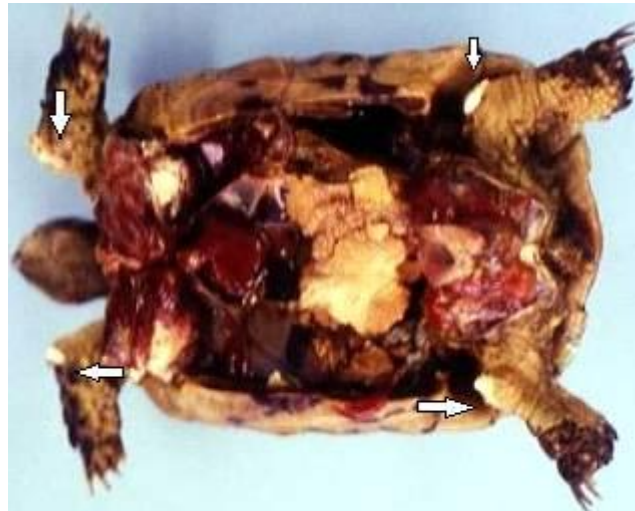


Photo 17 : Mise en évidence d'une goutte articulaire (flèches blanches) et viscérale lors de l'autopsie d'une tortue d'Hermann (Testudo Hermanni). (J. Ducos de Lahitte)

d) Diagnostic

Le diagnostic est orienté avec :

✓ *Anamnèse et commémoratifs*

Le régime alimentaire, l'accès à l'eau, la température ambiante, l'hygrométrie, le stress de l'animal et enfin les antécédents médicaux sont des points à éclaircir car ils jouent un rôle important dans le développement de la maladie. (71, 110)

✓ *Examen clinique*

Les individus atteints ont souvent un état général moyen à mauvais, associé à des articulations déformées et douloureuses. Des anomalies de déplacement comme des boiteries sont également visibles.

✓ *Examens complémentaires*

Une analyse sanguine peut montrer ou non une hyperuricémie, en fonction de l'état de l'animal au moment de la prise de sang. (À jeun/ après un repas, en pleine crise d'arthrite/ en phase intercritique). Le risque de goutte devient important lors d'hyperuricémie supérieure à 80 mg/ L. Cependant, l'hyperuricémie n'est pas spécifique de cette affection. Elle peut être présente lors de déshydratation (comparer avec les valeurs de l'hématocrite, de la protéinémie et de l'albuminémie) et d'insuffisance rénale (faire le rapport phosphocalcique). (23, 57)

Des radiographies révèlent des lésions d'arthrite :

- Pincement de l'interligne articulaire, car le cartilage est détruit par les dépôts d'urates
- Géodes ou encoches des épiphyses osseuses correspondant à des tophus intra-osseux ou en périphérie de l'os
- Apparition d'ostéophytes
- Présence d'une synovite

Les cristaux d'urates ne deviennent radio-opaques qu'une fois minéralisés. Les reins peuvent quant à eux être hypertrophiés. (57, 110).

Le diagnostic de certitude passe par une cytologie du liquide synovial via une ponction articulaire (à réaliser en première intention) ou par une histologie via une biopsie synoviale (plus invasive mais plus sensible que la ponction), à effectuer si le résultat de la cytologie revient négatif. (57, 71)

La cytologie met en évidence des cellules inflammatoires et les cristaux d'urates de sodium. L'observation au microscope à lumière polarisée permet une identification plus aisée qu'en lumière ordinaire des cristaux d'urates, fortement biréfringents. (57)

À l'histologie, des tophi goutteux sont observés, d'aspect feuilletés avec des fantômes de cristaux d'urate en forme d'aiguilles. Ils peuvent être également retrouvés dans la surface articulaire, en région osseuse voire même dans les tissus mous péri-articulaires. Ils sont entourés d'une réaction granulomateuse inflammatoire à cellules géantes en périphérie (de type corps étranger et de Langhans), avec présence d'histiocytes et d'autres cellules inflammatoires mononuclées. (57)

e) Diagnostic différentiel

Le diagnostic différentiel de la goutte se fait avec la pseudo-goutte, l'arthrose, une arthrite septique et un traumatisme. (36)

f) Pronostic

Le pronostic de cette affection est plutôt défavorable. Dans les cas détectés précocement, l'animal peut être maintenu dans de bonnes conditions de vie sur le long terme, sous réserve d'une bonne observance du traitement par le propriétaire. Mais les cas sévères avec une uricémie supérieure à 240 mg/L, et les cas avancés ont un pronostic sombre avec une durée de vie restante courte. (23, 71)

g) Traitement et prévention

(1) Traitement médical

Chez l'homme, le plan thérapeutique consiste en trois plans d'attaque : abaisser la concentration sanguine en acide urique avec un anti-hyperuricémique comme l'allopurinol, promouvoir l'excrétion tubulaire avec uricosurique tel que le probénécide (seule molécule de cette famille encore autorisée en France) et contrôler les crises de goutte articulaire avec des anti-inflammatoires ou de la colchicine. En théorie, ces objectifs sont les mêmes chez les reptiles et mais peu de recherches sur ce sujet ont vu le jour pour l'instant. Un récent rapport suggère néanmoins que l'allopurinol pourrait être efficace chez les reptiles. Les dosages, extrapolés des résultats humains, restent cependant trop variés dans la littérature vétérinaire pour les reptiles.

L'allopurinol est souvent prescrite à 20 mg/kg/jr par voie orale, certains auteurs l'augmentant jusqu'à 50 mg/kg/jr. Les propriétaires doivent être tenus au courant du fait que ce médicament peut avoir des effets secondaires non négligeables. Chez l'homme, il s'agit de crises de goutte en début de traitement, de troubles cutanées, digestifs ou encore de syndrome fébrile. (19, 71, 110)

Lors des crises aiguës, un traitement analgésique et anti-inflammatoire est mis en place. La goutte est une maladie extrêmement douloureuse chez les humains et l'absence de signe évident de douleur chez les reptiles n'exclue pas l'absence de douleur elle-même. Peuvent être utilisés des anti-inflammatoires non stéroïdiens (*cf.* Deuxième Partie, IV.A. « Analgésie ») et de la colchicine à 0,5-1,2 mg/kg toutes les deux heures par voie orale. (10, 19, 76)

Un traitement chirurgical, avec arthrotomie et résection des cristaux d'urate, n'est que rarement envisageable, même si le patient présente une arthrite goutteuse très sévère. En effet, dans ces cas avancés, la surface articulaire est généralement déjà endommagée et sera aggravée par la chirurgie, résultant en un dommage irréversible de l'articulation. Un traitement médical est plutôt recommandé. (71)

(2) Traitement hygiénique et prévention

La deuxième partie du traitement, après le traitement médical spécifique est le traitement hygiénique. La prévention de cette affection suit les mêmes règles : (22, 71, 76, 110)

- Une réhydratation de l'animal permet de réduire l'uricémie. Elle est débutée à 1-2% du poids de l'animal, par jour et par voie orale, afin d'induire une diurèse régulière. Une fois celle-ci présente, la fluidothérapie peut être maintenue à 0,5-1%.
- Un régime alimentaire restreint en protéines, équilibré en calcium et phosphore et sans supplémentation en vitamine D3.
- Une correction des conditions de maintenance : accès à l'eau, hygrométrie, source UV-B, température etc.
- Un accès raisonné aux médicaments néphrotoxiques.

2. Pseudo-goutte



La pseudo-goutte, encore appelée chondrocalcinose articulaire, est une arthropathie microcristalline due à la précipitation de cristaux de pyrophosphate de calcium dans le liquide synovial. Il en résulte une arthrite secondaire. Les cristaux de pyrophosphate imprègnent également les cartilages articulaires d'où le terme de chondrocalcinose (calcification du cartilage), ainsi que les tissus environnants. La pseudo-goutte est une affection rare chez les reptiles. Les publications concernent surtout les sauriens. (13, 57, 71)

a) Étiologie

L'étiologie n'est pas encore définie chez les reptiles. Les hypothèses actuelles concernent un régime trop riche en protéines, un excès de vitamine D voire d'autres facteurs jouant sur la régulation de la parathormone ou de la calcitonine (*Ex* : hyperparathyroïdisme). Les herbivores et les omnivores seraient les plus concernés. Chez l'homme, la pseudo-goutte peut être idiopathique, héréditaire ou secondaire à de nombreuses affections comme un hyperparathyroïdisme, une hypomagnésémie, un diabète, ou encore une affection antérieure de l'articulation. (13, 74)

b) Signes cliniques

Les signes cliniques sont articulaires : articulations déformées, tuméfiées et douloureuses. Elles peuvent prendre l'allure d'un gros nodule qui grossit en taille avec le temps. Tous les membres peuvent être atteints. Il en résulte une réticence à se mouvoir et une atteinte de l'état général. Chez l'homme, une partie des chondrocalcinoses sont asymptomatiques. Peut-être est-ce le cas également chez les reptiles. (13, 74)

c) Diagnostic

Le diagnostic est essentiellement conduit grâce aux examens complémentaires :

✓ *Radiographie*

Sur les radiographies, les épiphyses osseuses sont cernées par un liseré calcique correspondant au cartilage imprégné de cristaux. (13)

✓ *Biochimie*

L'uricémie dosée à jeun est ici, contrairement à la plupart des cas de goutte, dans les valeurs usuelles (20-50mg/L). (71)

✓ *Analyse microscopique du liquide synovial*

Comme pour la goutte, une cytologie ou une histologie peuvent être faites pour mettre en évidence les cristaux de pyrophosphate de calcium. Ils sont entourés ou non d'une réaction inflammatoire. Sous lumière polarisée, les cristaux apparaissent plus ou moins biréfringents. La coloration de Von Kossa revient positive, confirmant la présence de calcium dans les cristaux. Tout ceci permet de faire la différence avec la goutte ou une autre forme d'arthrite. (57, 71)

d) Diagnostic différentiel

La pseudo-goutte est à différencier de la goutte (absence de calcium dans les cristaux d'urate), d'une arthrite septique (culture bactérienne sur liquide synovial à faire si suspicion) ou d'un traumatisme articulaire.

e) Traitements et prévention

Le traitement de la crise de chondrocalcinose est symptomatique : anti-inflammatoires non stéroïdiens, colchicine (moins efficace que dans la goutte) et fluidothérapie.

Une correction des conditions de maintenance est à réaliser si nécessaire (hygrométrie, régime alimentaire équilibré en protéines, vitamine D3, calcium et phosphore). (71, 76)

Bilan : Maladies métaboliques

Ces maladies métaboliques sont nombreuses, et possèdent des particularités propres malgré leurs similitudes. Le recueil des commémoratifs et les examens complémentaires sont primordiaux pour ces maladies qui se ressemblent souvent cliniquement. Etablir un diagnostic est pourtant indispensable, les traitements étant parfois diamétralement opposés : citons le traitement de l'hypercalcémie envisageable lors d'hypervitaminose D, alors qu'il s'agit au contraire de juguler l'hypocalcémie lors d'hyperparathyroïdisme secondaire d'origine nutritionnelle.

De manière générale, même si des options thérapeutiques existent pour ces affections, il s'agit souvent de traitements symptomatiques ou de traitements humains transposés aux reptiles dont l'efficacité et la posologie restent souvent controversées chez ces espèces. Finalement, la meilleure option thérapeutique pour ces maladies, souvent créées par la mise en captivité, est la prévention : un terrarium respectant l'hygrométrie, l'accès à l'eau, la température, l'éclairage et un régime alimentaire équilibré qui pourraient s'approcher du milieu de vie naturel de l'animal.

II. Traumatologie des reptiles

La traumatologie est la spécialité médicale et chirurgicale consacrée à l'étude et au traitement des traumatismes physiques. Ces derniers sont assez fréquents chez les reptiles : fractures d'os longs, du crâne, de la carapace ou encore des luxations peuvent être due à un accident de la voie publique, à un autre animal, une chute, un combat avec d'autres individus etc. Enfin, des fractures pathologiques peuvent survenir lors de maladie osseuse métabolique.

A. Prise en charge de l'animal traumatisé

1. Prise en charge globale

Lors de traumatisme, il est particulièrement important de connaître le déroulement des faits, l'anamnèse et les commémoratifs de l'animal. L'examen clinique rapproché est primordial, même si l'examen à distance permet déjà d'orienter le diagnostic : localisation du traumatisme, plaie ouverte ou fermée etc. Des radiographies et un bilan sanguin (hémogramme et biochimique) devront être réalisés au minimum afin de s'assurer de l'absence de contre-indication à une anesthésie ou d'affection sous-jacente. Une maladie métabolique à répercussion osseuse devra tout particulièrement être recherchée car les options thérapeutiques envisageables ne seront plus les mêmes. (80, 93, 129)

Les chéloniens avec une ou plusieurs fractures de la carapace doivent être examinés minutieusement afin de déterminer non seulement l'étendue des lésions squelettiques mais également les tissus mous secondairement touchés. Un examen neurologique devrait être systématiquement réalisé sur les tortues avec des fractures situées sur la dossière (surtout en région de la colonne vertébrale). (80)

Nous ne reviendrons pas ici sur la prise en charge de l'animal (fluidothérapie, analgésie, anesthésie et antibiothérapie) qui a été vue précédemment (*cf.* Deuxième Partie,IV).

2. Premiers soins locaux

a) Traumatisme sans effraction cutanée

S'il s'agit d'un traumatisme sans plaie cutanée (fracture fermée, luxation etc.), un pansement contentif peut être appliqué dans un premier temps. Il permet d'éviter une aggravation de la fracture et soulage l'animal le temps de décider du plan thérapeutique, en fonction de la motivation du propriétaire et des résultats des examens complémentaires. (80)

b) Traumatisme avec plaie ouverte

Lors de fracture ouverte, la première étape consiste en un rinçage abondant de la plaie à l'aide d'une solution à base de chlorhexidine ou de polyvidone iodée diluée. L'objectif est d'extraire les débris qui pourraient s'être agglomérés et de différencier les tissus viables des tissus nécrotiques. Ces tissus dévitalisés doivent être retirés. Après débridement, la plaie est rincée et irriguée sous pression à l'aide d'une solution saline stérile. Ce nettoyage est à renouveler quotidiennement ou à chaque renouvellement de pansement. (29, 80)

Par la suite, une fermeture par première ou seconde intention peut être envisagée en fonction de l'ancienneté de la blessure : (29, 93)

- Les plaies récentes (< 6 heures), peuvent être fermées par première intention si elles sont propres, selon l'appréciation du clinicien. La fracture peut être réduite et la plaie recousue. Un pansement est tout de même indispensable sur la cicatrice, afin de protéger la plaie de l'environnement et d'améliorer la cicatrisation.
- Les plaies contaminées (> 6 heures) et infectée (> 12 heures ou de date inconnue) ne doivent pas être fermées tant que l'infection n'est pas contrôlée. Elles sont traitées par seconde voire troisième intention, associée à une antibiothérapie systémique.

Dans ce second cas, après débridement, la plaie doit être protégée dans un premier temps avec un pansement favorisant la détersion: pansement à base d'hydrocolloïdes (*Ex* : Algoplaque®), de miel ou encore un pansement « humide à sec ».

La technique de pansement « humide à sec » permet de retirer tous les exsudats et les débris en arrachant le pansement. La couche humide est constituée d'une compresse humide

ou imbibée de chlorhexidine diluée. Elle est surmontée d'une couche sèche puis maintenue en place par un bandage non adhésif. À mesure que la compresse sèche et adhère à la surface de la plaie, le processus de débridement est accentué. Si de grandes surfaces sont couvertes, le retrait du pansement peut être douloureux. La douleur peut être atténuée en humidifiant le pansement lors du retrait et en administrant un analgésique. Ce type de pansement est à renouveler quotidiennement jusqu'à formation d'un tissu de granulation sain, ce qui peut prendre plusieurs jours.

Quant aux pansements colloïdes, ils ont l'avantage de pouvoir espacer les renouvellements à tous les 2 à 4 jours.

Enfin les pansements au sucre ou au miel sont efficaces dans le traitement des plaies contaminées ou infectées et ont connu un vif succès de par leur large disponibilité et leur faible coût. Avec ses propriétés antimicrobiennes, le miel constitue un agent intéressant pour favoriser la détersion des plaies et la granulation. (29, 61, 80)

c) Fracture de carapace

Une fracture de carapace est à considérer comme une plaie contaminée et doit dans l'idéal être traitée par seconde intention. Les étapes de nettoyage et de débridement sont les mêmes que pour les autres fractures. La polyvidone iodée est ici privilégiée à la chlorhexidine pour son action antifongique, utile sur les carapaces. Certains auteurs conseillent d'attendre plusieurs jours voire plusieurs semaines la fin de la phase de détersion et la formation d'un tissu de granulation avant de traiter la fracture en elle-même. Les mêmes pansements que vus précédemment sont utilisés pour faciliter ces phases de détersion et de granulation.

Si la réduction est nécessaire dès le départ (*Ex* : fragment peu maintenu) les solutions fermant hermétiquement la plaie (*Ex* : résines) ou utilisant du matériel d'ostéosynthèse sont déconseillées car elles favorisent la prolifération bactérienne, le risque d'ostéomyélite et de septicémie. En revanche, des fixations externes collées de part et d'autre de la fracture ou une bande contentive tout autour de la carapace, changée avec le renouvellement du pansement, sont des méthodes adaptées. (29, 61)

✓ *Cas des tortues aquatiques*

Il est souvent nécessaire de maintenir les tortues aquatiques présentant une fracture en dehors de l'eau, tout du moins pendant les premières étapes de la cicatrisation. Cela peut prendre au minimum deux semaines, et jusqu'à un ou deux ans lors de fracture très complexe. La tortue peut retourner dans l'eau une fois le tissu d'épithélialisation suffisamment développé. (126)

Selon la fracture, l'interdiction d'aller dans l'eau est à nuancer : s'il est possible de protéger la lésion avec un pansement étanche, des bains peuvent être proposés tous les jours, d'une durée de 30 à 60 minutes, et permettent d'hydrater et de nourrir la tortue. Lorsque les fractures sont limitées à la dossière de la carapace, les tortues peuvent être laissées dans un bassin en eau peu profonde, ce qui leur permet également de se nourrir et de faire leurs selles, mais seulement si une surveillance est possible, car elles ne doivent pas se renverser. En revanche, lors de fracture du plastron ou de fracture non étanchéifiable, la tortue doit rester au sec. Si la période hors de l'eau est inférieure à un mois, il est possible de ne pas nourrir la tortue mais ses besoins hydriques devront être assurés par voie parentérale. Si la période est plus longue, un plan de fluidothérapie et de nutrition doit être mis en place, par exemple avec une sonde d'œsophagostomie. Enfin une dernière alternative consiste à fournir une source d'eau seulement accessible à la tête de l'animal. La tortue passe son cou dans le dispositif et la nourriture est distribuée dans l'eau. (61, 126)

Les fractures en elles-mêmes sont souvent traitées chez les tortues aquatiques comme des fractures ouvertes : nettoyages, pansements quotidiens avec des compresses humides et patience. Une crème anti-humidité (*Ex* : ILEX Paste®) trouvable en pharmacie peut également être appliquée. On peut la combiner avec un pansement étanche de type Tegaderm®, à renouveler une à deux fois par semaine. Cela permet de limiter le risque d'infection. (29, 61)

3. Préparation du patient pour la chirurgie

Une asepsie rigoureuse du site chirurgical est indispensable pour prévenir des infections secondaires. Elle suit les mêmes règles que chez les mammifères. Une solution non irritante doit être privilégiée (*Ex* : chlorhexidine). L'alcool est contre-indiqué car il favorise la baisse de température de l'animal. Une source de chaleur doit être présente durant l'intervention car en tant qu'animal ectotherme, un reptile a un métabolisme et donc une capacité à récupérer d'une anesthésie qui dépendent de la température environnante. Chauffeuses et bouillottes donnent par exemple de bons résultats. (80)

B. Fractures

Les fractures occasionnées chez les reptiles maintenus en captivité surviennent le plus fréquemment lors de chutes, (*Ex* : d'un décor du terrarium ou d'un manipulateur), d'un combat avec un autre individu lors de cohabitation, ou bien avec une proie. Ces fractures, généralement causées à faible impact, rendent le pourcentage de fractures complexes comminutives peu élevé. De plus, les reptiles ont une peau élastique et résistante, ce qui diminue l'incidence des fractures ouvertes. Les fractures pathologiques ne sont pas rares, et sont consécutives à des maladies osseuses métaboliques. Ces dernières augmentent également le risque de fracture iatrogène lors d'un examen clinique, et en particulier de la mandibule lors d'examen buccal. Enfin, concernant les fractures de carapace des chéloniens, les morsures de chien, les tondeuses à gazon et les accidents de la voie publique sont les causes les plus communes. (29, 30, 70)

Les principes de réduction des fractures suivis chez les mammifères s'appliquent aux reptiles : obtenir une stabilisation efficace et un maximum d'alignement des structures tout en perturbant au minimum le foyer de fracture et les tissus mous environnants. (70)

De nombreuses techniques peuvent être utilisées chez les reptiles afin de réduire et stabiliser une fracture. Le choix du plan thérapeutique se fait en fonction de facteurs tels que l'espèce, l'os affecté, le type de fracture, l'âge de l'animal, son tempérament et l'existence de maladie intercurrente. Le *Tableau 14* ci-dessous propose différentes méthodes en fonction de la localisation. (70, 93)

Sites	Options thérapeutiques recommandées
<i>Squelette axial dont les côtes</i>	Prise en charge conservatrice (cf. Troisième Partie II.B.5. « considérations post-opératoires »)
<i>Fémur</i>	Fixation externe / Contention externe / Plaque osseuse
<i>Tibia</i>	Fixation externe / Contention externe
<i>Humérus</i>	Fixation externe / Contention externe / Plaque osseuse
<i>Radius/ Ulna</i>	Fixation externe / Contention externe
<i>Phalanges</i>	Bandage en boule

Tableau 14: Méthodes de fixation recommandées, en fonction de la localisation, sur une fracture d'os sain de reptile, d'après (93)

Les propositions citées ci-dessus doivent être nuancées avec des considérations pratiques telles que l'expérience et l'équipement du praticien, la facilité de mise en place du matériel, et le prix du traitement. La plupart des fractures fermées guérissent sans intervention mais gardent couramment une mal-union osseuse, c'est-à-dire un défaut d'alignement, de degré variable, mais pas forcément gênante pour le confort de vie d'un reptile gardé en captivité. (70)

1. Fractures du squelette appendiculaire

a) Contention externe

(1) Indications

Des pansements contentifs avec ou sans attelles, voire des plâtres sont fréquemment utilisés afin de traiter par contention externe des blessures orthopédiques chez les reptiles. Les meilleurs résultats sont obtenus sur les fractures des os longs, peu déplacées et simples à stabiliser. Cette technique a l'avantage d'être simple, rapide et peu coûteuse. Elle est également la méthode de choix quand la densité osseuse de l'animal est trop faible pour supporter un matériel d'ostéosynthèse. La contention externe peut servir à immobiliser temporairement une fracture, le temps de gérer l'état général de l'animal, et de monter un plan thérapeutique. Un pansement contentif peut également être utilisé en complément d'un fixateur interne, comme par exemple une broche centromédullaire, afin d'éviter les mouvements de rotation des os, non contrôlés par la broche. (70, 80, 93)

(2) Principes généraux

- *Les différentes couches d'un pansement contentif*

Les différentes étapes lors de la réalisation d'une contention externe sont les suivantes :

- Une première couche interne thérapeutique en cas de plaie (*cf.* Troisième Partie, II.A.2. « Premiers soins locaux »).
- Une couche intermédiaire de rembourrage avec l'aide de coton (*Ex* : coton cardé, en bande, rembourrage pour plâtre). L'épaisseur de coton doit être généreuse sur les régions de protubérance osseuse, et en particulier l'olécrâne, pour éviter des lésions des tissus mous. Cette couche peut être associée à une contention très souple (jersey tubulaire) à très rigide (attelle).
- Une couche externe qui maintient à la fois les autres couches, qui peut avoir un rôle de contention, et qui protège du milieu extérieur. Les bandes cohésives de type Vetrap® sont appropriées. La difficulté du pansement contentif est d'évaluer la force avec laquelle ces bandes sont serrées : trop serrées, elles peuvent entraîner des complications, détaillées à la fin de ce paragraphe, mais pas assez serrées, elles peuvent rendre l'ensemble du pansement inutile et aggraver la fracture. (80, 88, 93)

- *Quelques règles générales*

- Les articulations en amont et en aval de la fracture doivent être comprises dans le pansement pour permettre une bonne réduction. Ce principe devient compliqué à suivre lorsque les fractures touchent les parties proximales des membres, particulièrement fémur et humérus. (88, 93)

△ Contre-indication chez les juvéniles à croissance rapide car le risque de déformation osseuse est importante. Sur les individus à croissance lente, cette immobilisation est possible sur une courte période sous surveillance. (80, 88)

- Le membre doit être stabilisé si possible non pas en extension mais dans sa position physiologique. L'animal doit être capable de se déplacer avec le pansement. (70, 88)
- Lors de bandage sur un reptile, ne pas utiliser de matériel qui va absorber l'eau (*Ex* : coton hydrophile). Les risques sont une déshydratation du reptile et un engorgement

d'eau du bandage à partir du milieu extérieur, créant un risque important de nécrose du membre bandé. (93)

- Le cloaque ne doit jamais être recouvert. Une attention particulière est donc requise lors d'une contention externe d'un membre pelvien. Un pansement étanche peut être apposé sur le bandage, près du cloaque, afin de le protéger des excréments. (80, 93).
- *Attelle : matériaux utilisables et mise en place*

Les attelles peuvent être d'origines très variées selon l'imagination du praticien : abaisse langue, coton tige, baguette en aluminium ou en bois etc. Lors de fracture d'un membre pelvien, l'attelle doit être positionnée dorsalement, afin de permettre la défécation. Lors de fracture d'un membre thoracique, elle sera plutôt mise ventralement. Une attelle tubulaire en traction peut être réalisée à l'aide d'un capuchon pour seringue (*Figure 16*). Elle permet de traiter les fractures des parties distales des membres. Elle élimine les risques de rotation mais prédispose à l'ankylose articulaire car elle contient le membre entier. Le principal inconvénient d'une attelle est en effet la mise en extension du membre, immobilisant les articulations adjacentes au foyer de fracture. (70, 80)

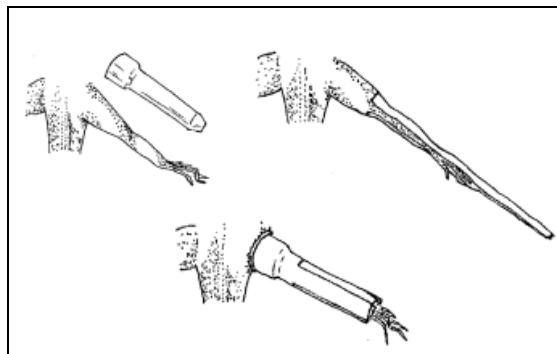


Figure 16: Pose d'une attelle tubulaire chez un iguane vert (Iguana iguana), d'après (30)

Des attelles plus sophistiquées peuvent également être utilisées : attelle en plastique thermo-formable, ou résine acrylique thermoplastique (*Ex* : Vetform Thermoplastics®, Orthoplast®) qui devient malléable au contact de l'eau chaude ou à proximité d'une source de chaleur. Tout en maintenant le membre dans sa position physiologique, ces attelles permettent une adaptation parfaite autour du membre et ainsi une stabilisation optimale. Elles sont utilisées de la même manière que chez les mammifères, avec une couche de rembourrage et une couche externe de sécurité pour maintenir le montage en place (*Ex* : Tensoplast®). (70, 80, 88)

(3) Fracture de l'humérus ou du fémur

Les fractures du fémur ou de l'humérus sont complexes à stabiliser car les articulations scapulo-humérales ou coxo-fémorales sont difficiles à englober dans la contention. Plusieurs solutions existent :

Chez les lézards, la contention peut débuter au niveau du coude ou du grasset du côté du membre fracturé et se finir sur les mêmes articulations du côté controlatéral. Cette technique est bien tolérée chez les lézards lents et se mouvant près du sol car ils restent de cette manière à même de se déplacer. (70, 93)

Une autre solution, bien que non idéale, consiste à immobiliser le membre fracturé contre le corps ou la queue de l'animal. Ce n'est une solution que lors de fracture relativement stable, car l'animal étant mobile, la stabilisation ne sera que partielle.. Lors de fracture du fémur, le membre pelvien est étiré le long de la queue, qui est intégrée dans le pansement (*Figure 17*). Les fractures de l'humérus sont stabilisées de la même manière en étirant le membre thoracique caudalement et en réalisant un pansement englobant le corps de l'animal, après vérification de la bonne réduction de la fracture. Des attelles peuvent également être ajoutées à la contention pour augmenter sa rigidité. La principale complication de cette méthode reste une mal-union osseuse car la stabilité du montage est imparfaite. (70, 80, 93)

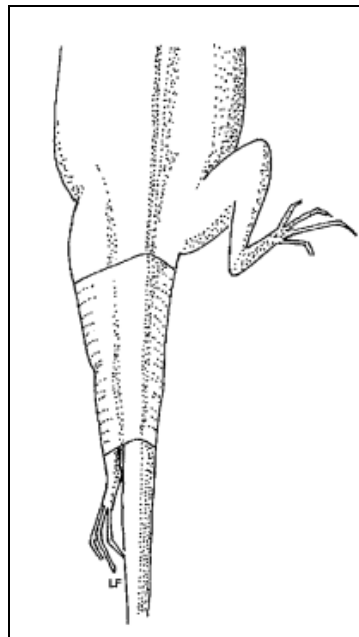


Figure 17: Technique d'immobilisation d'un membre pelvien le long de la queue chez un iguane vert (Iguana iguana), d'après (30)

△ Attention à ne pas trop serrer la bande cohésive lors de l'immobilisation d'un membre thoracique le long du corps, sous peine d'entraver la respiration de l'animal. Les lézards n'ayant en effet pas de diaphragme, leur respiration est dépendante des mouvements des muscles intercostaux. (70, 93)

Quant aux chéloniens, les fractures des os longs sont souvent traitées de la manière suivante : le membre fracturé est replié dans la fosse cervico-brachiale ou pré-fémorale, la fracture réduite au maximum, puis il est maintenu dans cette position par un bandage positionné devant la fosse. Ceci permet de limiter les mouvements. Des radiographies seront effectuées pour vérifier la réduction de la fracture. Si celle-ci n'est pas correcte, le membre devra être libéré et le protocole recommencé. Cette technique permet une stabilisation correcte du membre chez ces espèces, malgré une mal-union acceptable relativement fréquente. (70)

(4) Fracture des extrémités

Lors d'une fracture d'une extrémité (*Ex* : phalange, doigt), un bandage en boule est. Il s'agit de positionner les doigts en flexion autour d'une boule de coton. Le pied ou la main est ensuite enroulé d'une bande contentive (*Figure 18*). (70, 93)

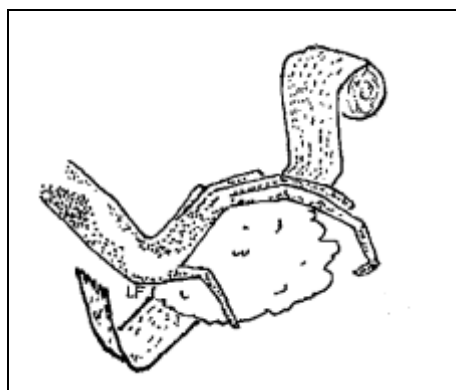


Figure 18 : Immobilisation d'un doigt par un pansement en boule, d'après (30)

(5) Suivi et complications

Une fois le bandage mis en place, il doit être étroitement surveillé pendant la première journée. Une des complications de cette contention est son effet compressif qui peut empêcher la circulation d'arriver jusqu'en aval du bandage si celui-ci est trop serré. L'apparition de signes tels qu'un œdème ou une tuméfaction sont à rechercher. De même, des contrôles fréquents chez un vétérinaire doivent avoir lieu pour prévenir de cette constriction vasculaire, d'une éventuelle nécrose de la peau ou de l'échec du rôle contentif. Si le bandage glisse il peut également modifier les forces de pression s'exerçant sur la fracture et l'aggraver. Pour les fractures fermées, le pansement doit quand même être régulièrement changé, une à deux fois par semaine, plus en cas de souillure, sous peine de voir se développer une infection. Des radiographies de contrôle sont recommandées toutes les 4 à 6 semaines. (70, 80, 93)

(6) Recommandations au propriétaire

Les propriétaires doivent dans l'idéal recevoir des instructions écrites leur rappelant l'importance de la surveillance de leur animal et de ses conditions de maintenance, afin d'optimiser les chances de cicatrisation osseuse. Le pansement doit être gardé dans des conditions propres et sèches. L'exercice doit être restreint car il augmente les risques de glissement du pansement, et donc d'apparition des autres complications. Au moindre changement dans la forme, la position ou l'odeur du pansement ou de l'état général de l'animal, un vétérinaire doit être consulté. Les tuméfactions et changement de couleur de la peau ne sont pas toujours évidents à mettre en évidence chez les reptiles. Il est fréquent de s'en apercevoir qu'une fois les tissus nécrosés depuis une longue période. (93)

b) Fixation externe

(1) Indications

La fixation externe est fréquemment utilisée dans la chirurgie des nouveaux animaux de compagnie grâce à ces nombreux avantages : bonne stabilisation de la fracture, compatible avec des fractures ouvertes ou comminutives. Cette technique est peu invasive dans le sens que le foyer de fracture n'est que peu, voire pas touché, et la vascularisation ainsi que les remaniements en cours ne sont pas perturbés. De plus, elle n'immobilise pas les articulations environnantes comme dans la contention externe et peut s'adapter à quasiment tous les sites de fracture. Enfin elle est moins coûteuse et demande moins d'équipements et de savoir-faire qu'une fixation interne.

(2) Contre-indications

Elle est déconseillée sur : (70, 75, 93)

- Les lézards de grande taille ou au tempérament trop vif, sur qui le montage risque de se briser.
- Les os longs des chéloniens, car à chaque tentative de la tortue pour replier sa patte sous la carapace, des dommages importants seront causés non seulement au site de fracture mais également sur la carapace et le fixateur.
- Les tortues aquatiques du fait de la nécessité de garder le matériel au sec.
- Les reptiles avec une maladie métabolique sous-jacente entraînant une diminution de la densité osseuse : le matériel ne s'ancrerait pas solidement et ferait plus de dégâts que de bénéfices.
- Une fracture ouverte avec une suspicion d'infection de la plaie. Dans ce cas, une infection ascendante pourrait se mettre en place, de la peau vers l'os via les broches.

(3) Montage du fixateur externe

Un fixateur externe est composé de broches traversant l'os fracturé de part et d'autre du foyer, reliées entre elle à l'extérieur du membre par des coapteurs. Le nombre et les positions des broches dépendent de la complexité et la localisation de la fracture.

Si la fracture peut être réduite par palpation, il est possible de positionner les broches par voie transcutanée, deux broches dans chaque fragment. Les broches de Kirschner, de Steinmann ou encore des aiguilles hypodermiques peuvent être utilisées comme broches de fixation. Les broches filetées à filetage positif sont préférées car elles permettent une meilleure prise sur l'os. Le diamètre des broches est primordial : trop larges, les broches peuvent provoquer une fracture iatrogène. Trop petites, elles ne permettront pas une bonne stabilité du montage.

Un drain de Penrose est ensuite posé par-dessus ces broches et rempli avec du polyméthacrylate de méthyle qui va se rigidifier, faisant du drain la barre de connexion externe du montage. Occasionnellement, un enclouage centromédullaire peut être mis en place, à l'aide d'un clou de Steinmann ou d'une aiguille hypodermique chez les petits reptiles. De cette manière, la réduction de la fracture et le réalignement des structures sont facilités. La broche intra-médullaire sera soit enlevée une fois le montage fait soit laissée sur place et réaccordé au drain de Penrose. (80, 93)

(4) Consignes post opératoires et suivi

Les points d'entrée des broches doivent être nettoyés quotidiennement avec une solution de chlorhexidine ou de polyvidone iodée afin d'éviter une infection ascendante. Le matériel doit être contrôlé régulièrement pour vérifier qu'il est bien en place, surtout s'il est monté avec des broches non filetées.

Quatre semaines après le placement du matériel, ou avant si une complication est notée, des radiographies de contrôle sont à faire. Elles seront à renouveler régulièrement. Si aucune complication n'a lieu, la cicatrisation osseuse nécessite tout de même quelques mois. Une fois la cicatrisation terminée, le fixateur pourra être retiré. (80, 93)

c) Fixation interne

(1) Indications

La fixation interne est actuellement la méthode de pointe pour réduire les fractures chez les reptiles. Elle permet une stabilisation optimale du foyer de fracture, permettant une meilleure récupération. Elle est particulièrement utilisée lorsque les deux méthodes précédentes ne peuvent être réalisées : par exemple dans le cas d'un animal trop vif pour supporter un pansement ou un fixateur externe, ou pour des espèces aquatiques. En revanche, comme dans toutes les techniques autres que la contention externe, la fixation interne est contre-indiquée en cas de maladie osseuse métabolique. (70, 80)

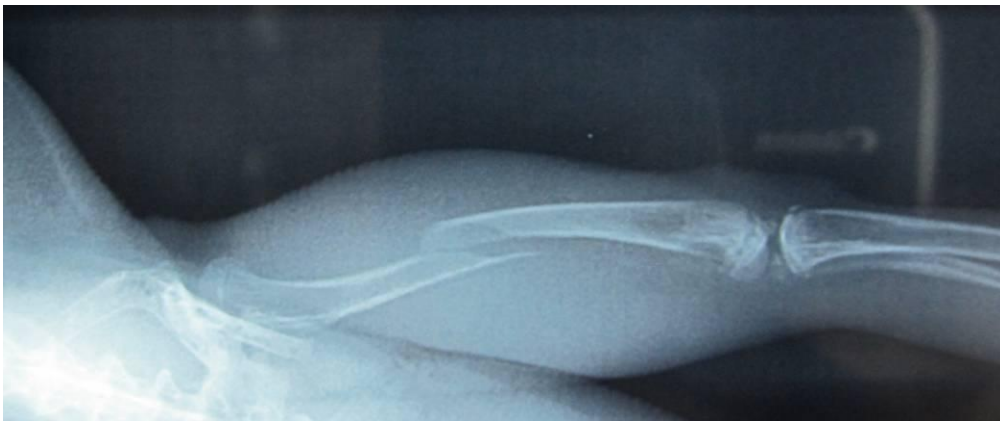
(2) Technique

Elle regroupe plusieurs techniques et matériels dont les clous centromédullaires, les cerclages, les plaques et les vis. Les étapes chirurgicales sont les mêmes que chez les mammifères. Le pronostic de récupération dépend entre autre du caractère invasif de la chirurgie. Par ailleurs, plus l'incision sera petite, plus la cicatrisation sera rapide car la peau des reptiles, moins souple et vascularisée que celle des mammifères, est plus difficile à refermer et bien plus lente à cicatriser. (70, 75, 93).

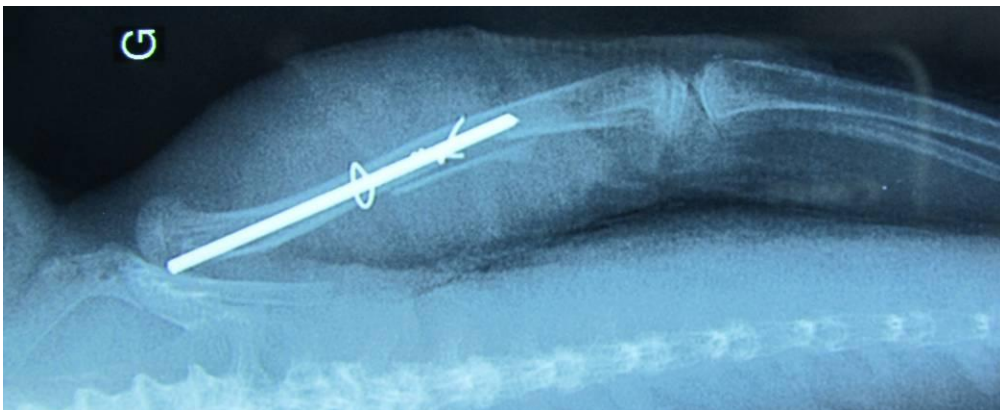(a) Enclouage centromédullaire

Lors d'enclouage centromédullaire, les broches sont insérées dans l'espace intramédullaire soit au niveau de la fracture (insertion rétrograde) soit à partir de l'extrémité de l'os (insertion normograde) et sont conduites à travers le foyer de fracture. Le choix se fait en fonction du site de fracture et de la préférence du chirurgien. Le matériel est inséré avec prudence pour ne pas léser les articulations, les tendons et les ligaments environnants. Les broches de Kirschner ou de Steinmann peuvent être utilisées, ou encore des aiguilles spinales chez les très petits animaux. (80)

L'inconvénient de l'enclouage centromédullaire est son absence de contrôle des forces de rotation. C'est pourquoi cette méthode est souvent associée à un fixateur externe. Sur des fractures spiroïdes, c'est un cerclage qui peut être ajouté pour contrer ces forces (*Radiographies 5 et 6*). Il arrive que sur certains lézards, lors de fracture du fémur, aucun matériel additionnel ne soit nécessaire : les muscles et tendons, si non endommagés par la chirurgie, peuvent lutter contre les forces de rotation qui sont faibles sur ce site, et même réaliser naturellement une force de compression, luttant contre l'éloignement des deux bouts osseux. Le matériel d'ostéosynthèse sera retiré après cicatrisation osseuse. (70, 75, 80, 88, 93)



Radiographie 5 : Fracture diaphysaire spiroïde du membre pelvien gauche chez un dragon d'eau (Physignathus cocincinus). (J. Ducos de Lahitte)



Radiographie 6 : Cliché post opératoire : réduction et stabilisation de la fracture grâce à un enclouage centromédullaire renforcé de deux cerclages. (J. Ducos de Lahitte)

Il existe maintenant des petites broches synthétiques (Cook Veterinary Production®) constituant des attelles osseuses intra-médullaires qui peuvent être placées dans la cavité médullaire au niveau de la fracture. Contrairement aux broches classiques, elles ne présentent pas de risques d'effraction intra-articulaire et il n'est pas nécessaire de les retirer après cicatrisation osseuse. (80)

(b) Plaques osseuses

Les plaques osseuses sont le matériel d'ostéosynthèse le plus perfectionné puisqu'elles permettent de lutter contre toutes les forces s'exerçant sur l'os : torsion, rotation, compression et étirement. Elles doivent être placées sur la face de tension de l'os. Elles sont le traitement de choix pour les fractures de fémur et d'humérus, particulièrement chez les chéloniens.

Sur les reptiles de grande taille, la pose de plaque osseuse est plus aisée, mais il est tout de même possible de poser une plaque sur un os d'un diamètre égal ou supérieur à 3 millimètres. Des plaques osseuses pour phalange humaine peuvent être utilisées sur les os longs de ces petits reptiles. Certains reptiles comme les varans ont des os longs incurvés, nécessitant une plaque osseuse malléable pouvant s'adapter à l'os.

Les plaques et vis osseuses n'ont pas besoin d'être enlevés une fois la cicatrisation achevée, sauf en cas de complication (ostéomyélite, déplacement du matériel etc.).

Le principal inconvénient de cette technique est le prix du matériel et de l'équipement chirurgical nécessaire pour pouvoir le mettre en place. (80, 93, 106)

2. Fractures du squelette axial

Les fractures des côtes sont à suspecter suite à un traumatisme, et rentrent dans les hypothèses diagnostiques lors de déformations latérales. Mais elles résultent souvent de découvertes fortuites pendant des radiographies. Elles sont traitées par traitement conservateur, qui consiste à aménager le terrarium de manière à ce que l'animal ne puisse pas chuter ou se coincer. Les paramètres de maintenance seront vérifiés et adaptés si besoin. Des proies de petite taille sont données aux serpents afin de ne pas créer de grosses forces d'étirement. (91)

Les fractures vertébrales sont également traitées par traitement conservateur la plupart du temps, et parfois par contention externe. Une attelle peut alors être faite selon l'imagination du clinicien, comme par exemple à l'aide d'un tube cartonné. La couche de rembourrage doit être bien homogène pour éviter les lésions osseuses. Des actes chirurgicaux réalisés sur ce type des fractures ont déjà été décrits mais restent de l'ordre de l'anecdotique. Citons un cas publié de laminectomie vertébrale dorsale sur un iguane vert. Ce dernier souffrait de plusieurs fractures lombaires crânielles qui engendraient une paralysie des postérieurs et de la queue. L'intervention a permis à l'animal de retrouver l'usage de ses membres. (30, 80, 91)

3. Fractures du crâne ou de la mandibule

C'est chez les sauriens que les fractures des os du crâne et de la face sont les plus diagnostiquées, même si on les rencontre parfois chez les ophidiens et les chéloniens. Les principales lésions observées sont les fractures de la mandibule et la symphyse mandibulaire. Elles peuvent par exemple survenir lorsqu'un serpent se jette contre la vitre du terrarium en essayant de capturer une proie ou encore lors d'une manipulation par un clinicien qui essaie d'ouvrir la gueule à un individu, notamment lorsque ce dernier présente une maladie métabolique osseuse sous-jacente. (70, 93)

Ces fractures ne sont pas évidentes à diagnostiquer. L'examen clinique n'est pas toujours concluant, particulièrement chez les ophidiens, dont le crâne peut se distendre physiologiquement. Les essais infructueux d'un animal à se nourrir sont un signe d'appel à ne pas négliger. (70)

Les options thérapeutiques possibles lors de fracture de la mandibule sont les suivantes :

En fonction de la localisation, de l'étendue de la fracture ainsi que de la taille du patient, un fil de cerclage rapprochant les deux fragments ou une simple broche peuvent parfois être suffisants. Pour les plus petits patients, des aiguilles hypodermiques peuvent servir de clou intra-médullaire. On peut également utiliser un fixateur externe pour gérer la fracture. Des broches de très petites tailles peuvent ainsi être placées de part et d'autre du foyer afin de stabiliser la fracture. Ces techniques ont l'avantage de permettre à l'animal de continuer à se nourrir alors que la fracture est en train de cicatriser. (93)

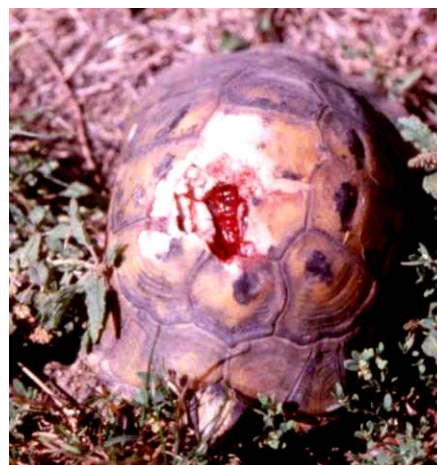Lorsque ces techniques invasives ne sont pas réalisables (limitation de moyens, densité osseuse diminuée, site de fracture difficile d'accès), une contention externe est effectuée. Deux choix sont possibles : (70, 93)

- Une contention externe à l'aide d'une légère attelle, telle qu'un trombone à papier déplié et collé à l'aide d'une colle tissulaire, qui permet de maintenir la fracture réduite. L'animal peut continuer à se nourrir, ce qui est un bel avantage. En revanche, le dispositif a tendance à se défaire fréquemment. Il doit être remis autant de fois que nécessaire jusqu'à cicatrisation du site de fracture.
- Un pansement contentif bloquant la mâchoire en position fermée est l'alternative possible. L'apport nutritionnel et médical est fourni par une sonde œsophagienne le temps de la contention externe.

4. Fractures de la carapace

a) Généralités

Les fractures de la carapace des tortues sont le plus souvent dues à des accidents de la voie publique, de tondeuse à gazon, de morsure de chien, de chute ou encore d'accouplements répétés d'un grand mâle (*Photos 18 et 19*). (29, 70)



Photos 18 et 19 : Exemples de fractures de carapaces, sur des tortues terrestres. La seconde tortue, blessée par une tondeuse à gazon, présente une perte de substance modérée. (J. Ducos de Lahitte)

Une des premières étapes consiste à déterminer si la fracture s'étend jusqu'à la cavité cœlomique et si des organes internes sont touchés. C'est notamment le cas lors de fractures avec une perte de substance (*Ex* : carapace broyée par la tondeuse de jardin). Le pronostic de l'animal en dépend. C'est pourquoi un examen physique général complet est indispensable et un minimum de paramètres sanguins et de radiographies sont à effectuer. Ces dernières permettent d'évaluer l'étendue des lésions. (30, 80, 107)

Le premier traitement consiste à stabiliser l'animal : arrêt des saignements, traitement du choc (corticoïdes, réhydratation, analgésie). En cas de suspicion de contamination de la plaie, un débridement local des tissus, accompagné d'une irrigation importante et d'une antibiothérapie systémique sont à mettre en place au préalable. (*cf.* Troisième Partie, II. A. 2. « Premiers soins locaux »»). (29, 30, 80)

b) Résines époxy et acrylique

L'utilisation de résine est une méthode populaire depuis plusieurs années. La résine peut être utilisée seule sur des fractures très stables et non contaminées, ou en combinaison avec une contention ou une fixation externe. Une application peut rester en place sur la carapace pendant des mois voire des années. Les effets sur le long terme sur les tortues en croissance ne sont pas encore connus. (29)

La contre-indication majeure de cette technique est la présence d'une plaie contaminée ou infectée, car la résine aggrave la lésion en scellant l'infection à l'intérieur de l'animal, pouvant entraîner ostéomyélite et septicémie. Dans ce cas, un système moins hermétique composé par exemple d'un fixateur est préféré. (29)

✓ Résine époxy

La résine la plus utilisée est la résine époxy, qui se trouve dans les magasins de bricolage, pour réparation des appareils en polystyrène résiné tels que la planche à voile etc. Citons, parmi les plus connues, la colle Araldite®, résine à polymérisation rapide ou encore Syntofer®, une résine de carrosserie. (10, 107, 126)

Une pièce de fibre de verre est en premier appliquée sur le site de fracture, après abrasion de la carapace à la fibre de verre et nettoyage à l'éther ou à l'acétone pour une bonne adhérence de la résine. La fibre de verre est ensuite enduite de résine, qui aura au préalable été mise en contact avec son catalyseur. La polymérisation commence au bout de quelques minutes mais ne se finit qu'au bout de quelques heures. Les extrémités du patch de fibre de verre dépassant de la résine peuvent alors être poncées. Si la perte de substance est conséquente, un grillage métallique sur lequel on colle une feuille en fibre de verre peut être appliqué, le tout recouvert de résine époxy (*Photo 20*). La résine reste en place plusieurs mois, le temps de la cicatrisation osseuse. Il arrive parfois qu'elle se décolle trop tôt. Une autre doit dans ce cas être repositionnée. (84, 125)



Photo 20: Utilisation d'un grillage et de résine époxy sur une tortue peinte (Chrysemys picta sp.) renversée par une voiture. (Damien Oxier - Arrowhead Reptile Rescue)

L'inconvénient majeur des résines époxy est l'exothermie marquée. En effet, les résines commerciales peuvent générer une grande chaleur et ne doivent de ce fait ni être introduites dans cavité coelomique ni toucher les tissus mous environnants. Elles sont donc déconseillées lors de perte de substance (29, 80)

✓ *Résine acrylique*

Une deuxième résine, de plus en plus utilisée, est la résine acrylique. Elle est moins exothermique que l'époxy mais n'est pas étanche. Du coup, elle est souvent utilisée en couche interne, pour recréer l'intégrité de la carapace et protéger les structures internes des agressions de l'environnement et de la chaleur dégagée par la résine époxy, appliquée en deuxième couche et résistante à l'eau. (80)



Photo 21 : Utilisation de résine acrylique dentaire pour une fracture de carapace sur une tortue de Floride (Trachemys scripta elegans). (J. Ducos de Lahitte)

Parmi ces résines acryliques, notons la résine acrylique dentaire, une des moins exothermiques (*Photo 21*). Les premiers résultats sont prometteurs, même s'il n'y a encore que peu de recul. Elles permettent de réparer des blessures larges, contenant de grandes surfaces où les tissus mous sont exposés (fragments manquants etc.). Pour diminuer encore la chaleur dégagée, la résine peut être disposée selon une technique en couche bien précise : une première couche d'acrylique en poudre est saupoudrée puis plusieurs gouttes d'acrylique liquide sont ajoutées jusqu'à ce que la poudre change de couleur (ou soit dissoute). Ce processus est répété plusieurs fois, jusqu'à ce que la couche d'acrylique ait l'épaisseur souhaitée, entre 2 et 4 millimètres. (61, 130)

Enfin, certains auteurs recommandent l'application sur l'os exposé, d'une couche d'hydroxyde de calcium (utilisé en dentisterie humaine), afin de le protéger de la résine. (130)

c) Contention externe

Dans certains cas de fractures multiples, la solution la plus adaptée reste encore la contention externe à partir de bande cohésive, de plâtre (Orthoplast®) ou de matériel thermoplastique (Vet-lite®). La carapace tout entière, plastron et dossière sont maintenus d'un seul bloc (*Photo 22*). Cette contention est particulièrement utilisée sur des blessures étendues chez de jeunes animaux, ou encore lors de localisation de la fracture sur le pont osseux (structure reliant dossière et plastron) où il devient très délicat de poser un fixateur externe. Elle peut également être utile en tant que dispositif provisoire, dans l'attente d'une anesthésie. Cette technique a l'avantage d'être peu coûteuse, non invasive et facilement renouvelable. (59)



Photo 22: Pansement contentif sur une fracture de carapace de « tortue boîte » passée sous une tondeuse à gazon. (Damien Oxier - Arrowhead Reptile Rescue)

d) Fixation externe

(1) Considérations pré-opératoires

La fixation externe est une méthode très utilisée car elle donne de bons résultats dans la stabilisation d'une fracture, tout en étant peu coûteuse et peu complexe. Elle laisse une vraie liberté au clinicien dans les choix des matériels utilisés. Elle peut nécessiter des vis, du fil de cerclage en acier inoxydable, des plaques osseuses, des barres de connexion pour fixateur externe etc.

Du fait que ces matériels vont être fixés extérieurement, ils peuvent être achetés dans des magasins à visée non médicale (*Ex* : magasins de bricolage) et ne pas être à usage unique. Cela dit, même si les fractures sont en général déjà contaminées, stériliser le matériel reste indispensable et permet de réduire les risques d'infection. De même la carapace et les tissus mous environnants autour de la zone de fixation doivent être nettoyés chirurgicalement au préalable. (29, 59)

(2) Fixation externe orthopédique

Aucun protocole fixe n'est décrit. Les fragments de la carapace sont à rapprocher selon l'imagination du vétérinaire. En cas de fragments manquants, le chirurgien doit essayer de retrouver leur position initiale et laisser leur place vacante. La zone va cicatriser, bourgeonner puis s'ossifier avec le temps. Si ces fragments sont de taille égale ou supérieure à 30% de la carapace, le pronostic devient défavorable.

✓ *Vis et fil de cerclage*

La première étape consiste à placer les vis, après que des trous aient été forés avec une mèche de diamètre légèrement inférieur à celle des vis. Les trous devront être réalisés à une distance d'au moins 5 millimètres du trait de fracture. Tout ceci permettra un meilleur ancrage du matériel. (29)

△ En perçant, attention à ne pas trop appuyer sur la perceuse pour ne pas risquer de traverser la carapace et de toucher des organes internes.

△ Percer dégage beaucoup de chaleur, qui peut résulter en une nécrose tissulaire. Pour éviter ce phénomène, une solution saline stérile sera distribuée au goutte à goutte sur la mèche de la foreuse et les tissus environnants.

Une fois les vis en place, un montage possible consiste à enrouler le fil de cerclage en « 8 » autour de deux vis situées de part et d'autre du trait de fracture, de manière à exercer une force de compression sur celle-ci une fois le nœud en place. Finir le nœud en torsadant les deux extrémités du fil ensemble. Répéter cette manœuvre sur les autres vis, en les liant deux par deux. Les fils de cerclages peuvent être remplacés par des bandes élastiques (*Photo 23*).

Lors de fragment entièrement détaché, le schéma est le même mais des vis doivent être insérées sur tous les côtés du morceau libre.

Une fois tous les nœuds réalisés, resserrer l'ensemble du montage. Certaines fractures complexes ne seront stabilisées qu'à ce moment-là. Le risque est de trop serrer, ce qui peut occasionner une nécrose des tissus par compression excessive. Finir en raccourcissant les extrémités torsadées afin de gêner au minimum la carapace en laissant seulement 4 à 5 tours. Une résine époxy ou acrylique peut être appliquée sur ses extrémités pour une sécurité optimale non seulement de la tortue mais aussi du manipulateur.

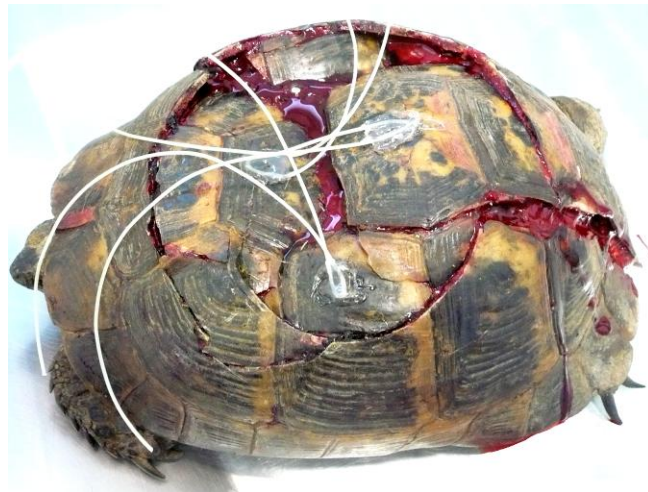

Photo 23 : Fixation externe sur une carapace fracturée. Pour stabiliser les fractures, il reste encore à faire les nœuds avec les fils de cerclage en plastique, qui sont déjà fixés aux vis insérées dans la carapace, à l'aide de résine. (J. Ducos de Lahitte)

Le matériel doit être contrôlé plusieurs fois par semaine dans un premier temps. Certains cerclages doivent de temps en temps être resserrés, au fur et à mesure que la cicatrisation se fait. Si les vis deviennent lâches, elles doivent être enlevées et remplacées.

Les vis sont retirées un an plus tard avec en général des résultats excellents. La carapace est préparée de manière chirurgicale. Si la procédure reste douloureuse, une anesthésie générale n'est pas obligatoire. Une analgésie adaptée peut suffire. Les vis sont enlevées avec un tournevis et les trous sont nettoyés sous pression avec une solution saline stérile, avant d'être rempli par une pommade cicatrisante et antibiotique locale (*Ex* : à base de sulfadiazine argentique). Ces gestes seront renouvelés deux fois par semaines les deux premières semaines puis espacés progressivement.

Le désavantage majeur de ce type de technique est la possible introduction de germe lors du forage, le rejet de l'implant, et l'anesthésie générale nécessaire. (29, 59)

✓ *Agrafes*

Lors de fracture simple et propre, après nettoyage chirurgical et réduction, on peut tout simplement poser des agrafes, confectionnées à partir de broches intra-médullaires (*Photo 24*). Plusieurs trous sont forés de part et d'autre du trait de fracture, en vis-à-vis, puis l'agrafe est insérée de manière à rapprocher les segments osseux. Le montage est maintenu tel quel pendant 24 à 48 heures, protégé d'une bande adhésive, puis il est nettoyé. Si le montage est toujours stable, alors une résine est appliquée sur les agrafes. (124, 126)

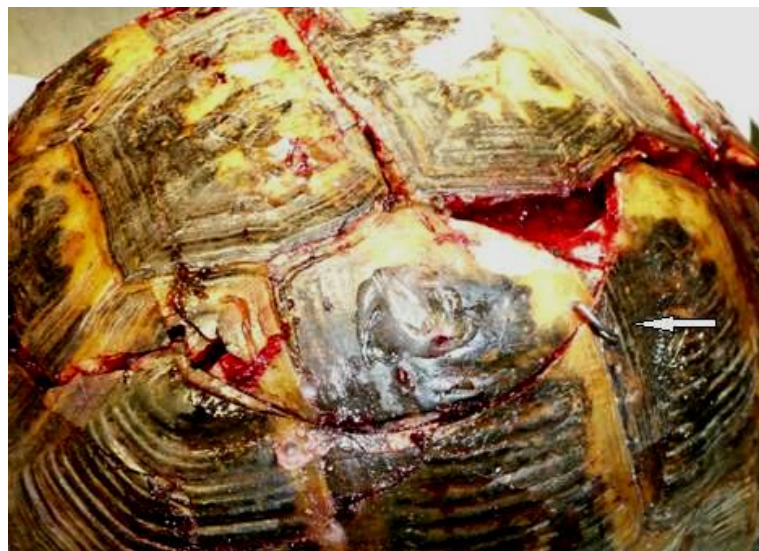

Photo 24 : Pose d'agrafe pour rapprocher les deux bords d'une fracture de carapace. (J. Ducos de Lahitte)

✓ *Plaques osseuses*

Les plaques osseuses sont souvent utilisées pour réparer les fractures du plastron. En effet, dans la majorité des cas, le plastron est plat et la plaque peut facilement réduire la fracture si cette dernière n'est que peu déplacée. Les bords de la plaque peuvent être recouverts d'époxy afin d'éviter que le matériel ne s'accroche lors des déplacements de la tortue, ou ramasse trop de substrat, facteur favorisant l'apparition d'une infection.

Ces plaques sont également indiquées lorsque la carapace porte un fragment sans attache, qui peut avoir tendance à s'enfoncer dans la cavité cœlomique. Dans ce cas, le fragment est tout d'abord rattaché au reste de la carapace par le système de vis et fil de cerclage vu précédemment. Une plaque osseuse, ou une barre de fixation, est ensuite fixée à la carapace et passe au-dessus du fragment à la manière d'un pont. Enfin, des fils de cerclage sont suspendus sur ce pont et reliés à la pièce libre, la maintenant à la hauteur du reste de la carapace. (29)

(3) Fixation externe non invasive

Il existe des méthodes simplifiées ne demandant pas de forer des trous. Elles consistent à coller des crochets ou des œillets en métal ou en plastique sur la carapace à la place des vis. Ils servent par la suite de point d'ancrage pour des fils en métal ou des colliers de serrage permanent en plastique sur le même principe que les fils de cerclage. Le montage pourra être renforcé avec de la résine (*Photo 25*). D'autres matériaux peuvent être utilisés, en fonction de l'imagination du praticien. (31, 66, 100, 126)




Photo 25: Fixation externe non invasive avec crochets en plastique et fil en métal pour réparer une fracture de la carapace chez une « tortue boîte » (Damien Oxier - Arrowhead Reptile Rescue)

(4) Suivi du montage

Les radiographies de contrôle sont utiles mais ne montrent pas la formation du cal cartilagineux. Le meilleur moyen d'évaluer la stabilité de la carapace reste la palpation. (29)

Nous allons maintenant aborder les considérations post-opératoires. Les différents points ci-dessous concernent tous les types de fractures : des os longs, du crâne, des vertèbres et de la carapace.

5. Considérations post opératoires

a) Pronostic

Le pronostic dépend de nombreux facteurs, tels que : le type et la localisation de la fracture, la présence ou non d'une effraction articulaire, mais également l'état de santé du patient, du choix thérapeutique fait, des conditions de maintenance post opératoires etc. (80)

b) Cicatrisation osseuse

La cicatrisation osseuse chez les reptiles dépend de plusieurs facteurs dont le type de fracture, l'âge du patient, la température ambiante, ou encore le statut nutritionnel.

✓ *Plus lente que chez les mammifères et les oiseaux*

En général, les reptiles ont une cicatrisation osseuse bien plus lente que celle des autres nouveaux animaux de compagnie : 6 à 30 mois pour les reptiles, contre 4 à 8 semaines pour les petits mammifères et 2 à 6 semaines pour les oiseaux. Les fractures dues à des déséquilibres phosphocalciques guérissent plus rapidement, en 6 à 8 semaines environ, lorsque les déséquilibres sont traités et corrigés. (30, 70, 80, 126)

Une étude concernant le temps de cicatrisation osseuse a mis en évidence que celui-ci était une fois et demi plus long chez un lézard que chez un rat, pour obtenir un cal osseux complet. Le moment d'apparition du cal cartilagineux est le même chez les deux espèces mais les lézards en fabriquent en plus grande quantité. Cette abondante production permet une stabilité plus importante et plus précoce. L'ossification endochondrale chez les Sauriens a été évaluée à 3 semaines contre 10 jours pour les rongeurs, après la fracture. Aucune extrapolation de cette étude à d'autres reptiles ne peut cependant être faite, les différences inter-espèces pouvant être importantes. (93)

✓ *Physiologiquement différente*

La cicatrisation osseuse chez les reptiles est différente de celle des autres vertébrés. Alors que les mammifères produisent une réaction périostée conséquente autour du foyer de fracture, la plupart des reptiles n'en fabriquent qu'une très légère. Les exceptions sont les ophidiens, qui produisent une réaction périostée intermédiaire. Un praticien non habitué à

travailler sur des reptiles peut de ce fait mal interpréter un processus en bonne voie d'évolution pour un processus lytique ou une absence de cicatrisation. Les radiographies restent l'examen complémentaire de choix à effectuer toute les 4 à 8 semaines pour vérifier la bonne évolution osseuse. (30, 93)

✓ *Dépendante de la température ambiante*

Une température trop basse ralentit la cicatrisation osseuse des reptiles. Ainsi, à 26°C, les lézards mettent deux fois plus de temps à guérir qu'à 32-37°C. (93)

c) Conseils au propriétaire

Afin d'espérer le meilleur résultat, le propriétaire doit fournir au reptile opéré un environnement optimal pour sa convalescence. Un terrarium de petite taille et désinfecté, un substrat fait de papier journal ou essuie-tout renouvelé régulièrement, et un décor non traumatique minimal devront être retenus afin de limiter non seulement les risques d'infection mais également les déplacements du reptile. L'exercice de l'animal doit en effet être restreint pendant 8 à 12 semaines. Le terrarium sera placé dans une pièce calme. Les paramètres, et notamment la température, seront contrôlés et adaptés si nécessaire. (93)

L'animal doit également avoir un régime alimentaire adapté. Si ce n'est pas le cas, et d'autant plus si des signes de maladie métabolique osseuse ont été mis en évidence, le changement est urgent et les carences doivent être comblées par une supplémentation appropriée (*cf.* Troisième Partie, I. « maladies métaboliques osseuses et articulaires »). (93)

d) Complications

Comme dans toutes les chirurgies orthopédiques, des complications peuvent apparaître lors du traitement chirurgical d'une fracture: ostéomyélite, déplacement ou rupture du matériel chirurgical avec ou non déplacement de la fracture etc. Pour diminuer le risque d'apparition de ces incidents, le respect par le propriétaire des consignes post-opératoires et des rendez-vous de suivi est primordial. (70)

C. Amputation

L'amputation est souvent réalisée lorsque les autres tentatives de traitement ont échoué, lorsque les traumatismes tissulaires associés sont irrécupérables, ou lorsque la blessure met la vie du patient en danger. La technique suit les mêmes principes et étapes que chez les mammifères. Les nerfs ne doivent pas être ligaturés, contrairement aux vaisseaux, mais leur section peut être précédée de l'instillation d'un anesthésique local. Les névromes, très rares chez les carnivores domestiques, ne sont pas décrits chez les reptiles. Les radiographies permettent d'évaluer l'étendue des lésions. (30, 93)

a) Amputation d'un doigt

Des amputations de l'extrémité d'un membre, doigt ou phalange, peuvent être réalisées avec de bons résultats sans altération de l'esthétisme.

L'incision cutanée doit se faire de manière à ce que la peau soit refermée à la limite du métacarpe ou métatarse afin d'éviter la présence d'un moignon. Les tissus mous sont gardés en quantité suffisante et suturés afin de constituer un coussinet couvrant l'os désarticulé. La cicatrice doit se situer dorsalement, afin d'être protégée du substrat lors du déplacement du patient. (30, 70)

b) Amputation d'un membre

Pour les reptiles de petite taille, une amputation distale aux articulations de l'épaule ou de la hanche peut être proposée. Les lézards se déplaçant en général près du sol, le moignon aidera à l'équilibre et au déplacement. Lors de la chirurgie, l'idéal est d'inciser la peau de telle manière à ce que la partie cutanée ventrale saine soit rabattue autour du moignon et suturée dorsalement. Ainsi, c'est une peau résistante qui se retrouve en contact avec le substrat, la cicatrice étant dorsale. Comme précédemment, les muscles doivent être incisés distalement, afin de créer un moignon avec les tissus mous voisins. En cas de suspicion d'une infection, le retrait du membre entier est recommandé. (70, 93)

Sur les grands animaux, les complications secondaires au poids sont régulièrement rapportées, et particulièrement des lésions cutanées sur le moignon, même si en règle générale la peau des reptiles est bien plus résistante que celle des mammifères. La peau se nécrose et s'infecte régulièrement, car les plaies se contaminent via le substrat. Pour minimiser ces complications, il est recommandé de procéder à une amputation totale chez les grands reptiles. Elle est réalisée le plus proximale possible, au niveau de l'articulation scapulo-humérale ou coxo-fémorale. (70, 93)

Pour les tortues, l'amputation est également faite le plus haut possible, car les chéloniens, souvent en appui droit sur leurs membres, ont plus de risque de se blesser au niveau du moignon. Une prothèse collée au plastron, de nature laissée à l'appréciation du chirurgien, permettra d'éviter une érosion de la carapace contre le sol et aidera la tortue à évoluer dans son environnement. Citons comme exemple de prothèse, une demi balle ou une sphère en plastique ou plexiglas®, collée sous le plastron (16, 41)

c) Amputation de la queue

De nombreux lézards ont la capacité de perdre volontairement leur queue, processus appelé autotomie et réalisé lors d'une tentative d'échapper à un prédateur. La plupart des geckos, des scinques, des téjus, et même quelques iguanes sont concernés. En revanche, il est intéressant de constater que cette capacité disparaît pour les sauriens dont la queue possède une fonction bien déterminée : préhension chez les caméléons, équilibre pour les basilics, nage ou défense pour les varans et quelques agames et iguanes.(42)

La portion perdue de la queue lors de l'autotomie est ensuite régénérée, de manière totale ou partielle. Ces lézards possèdent des plans de fractures au centre de leurs vertèbres caudales, capables de se scinder si besoin grâce à une contraction musculaire adaptée. Au niveau de ces plans de fracture, la queue peut donc être désarticulée non seulement par un prédateur mais également par un vétérinaire souhaitant pratiquer une amputation. Bien évidemment, cette méthode nécessite une anesthésie, soit locale avec un bloc locorégional en forme d'anneau autour de la queue, soit générale. L'anesthésie locale a l'avantage de fournir en même temps une valence analgésique. Plus la lésion est proximale, moins il y a de chance que la queue ne s'autotomise, mais il n'existe pas de règle évoquant jusqu'à quelle hauteur de la queue s'étendent les plans de fracture. (70, 93)

Lors de lésions de la queue nécessitant une amputation, celle-ci doit être faite proximale à la lésion et surtout au niveau de tissus sains. En essayant de conserver le maximum de longueur en rompant la queue juste au niveau de la lésion, les risques d'infection de la plaie sont majorés et la cicatrisation peut échouer.

Dans ces cas où la queue est amputée par autotomie chirurgicale, et après avoir enlevé les faisceaux musculaires dépassant de la plaie, un agent anesthésique local peut être appliqué sur les tissus exposés. La plaie est laissée à l'air libre, sans suture, et cicatrisera par seconde intention. Bien qu'il n'y ait pas d'étude le prouvant, de nombreux vétérinaires semblent penser, de par leurs expériences, que suturer une queue autotomisée retarde la cicatrisation et la repousse de la queue. (132)

Dans les autres cas, c'est-à-dire s'il s'agit d'une tortue, d'un serpent, d'une espèce de lézard qui ne possède pas cette capacité, si l'animal est trop âgé (plans d'autotomie ossifiés) ou bien si la lésion est localisée dans la partie proximale de la queue (plans de fractures plus rares voire absents et muscles de la queue très épais), alors une véritable amputation doit être réalisée, avec le matériel adapté (scalpel, bistouri électrique etc.). Dans ces cas, la plaie est suturée. (132)

△ Lors d'une amputation proximale de la queue chez un mâle, le chirurgien doit éviter d'endommager les hémipénis. (93)

Enfin, si une infection est présente ou suspectée lors de l'intervention, une antibiothérapie post opératoire à large spectre est fortement recommandée. Elle sera adaptée en fonction des résultats des cultures bactériennes et fongiques sur les prélèvements réalisés. (93)

D. Luxations et chirurgie articulaire

Ces interventions chirurgicales restent encore anecdotiques et rares sont les cas documentés.

Chez les chéloniens, la luxation coxo-fémorale est le trouble articulaire le plus fréquent. Si elle est présentée de manière précoce, elle peut être réduite manuellement. Un pansement contentif au niveau de la fosse pré-fémorale sera mis en place pendant 10 à 14 jours. Les luxations chroniques sont plus difficiles à repositionner. Dans certains cas, l'exérèse de la tête et du col du fémur peut être envisagée (chronicité, récurrence de la luxation etc.). Si l'amélioration de la fonction locomotrice est en général présente, le résultat est loin d'être optimal. (5, 70, 93)

Des luxations des extrémités des membres (doigts, phalanges) peuvent aussi survenir. Après remise en place manuelle, l'articulation est mise au repos pour quelques semaines à l'aide d'un bandage en boule (*cf.* Troisième Partie, II.B.1.4. « Fractures des extrémités »). (93)

Un cas de rupture de ligament croisé crânial chez une tortue mauresque (*Testudo graeca*) a également été publié. Le diagnostic a été clinique, l'animal présentait une boiterie, et radiographique. La méthode utilisée correspondait à une de celles des carnivores domestiques : la technique « over the top », qui consiste à remplacer le ligament rompu par une fine bande de fascia lata. En post-opératoire, le membre opéré a été maintenu dans la fosse pelvienne afin d'empêcher les mouvements, pendant 6 semaines. La chirurgie a permis un retour à un déplacement normal pour l'animal. (48)

Enfin, quelques cas d'arthrodèses ont été décrits. Citons celle d'un carpe sur une tortue du désert (*Gopherus agassizii*) après apparition d'une paralysie du nerf radial suite à des injections répétées d'enrofloxacin sur le membre concerné. Un fil de cerclage a été mis en place de manière à maintenir le carpe en extension permanente (en « dorso-flexion ») avec un passage dans un trou foré dans la diaphyse du radius, permettant à l'animal de marcher sur son membre. (70)

Bilan Traumatologie

La gestion d'un traumatisme tel qu'une fracture ou une luxation chez les reptiles passe par un large éventail d'options thérapeutiques, du bandage contentif à la pose de vis et plaques, dépendant entre autre de l'étendue des lésions, de l'équipement du vétérinaire et du budget financier du propriétaire. Plus la technique chirurgicale est poussée, plus les cas décrits sont rares... mais ils existent tout de même ! On peut citer jusqu'à des greffes osseuses, réalisées sur des fractures complexes selon le même protocole que celles pratiquées sur les mammifères. Chez les grands reptiles, ces greffes sont prélevées en région proximale du fémur ou de l'humérus, ou au niveau d'une côte. Sur les animaux plus petits, l'aile de l'ilium est généralement accessible.

III. Autres affections osseuses et articulaires

Outre les traumatismes et les maladies métaboliques, des processus infectieux (ostéomyélite, arthrite septique), néoplasiques ou dégénératifs peuvent également survenir. Les anomalies congénitales sont rares mais certains reptiles malformés ont pu survivre en captivité. Enfin nous détaillerons une ostéopathie vertébrale qui possède encore de nombreuses zones d'ombres malgré l'intérêt que lui porte les cliniciens : l'ostéopathie vertébrale proliférative.

A. Infections osseuses et articulaires

L'ostéomyélite est une inflammation de la moelle osseuse et de l'os qui l'entoure, secondaire à une infection dans 99% des cas. C'est une affection commune chez les reptiles. En revanche, une arthrite, c'est-à-dire une inflammation de l'articulation peut tout aussi bien être d'origine septique comme non septique. Nous nous intéresserons dans ce paragraphe aux arthrites d'origine infectieuse. (25,30)

1. Ostéomyélite

a) Étiologie

Il s'agit essentiellement de traumatismes ou des suites d'une maintenance non adaptée : (53, 73, 128)

- Les morsures et griffures sont une des principales causes d'infection osseuse : chez les ophidiens, les morsures ou griffures de rongeurs donnés vivants comme proies ne sont pas rares. Chez les chéloniens, ce sont les morsures de rats lors de l'hibernation ou de chien lorsque l'animal est maintenu en extérieur, qui sont les plus rencontrées.
- Complication d'une dermatite, d'un abcès proche d'une région osseuse, d'une infection de la carapace.
- Complication d'une stomatite bactérienne ou fongique
- Complication d'une fracture ouverte (ou secondaire à une chirurgie osseuse)
- Secondaire à une septicémie par passage par voie hématogène

Toutes ces possibilités sont à relier aux conditions de maintenance et à l'état de santé de l'animal. En effet, un système immunitaire déficient et des conditions de maintenance inadaptées (température, hygrométrie, substrat etc.) favorisent ces complications.

b) Localisations préférentielles

- ✓ *Ophidiens* : la tête (surtout les morsures) et la colonne vertébrale.
- ✓ *Sauriens* : les membres (fracture ouverte des os longs) et leurs extrémités, la queue (souvent touchée par voie hématogène), le crâne (maxillaire et mandibule après abrasion, affection buccale) et la colonne vertébrale. (18)
- ✓ *Chéloniens* : la carapace et les extrémités des membres (morsure de rats) et également la mâchoire (*Photo 26*). (53, 93, 128)

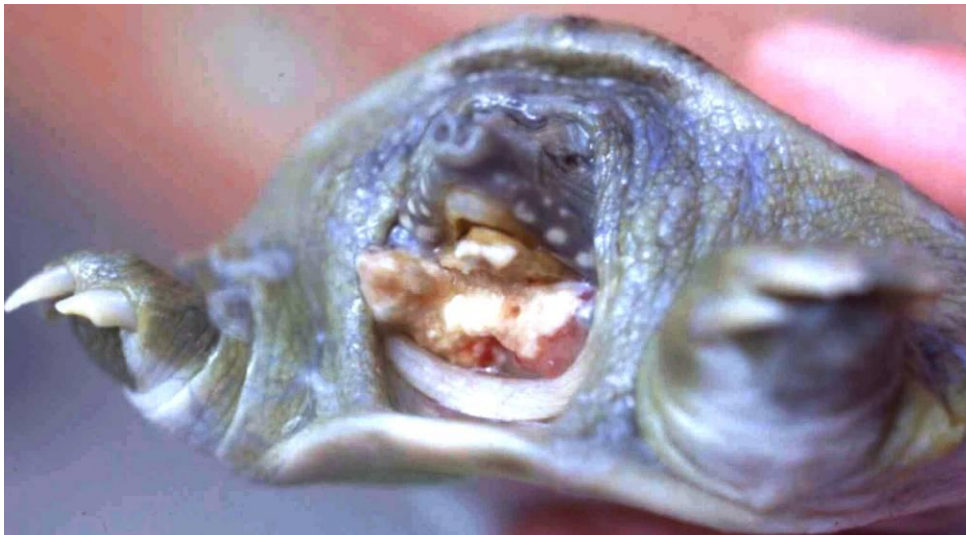

Photo 26 : Ostéomyélite mutilante de la mandibule chez une tortue Trionyx sp. (J. Ducos de Lahitte)

c) Signes cliniques

Les signes d'appel à une surveillance accrue sont les plaies cutanées, les morsures, les abcès etc.

Les signes cliniques lors d'une infection osseuse peuvent être seulement locaux : boiterie ou démarche anormale, tuméfaction et douleur, ou également généraux : abattement et anorexie. (93)

d) Diagnostic

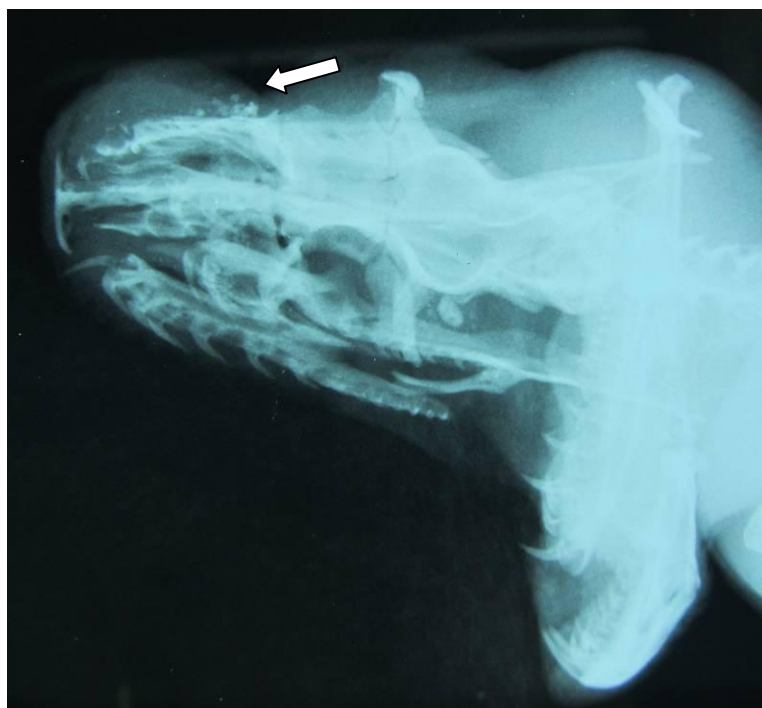
✓ *Clinique et épidémiologique* : cf. ci-dessus.

✓ *Radiographique*

Lors d'ostéomyélite évoluant sur le squelette appendiculaire, on peut observer des signes de lyse osseuse progressive et un amincissement des corticales. Les réactions corticales et périostées sont moins développées que chez mammifères. Ces images d'ostéolyse peuvent perdurer après guérison, et ne sont donc pas forcément le signe d'une infection active ou d'un processus tumoral comme chez les mammifères. Elles peuvent correspondre uniquement à des images de fibrose ou à une ancienne réaction inflammatoire. (74, 102)

Lors d'infection du squelette axial, les images d'ostéo-prolifération sont en revanche plus marquées.

Lors d'ostéomyélite mandibulaire ou maxillaire, on retrouve une lyse osseuse progressive dominante (*Radiographie 7*). La réaction périostée est encore moins présente que lors d'atteinte appendiculaire. (74, 102)



Radiographie 7 : Abscess de la mâchoire supérieure avec séquestres osseux chez un boa constrictor. (J. Ducos de Lahitte)

△ La radiographie seule ne permet pas de différencier une ostéomyélite d'un processus tumoral. D'autres examens complémentaires sont pour cela nécessaires :

✓ *Bactériologie et antibiogramme.*

Un prélèvement osseux par biopsie (cf. Deuxième partie, VI. « Examens complémentaires ») peut permettre la réalisation d'une culture bactérienne ou fongique, suivie d'un antibiogramme si le résultat revient positif, ainsi qu'un examen histologique. Ce dernier souvent de départager une infection d'un processus néoplasique.

Une hémoculture peut également être réalisée. Moins sensible, elle semble tout de même donner de bons résultats en corrélation avec ceux de la bactériologie réalisée sur prélèvement osseux. Elle présente l'avantage non négligeable de pouvoir conclure à une septicémie si le résultat est positif ce qui permet d'adapter l'antibiothérapie et de préciser le pronostic. (33, 54, 85)

e) Agents pathogènes

Les pathogènes les plus fréquemment rencontrés sont les bactéries à Gram négatif telles que *Salmonella spp.*, *Aeromonas spp.*, *Pseudomonas spp.*, *Escherichia spp.*, *Morganella spp.*, *Klebsiella spp.* et des organismes anaérobies comme *Bacteroides spp.* Quelques Gram positif sont occasionnellement présents. Notons *Streptococcus spp.*, *Staphylococcus spp.*, *Corynebacterium spp.*, et des organismes anaérobies tels que *Clostridium spp.* Parmi les autres bactéries isolées, on compte *Mycobacterium spp.* (le plus souvent *Mycobacterium chelonae* chez les tortues aquatiques), *Mycoplasma spp.* et *Nocardia spp.* (14, 40, 53, 128)

△ *Salmonella spp.* est un agent zoonotique, entraînant généralement chez l'homme un syndrome fébrile et des troubles digestifs mais pouvant parfois être responsable d'ostéomyélites. Moins grave, les bactéries *Mycobacterium spp.* possèdent également un potentiel zoonotique et peuvent être impliqués dans des lésions cutanées et sous cutanées chez l'Homme. (14, 39, 62)

Des agents fongiques sont aussi parfois mis en évidence mais leur identification reste le plus souvent indéterminée. On les retrouve le plus souvent sur les carapaces de tortues aquatiques comme par exemple la tortue de Kemp (*Lepidochelys kempi*). L'infection est souvent mixte, à la fois bactérienne et fongique. Dans des cas de stomatite infectieuse dégénérant en infection osseuse, *Candida albicans* a également pu être mis en évidence. Ces pathogènes fongiques ne sont en général que des germes opportunistes, secondaires à une infection bactérienne déjà présente ou associés à une baisse du système immunitaire. Les facteurs environnementaux jouent un grand rôle concernant ce dernier : hygrométrie inappropriée, température trop basse, déséquilibre alimentaire et surpopulation affaiblissent le système immunitaire et contribuent au développement d'infections fongiques. (14, 47).

f) Pronostic

Le pronostic lors d'ostéomyélite reste réservé. En effet cette affection a un fort potentiel chronique malgré la mise en place d'un traitement agressif. La principale complication est l'apparition d'une septicémie, d'origine bactérienne ou fongique. Relativement fréquente, elle est souvent de mauvais pronostic. On peut aussi voir apparaître des fragilisations osseuses entraînant des fractures. Parmi les complications moins graves on notera une amyotrophie ainsi qu'une fibrose réactionnelle résiduelle pouvant entraîner des déformations des membres ainsi que des boiteries irréversibles. (53)

g) Traitement

Le traitement d'une ostéomyélite consiste en un débridement local et une antibiothérapie locale et systémique. En fonction de l'étendue et de la localisation des lésions, une amputation peut être proposée d'emblée comme alternative au traitement local. (53, 80, 93, 115)

(1) Traitement local

Sous anesthésie générale (*cf.* Deuxième partie, IV. D. « Tranquillisation et anesthésie »), la lésion est rincée abondamment puis un parage du tissu osseux dévitalisé et des tissus mous environnants est effectué. La région parée est finalement nettoyée sous pression à l'aide de chlorhexidine ou polyvidone iodée diluées. Dans le cas d'un abcès, l'exérèse de la capsule de celui-ci, ajoutée au curetage, est indispensable pour espérer un résultat satisfaisant. (53, 115)

L'utilisation de billes de ciment osseux (méthacrylate de méthyle) imprégnées d'antibiotiques peut se révéler intéressante. Une large gamme de famille peut être utilisée dans ce but, mais les aminoglycosides et les céphalosporines sont les plus employées : L'utilisation d'amikacine, de céfazoline, de gentamicine et de clindamycine a montré d'excellents résultats. La posologie recommandée par une étude est de 2 grammes de ces antibiotiques pour 20 grammes de méthacrylate de méthyle. L'alternative est une application locale d'antibiotiques tels que l'amikacine ou l'enrofloxacin. (83)

La lésion étant infectée, refermer définitivement la plaie n'est pas conseillée et une cicatrisation par deuxième intention à l'aide de pansements, est préférable aussi bien sur la peau que sur la carapace. Pour favoriser la détersion, un pansement à base de miel, un pansement humide puis sec, ou encore un pansement hydrocolloïde peuvent être préconisés. (*cf.* Troisième partie, II. 2. « Premiers soins locaux »). En cas d'abcès, soit la plaie est laissée à l'air libre pour permettre sa vidange, soit elle est refermée après la pose d'un drain. (29, 93)

(2) Traitement systémique

Le traitement systémique consiste en :

- ✓ *Une analgésie.* (*cf.* Deuxième partie IV. A. « Analgésie »)
- ✓ *Une antibiothérapie :* C'est un traitement lourd et long de plusieurs mois qui dans l'idéal n'est débuté qu'après les résultats de l'antibiogramme. En première intention, les céphalosporines, les fluoroquinolones et les aminosides sont les antibiotiques les plus adaptés (*Tableau 15*). Il est parfois recommandé de coupler ces antibiotiques afin d'étendre le spectre d'activité, car il est fréquent de constater la présence de plusieurs germes différents. (12, 83, 93, 115)

Antibiotique	Posologie	Commentaires
<i>Amikacine</i>	5 mg/kg dose départ, puis 2,5mg/kg IM ou SC, toutes les 48-72 h	Animal bien hydraté Peut-être couplé avec ceftazidime
<i>Enrofloxacin</i>	10mg/kg IM SC, relais possible en PO, toutes les 24 h	Peut-être couplé avec ceftazidime △ Nécrose tissulaire en SC △ Régurgitation ptyalisme PO
<i>Ceftazidime</i>	20-40 mg/kg IM ou SC, toutes les 48-72 h	Peut-être couplé avec enrofloxacin ou amikacine
<i>Marbofloxacin</i>	5 mg/kg PO IM toutes les 24 h	
<i>Metronidazole</i>	20mg/kg PO toutes les 24-48 h	
<i>Trimethoprim/ sulfamethoxazole</i>	30 mg/kg toutes les 24-48 h	

Tableau 15: Posologies des principaux antibiotiques adaptés lors de traitement systémique d'une ostéomyélite chez les reptiles, d'après (93), (115)

△ Les aminoglycosides (*Ex* : amikacine) sont néphrotoxiques. Il est conseillé de diminuer les doses en les couplant à un autre antibiotique (*Ex* : pénicillines ou céphalosporines) et de s'assurer que l'animal est bien hydraté pendant le traitement. (12, 83)

✓ *Un traitement antifongique* est parfois nécessaire. Très peu de propositions thérapeutiques sont données dans la littérature. Les molécules de choix pour un traitement systémique sont le fluconazole, le kétoconazole et l'itraconazole. Les posologies des deux dernières molécules sont détaillées dans le *Tableau 16*. Il s'agit également de traitements longs, sur plusieurs mois. Dans les rares cas où la bactériologie associée est revenue négative, une antibiothérapie systémique est quand même fortement recommandée, afin de juguler l'apparition de surinfection. Les antifongiques locaux (*Ex* : nystatine, énilconazole, miconazole etc.) peuvent parfois être appliqués en supplément, comme par exemple sur la carapace des chéloniens, mais ont donné des résultats très variables et un peu décevants. (47, 83, 89)

<i>Antifongiques</i>	<i>Posologies</i>	<i>Commentaires</i>
Ketoconazole	15 mg/kg PO une fois par jour	Dose dépendant. 30mg/kg peut parfois être nécessaire si mycose résistante
Itraconazole	23.5 mg/kg PO une fois par jour	

Tableau 16: Posologies du kétoconazole et de l'itraconazole lors de traitement systémique de mycose chez les reptiles.

- ✓ *Des soins non spécifiques* : adapter les conditions de maintenance et éliminer les facteurs de stress. Un support nutritionnel est à prévoir si nécessaire.
- ✓ *Une amputation* doit être proposée en cas de non réponse au traitement. (80)

h) Prévention

Plusieurs points clés permettent de limiter l'incidence de ces infections :

- ✓ *Conditions de maintenance adaptées* : hygrométrie, température, substrat, nombre et sexe des individus maintenus ensembles, taille du terrarium etc.
- ✓ *Repas* : donner des proies mortes aux ophidiens pour éviter les morsures.
- ✓ *Hibernation/maintenance en extérieur pour les tortues* : Les protéger des rongeurs et des chiens à l'aide de grillages et d'abris.
- ✓ *Traiter précocement* la moindre plaie pour éviter la propagation de l'infection et l'apparition d'une septicémie. (115)

2. Arthrite septique

a) Étiologie et localisation

Il s'agit le plus souvent d'une infection secondaire à une septicémie avec passage articulaire par voie hématogène. De ce fait, les polyarthrites sont également possibles. Plus rarement, les arthrites septiques sont dues à un passage direct des agents infectieux suite à des morsures ou abcès très proches de l'articulation.

On les retrouve principalement sur les grassettes et les coudes, au niveau de l'articulation temporo-mandibulaire ou encore entre deux vertèbres. (53, 74, 128)

b) Clinique

Lors d'arthrite septique, les articulations concernées, tuméfiées et douloureuses, peuvent entraîner une boiterie. Un aspect en nodule peut apparaître si un granulome se forme. La septicémie primaire peut entraîner des signes généraux (abattement, anorexie...). (74)

c) Examens complémentaires

✓ *Radiographies*

Lors d'arthrite septique, l'espace articulaire, plus radio-opaque que la normale, est nettement visible, évoquant avec une synovite. Une lyse osseuse des surfaces articulaires est également observable. Des images de tuméfaction des tissus mous environnants peuvent être associées. (74, 102, 114)

✓ *Bactériologie*

Lors de suspicion d'arthrite septique, une ponction articulaire est recommandée afin de réaliser une bactériologie sur le liquide synovial. Les germes concernés sont les mêmes que lors d'une ostéomyélite. (74, 85)

d) Pronostic

Le pronostic reste réservé. La septicémie sous-jacente est à enrayer le plus précocement possible, et ce de manière agressive. Des séquelles articulaires peuvent persister, comme une ankylose de l'articulation. (74, 80)

e) Traitement et prévention

Le traitement systématique repose sur les mêmes principes que pour une ostéomyélite. Lors de septicémie primaire, enrayer ce phénomène permet de résoudre la cause. Le traitement local est en revanche plus complexe. En théorie il consiste en un lavement articulaire si l'infection est récente et en une arthrotomie associée à un débridement de l'articulation si l'arthrite date de plusieurs jours à semaines. Une amputation peut parfois être la meilleure solution. Côté prévention, Il s'agit des mêmes mesures de précaution que pour une infection osseuse. (74, 93)

B. Néoplasies

1. Épidémiologie et étiologie

Les reptiles deviennent de plus en plus populaires et l'amélioration des connaissances concernant leur maintenance et leur alimentation augmente leur longévité en captivité. De ce fait, l'incidence des cas de néoplasie diagnostiqués augmente régulièrement. Toutes les espèces de reptiles sont susceptibles de pouvoir développer des tumeurs. (10, 99)

a) Étiologie

Quelques hypothèses sont décrites mais aucun réel facteur favorisant n'a été mis en évidence : (5)

- ✓ *Facteurs extrinsèques* : radiations (rayons ultraviolets), agents infectieux (virus).
- ✓ *Facteurs intrinsèques* : régime alimentaire, prédisposition génétique, âge.

b) Clinique

Les signes cliniques d'appel d'une tumeur osseuse sont similaires à ceux d'une ostéomyélite : lors de masse, de tuméfaction proche des structures osseuses, de déformation osseuse ou de boiterie, le processus tumoral doit faire partir du diagnostic différentiel. Il en est de même lors de signes généraux non spécifiques : anorexie, léthargie etc. (50, 63)

2. Diagnostic

✓ *Clinique et épidémiologique : cf. ci-dessus*

✓ *Radiographique*

L'examen radiographique révèle des images d'ostéolyse associées ou non à des images d'ostéo-prolifération. Les contours osseux deviennent moins bien définis quand la tumeur est agressive. (58, 99)

✓ *Autres examens*

La radiographie ne permet cependant pas de différencier un processus tumoral d'une infection. Pour aller plus loin dans le diagnostic, une biopsie osseuse avec histologie du prélèvement et culture bactérienne est nécessaire. Un bilan inflammatoire permettrait aussi d'orienter le diagnostic. (23, 85)

△ Des surinfections bactériennes et fongiques sont possibles lors de processus tumoral. Des cultures bactériennes ou fongiques positives ne permettent donc pas d'exclure un processus tumoral.

3. Nature de la tumeur

Les affections osseuses tumorales les plus fréquemment rapportées chez les reptiles sont l'ostéosarcome (sauriens et ophidiens) et le chondrosarcome (ophidiens). Un cas de chondrome aux niveaux des côtes chez un serpent faux corail (*Lampropeltis triangulum*) a été décrit. Ces tumeurs osseuses restent toutefois nettement plus rares que les tumeurs hématopoïétiques, hépatiques et cutanées, qui sont les trois types de tumeurs les plus représentées chez les reptiles. (32, 51,63, 85)

4. Pronostic

Le pronostic lors de diagnostic confirmé est défavorable, avec une évolution similaire à celle des mammifères. Il est à préciser en fonction de plusieurs facteurs : (50)

- ✓ *Le caractère bénin ou malin* de la tumeur, son agressivité. Les ostéosarcomes sont en général très agressifs.
- ✓ *Sa localisation*, car même une tumeur bénigne peut être de mauvais pronostic si sa localisation est gênante.
- ✓ *La précocité du diagnostic*
- ✓ *Le choix thérapeutique*

5. Traitement

- ✓ *Traitement chirurgical* : La résection de la tumeur avec amputation du membre reste le traitement de choix lorsque cette intervention est envisageable.
- ✓ *Traitement médical* avec chimiothérapie. Il serait possible en théorie et pourrait permettre l'allongement du temps de vie de l'animal, avec probablement les mêmes effets secondaires que chez les mammifères. En pratique, la relation du propriétaire avec ses reptiles ainsi que les considérations financières n'orientent pas vers ce type de traitement. (50, 99)

C. Anomalies congénitales

Une anomalie congénitale est une anomalie déjà présente à la naissance de l'être vivant. Elles existent chez tous les vertébrés et ne sont pas forcément incompatible avec la vie, du moins en captivité. En revanche, très peu d'entre eux survivent longtemps après leur naissance dans le milieu naturel. Si aucune cause n'est réellement mise en évidence, une des hypothèses principales à ce jour serait en relation avec des températures inappropriées lors de la gestation ou de l'incubation. L'impact de la consanguinité est également souvent pointé du doigt mais encore trop peu documenté. (7, 10, 53)

1. Malformations du rachis

Comme chez tous les vertébrés, la colonne vertébrale peut subir des déformations anormales chez les reptiles. Il existe trois types de déplacement principaux :

- ✓ *Scoliose* : déplacement sur le plan frontal (incurvation latérale)
- ✓ *Lordose* : concavité de la colonne vertébrale dans le plan sagittal.
- ✓ *Cyphose* : convexité de la colonne vertébrale dans le plan sagittal. Déplacée dorsalement, elle donne à l'animal un aspect bossu. Cette déformation est relativement courante chez les chéloniens et à différencier des ostéopathies métaboliques post natales.

Ces trois catégories peuvent apparaître simultanément sur le même individu. Les anglophones parlent alors de « *rhoecosis* » (du grec « *rhoicos* » qui signifie de travers, difforme, crochu) pour désigner cette situation chez un reptile. Ce mot n'est pas employé pour les autres vertébrés.

Chez les ophidiens particulièrement, ces déformations limitent leurs mouvements et leurs déplacements, ce qui constitue un réel handicap pour chasser ou fuir, d'où leur faible espérance de vie dans leur milieu de vie naturel. (7, 10, 28)

2. Malformation de la tête

Les malformations de la tête sont rares mais très diversifiées. Notons par exemple :

- ✓ *Des anomalies du crâne et du cerveau.* Ex : Exencéphalie (malformation saillante du crâne correspondant à une hernie méningée ou d'une partie du cerveau).
- ✓ *Des malformations de la mâchoire.* Ex : absence ou raccourcissement des mandibules, fissures palatines etc.
- ✓ *Des malformations de la région oculaire.* Ex : anophtalmie, cyclopie, microophtalmie, exophtalmie etc.

Elles sont à différencier des ostéopathies acquises. (7, 10, 28)

3. Malformations des extrémités

- ✓ *Concernant la queue :* des raccourcissements ont été décrits.
- ✓ *Concernant les membres :* L'absence d'un membre peut être exceptionnellement constatée. Ainsi, un cas dans la littérature rapporte l'absence d'un membre antérieur chez une tortue marine (*Caretta caretta*). Une hypothèse serait la protrusion du membre concerné à l'extérieur de l'amnios, le membre ainsi comprimé aurait été soumis à une ischémie puis à une dégénérescence. La polydactylie peut également être rencontrée. (7, 10, 28)

4. Monstres doubles



Photo 27: Serpent-roi (Lampropeltis getula) à deux têtes, au Zoo de San Diego (Zach Tirrell, CC BY)

La photo ci-dessus (*Photo 27*) montre un serpent-roi de Californie (*Lampropeltis getula californiae*) bicéphale qui vécut 8 ans dans un zoo outre atlantique. Des cas concernant les sauriens et les chéloniens existent également. Ces monstres seraient la conséquence de la division partielle d'un embryon simple lors des premiers stades de développement embryonnaire. En général, la divergence des colonnes est plus postérieure que l'aspect extérieur ne laisse penser. On peut avoir un ou deux cœurs ou deux cœurs communiquant, deux œsophages le plus souvent, deux estomacs et deux appareils respiratoires parfois, mais dans la grande majorité des cas, un seul foie et un seul intestin. Un fait anecdotique est que les deux têtes peuvent parfois rentrer en compétition pour une même proie. Encore plus exceptionnellement peuvent être rencontrés des monstres à deux têtes et deux queue ou encore deux queue et une tête. (10)

D. Arthropathie dégénérative

1. Définition et épidémiologie

L'arthropathie dégénérative ou arthrose est une affection dégénérative au cours de laquelle se produit une perte du cartilage articulaire. Elle est primaire lorsqu'elle est due à l'âge avancé de l'animal et secondaire lorsqu'elle apparaît à la suite de stress répétés et anormaux sur l'articulation. De manière générale, toute affection ou traumatisme qui interfère avec une articulation peut déclencher une lésion de dégénérescence secondaire. Elle est fréquemment rencontrée chez tous les reptiles, et le plus souvent chez ceux d'un âge avancé. (53, 58, 90)

2. Pathogénie

Lors d'arthrose, des fissures apparaissent dans le cartilage articulaire qui se fragmente. L'os sous-chondral est alors moins bien protégé. Il en suit des lésions de remodelage sur les surfaces articulaires ainsi que des néoformations osseuses tout autour de l'articulation atteinte. Une excroissance osseuse s'appelle un ostéophyte si elle est située sur un os et un enthésophyte si elle apparaît au niveau d'une attache musculaire, tendineuse ou ligamentaire.

Située au niveau des vertèbres, cette arthropathie prend le nom de spondylose. Les néoformations osseuses en forme de crochets sont localisées dans un premier temps sur les faces cranio-ventrales et caudo-ventrales des corps vertébraux à la limite des espaces intervertébraux. Dans la littérature, la spondylose et les formes de spondylite, l'arthrite vertébrale, atteignant les reptiles sont de plus en plus regroupées sous le nom d' « ostéopathie vertébrale proliférative » (*cf.* Troisième Partie, III.E.). (28, 58)

3. Clinique

L'animal présente une démarche anormale intermittente pour essayer d'échapper à la douleur: diminution de l'amplitude de certains mouvements, de l'ondulation chez les ophidiens, boiteries chez les sauriens et les chéloniens. Ces anomalies vont être exacerbées à froid ou après un exercice prolongé, par exemple une séance de chasse. Avec l'évolution de la maladie, elles deviennent permanentes. (28, 58)

4. Radiographie

Comme chez les mammifères, une radiographie d'une articulation arthrosique présente :

- Des formations d'ostéophytes et d'enthésophytes
- Une sclérose de l'os sous-chondral
- Un rétrécissement, un pincement de l'interligne articulaire
- Des géodes plus radio-transparentes au niveau des épiphyses des os longs. (28, 58)

5. Pronostic et traitement

Le pronostic de ces maladies dégénératives est bon. La mise en place d'un traitement permet de soulager l'animal :

- ✓ *Traitement hygiénique* : réarrangement du terrarium, des décors et des abris
- ✓ *Surveillance du poids* et réadaptation du régime alimentaire sur les animaux en surpoids
- ✓ *Traitement médical* : utilisation raisonnée d'anti-inflammatoires non stéroïdiens, comme par exemple du méloxicam à 0,2 mg/kg par voie orale, intramusculaire ou intraveineuse une fois par jour ou encore du carprofène à 1 mg/kg en voie sous cutanée. (12, 90)

E. Ostéopathie vertébrale proliférative

1. Définition et épidémiologie

L'ostéopathie vertébrale proliférative est une maladie caractérisée par des lésions prolifératives de spondylite affectant diverses parties de la colonne vertébrale. Tous les reptiles peuvent être touchés, mais les serpents semblent être les plus sensibles. Elle est appelée « spinal osteopathy » en anglais. (28, 38)

2. Étiologie

De nombreuses causes sont aujourd'hui suggérées mais restent incertaines, telles que :

- Un traumatisme, par exemple une fracture vertébrale
- Un régime alimentaire non approprié, une hypovitaminose D, une hypervitaminose A
- Un manque d'exercice prolongé
- Un processus néoplasique
- Une maladie métabolique, d'origine nutritionnelle ou non
- Une origine virale (virus transmis par les rongeurs ?)
- Une infection bactérienne locale ou une septicémie

A l'heure actuelle, l'attention se tourne vers ces causes bactériennes, portée par le fait que les cultures bactériennes réalisées sur des prélèvements de ces lésions reviennent souvent positives. Diverses bactéries sont incriminées, à Gram positif ou négatif, dont *Salmonella spp.*, *Pseudomonas spp.*, *Proteus spp.*, *Mycobacterium spp.*, *Staphylococcus spp.* et *Streptococcus spp.*

Certains auteurs pensent qu'une septicémie pourrait engendrer une réaction à médiation immune à l'origine de cette prolifération osseuse. Mais cette théorie est difficile à documenter, d'une part due de la nécessité d'un prélèvement osseux pour la culture bactérienne, acte délicat peu réalisé au quotidien, et d'autre part à cause de l'apparition tardive de ces lésions, jusqu'à 24 à 36 mois après l'épisode infectieux : une bactériologie négative ne permettra donc pas d'exclure une ostéomyélite ancienne. Cela dit, pour essayer de contourner la première difficulté, une hémoculture pourrait être réalisée. En cas de septicémie, une bonne corrélation des agents infectieux existe entre l'hémoculture et la bactériologie sur prélèvement osseux. (7, 28, 38, 54)

3. Pathogénie

En fonction de l'étiologie, les auteurs proposent trois hypothèses concernant la pathogénie de cette maladie : l'apparition d'une arthrite inflammatoire à médiation immune, d'une arthrite septique ou encore d'un simple phénomène arthrosique. Dans tous les cas, une fragmentation du cartilage articulaire a lieu, suivie d'une destruction et d'un remodelage de l'os sous-chondral. (28, 38)

4. Signes cliniques

Les signes cliniques sont variables, pouvant être très frustes si peu de vertèbres sont touchées, ou au contraire marqués si les lésions sont étendues. Ils peuvent correspondre à une tuméfaction à la palpation, ou à diminution de mobilité du corps du reptile. La région touchée peut être très large, parfois jusqu'à 30 cm de long. Souvent dans l'anamnèse, les propriétaires rapportent que leur animal devient raide ou qu'il est réticent à se déplacer, avec une aggravation progressive de ces symptômes jusqu'à présenter une incapacité à déplacer une partie de leur corps ou à réaliser une constriction. Ces animaux atteints peuvent aussi présenter des positions inhabituelles ainsi qu'avoir des difficultés à se retourner s'ils sont placés à l'envers. (7, 28, 38)

Les principaux signes cliniques sont détaillés dans le *Tableau 17* :

Signes cliniques	
Lordose, cyphose, scoliose	Changement de comportement
Torticolis	Lésion neurologique
Perte de mouvement	Posture anormale
Incapacité à faire une constriction, à attaquer ou même de manger	Incontinence fécale/urinaire
Perte de sensation ou au contraire douleur	Constipation
Fractures pathologiques	Hyperesthésie (bonne def hyperreflexie)

Tableau 17: Liste non exhaustive de signes cliniques présentés par des individus atteints d'ostéopathie vertébrale proliférative, d'après (28).

5. Diagnostic

La radiographie est l'examen complémentaire de choix pour cette maladie. Cependant, le diagnostic final dépend également de l'historique de l'animal, de l'examen clinique, et d'autres examens complémentaires.

En effet, la radiographie permet de visualiser une lésion osseuse mais ne permet pas de conclure à l'existence d'un phénomène inflammatoire ou infectieux sous-jacent. Des examens d'imagerie plus poussés tels que le scanner aideraient à localiser les sites de remaniement actifs. Des cultures bactériennes à partir de biopsies osseuse, de ponction articulaire ou encore de prélèvement sanguin permettraient d'isoler un germe s'il existe encore. (28, 58)

a) Radiographie

Dans les premiers stades sont observées des foyers de prolifération osseuse. Seuls les corps vertébraux sont touchés à ce stade, et plus précisément les faces cranio-ventrales et caudo-ventrales des corps vertébraux, à la limite des espaces intervertébraux. Dans les phases plus avancées, la prolifération osseuse péri-articulaire commence à englober la face dorso-latérale de l'articulation et les articulations costo-vertébrales. Dans certains cas, des ponts osseux vont jusqu'à se former entre deux vertèbres, ankylosant ainsi l'articulation. Finalement les côtes sont intégrées dans ce remaniement.

Occasionnellement sont notées des zones d'ostéolyses associées à ces proliférations. Elles pourraient être évocatrices d'une ostéomyélite sous-jacente.

Enfin, des fractures pathologiques peuvent parfois être vues sur les foyers remaniés. (28, 54)

b) Biopsie osseuse

Plusieurs conclusions peuvent être tirées en fonction des résultats des examens bactériologiques et histologiques effectués sur un prélèvement osseux. Elles sont détaillées dans le *Tableau 18*.

<i>Cas</i>	<i>Histologie</i>	<i>Bactériologie</i>	<i>Conclusion</i>
1	+	+	Ostéoarthrite septique aiguë ou en début de chronicité
2	-	+	Ostéoarthrite septique chronique
3	-	-	Ostéoarthrite non infectieuse

Tableau 18: Résultats bactériologiques et histologiques après biopsie osseuse sur des reptiles atteints d'ostéopathie vertébrale proliférative.

Pour certains auteurs, la troisième situation évoque beaucoup de similitude avec une autre maladie, l'ostéite vertébrale déformante (*cf.* Troisième partie, I. B. 8.). Peut-être ne s'agirait-il que d'une seule et même maladie...

Pour d'autres, ces trois schémas représentent l'évolution d'une infection aiguë passant chronique et enfin absente. Le troisième groupe aurait alors eu une infection osseuse par le passé, aujourd'hui disparue mais qui aurait laissé des traces de son passage avec notamment cette prolifération osseuse. Mais il ne s'agit que d'une hypothèse...

6. Pronostic et traitement

Le pronostic est réservé à défavorable. En effet, à moins de trouver précocement la cause et de pouvoir la traiter de manière adaptée, aucun traitement n'est réellement efficace. Les causes nutritionnelles ou de maintenance peuvent être corrigés dans la plupart des cas. Une ostéomyélite a déjà un pronostic plus réservé mais peut être résolue si le traitement adapté est trouvé.

Les traitements non spécifiques à l'aide d'anti-inflammatoires non stéroïdiens (*Ex :* carprofène à 1 mg/kg/jr en voie sous cutanée) n'ont jusqu'à présent pas montré d'amélioration franche mais peu de données existent à l'heure actuelle.

Enfin, étant donné les nombreuses causes suspectées, les animaux atteints devraient être isolés des autres reptiles sains. (38, 58)

Bilan Autres affections :

Les processus infectieux et tumoraux se ressemblent de bien des manières et il n'est pas toujours aisé de poser un diagnostic, sans passer par l'histologie, examen peu réalisable en pratique. Mais il est possible de renforcer une suspicion en utilisant l'ensemble des outils diagnostiques à notre disposition : ainsi une tuméfaction sur un os long d'un animal âgé (commémoratifs), sans plaie ou abcès proche de la masse (examen clinique) et avec une hémoculture négative (examen complémentaire) est plutôt à orienter vers un processus tumoral.

En revanche, établir un diagnostic n'est pas compliqué lors d'anomalie congénitale. Cela dit, si les « monstres » restent d'apparition exceptionnelle, les déformations plus légères sont sûrement bien moins rares, mais moins recensées.

L'arthrose, ou arthropathie dégénérative, ne comporte pas vraiment de particularités chez les reptiles par rapport aux mammifères.

Et enfin, l'ostéopathie vertébrale proliférative regroupe des cas présentant des lésions osseuses variées localisées sur la colonne vertébrale des ophidiens, et de rares sauriens. Bien que des hypothèses soient déjà proposées, des éclaircissements sont encore nécessaires pour comprendre et établir les liens entre les différentes formes de cette affection.

CONCLUSION

Les affections squelettiques sont de natures très diverses chez les reptiles et requièrent une prise en charge globale des individus malades ou blessés. Elles nécessitent également des compétences spécifiques de la part du clinicien. En effet, s'il existe un certain nombre de similitudes avec les carnivores domestiques, elles diffèrent sur de nombreux points au cours des démarches diagnostiques et thérapeutiques.

Par ailleurs, trouver un traitement adapté et efficace reste un défi à relever en médecine vétérinaire des reptiles. Les traitements médicaux n'ont en effet que très rarement une AMM pour nouveaux animaux de compagnie. Il s'agit de produits destinés aux carnivores domestiques ou de produits humains. Certes, il existe des ouvrages de références et des publications régulières proposant une adaptation des posologies aux reptiles, mais les données restent empiriques et diffèrent d'un auteur à l'autre. De même, une fois les connaissances en chirurgie orthopédique et le matériel nécessaire acquis, les traitements chirurgicaux ne sont pas non plus sans obstacles. Les résultats restent variables et les techniques se révèlent parfois complexes. Ainsi, on touche presque à la microchirurgie lors d'une pose de matériel d'ostéosynthèse sur un os de petit lézard épais de l'ordre du millimètre.

Finalement pour la majorité de ces affections, c'est encore la prévention qui reste le meilleur traitement : des paramètres de maintenance adaptés avec une bonne hygiène du terrarium, un régime alimentaire équilibré et conditions de vie sécuritaires (manipulations soignées, alimentation avec des rongeurs morts, pas de contacts possibles avec les autres animaux du foyer etc.) limiteraient de beaucoup ces affections osseuses et articulaires.

AGRÉMENT SCIENTIFIQUE

En vue de l'obtention du permis d'imprimer de la thèse de doctorat vétérinaire

Je soussigné, **Jacques DUCOS de LAHITTE**, Enseignant-chercheur, de l'École Nationale Vétérinaire de Toulouse, directeur de thèse, certifie avoir examiné la thèse de **Céline DEPAS** intitulée « *Le squelette et sa pathologie chez les reptiles* » et que cette dernière peut être imprimée en vue de sa soutenance.


Fait à Toulouse, le 4 juin 2012
Professeur **Jacques DUCOS de LAHITTE**
Enseignant chercheur
de l'École Nationale Vétérinaire de Toulouse



Vu :
Le Directeur de l'École Nationale
Vétérinaire de Toulouse
Professeur **Alain MILON**




Vu :
Le Président du jury :
Professeur **Gérard CAMPISTRON**



Professeur **G. CAMPISTRON**
SERVICE PHYSIOLOGIE-HEMATOLOGIE
FACULTE PHARMACIE
35, Chemin des Maraichers
31062 TOULOUSE CEDEX 4
Tél. : 05.62.25.68.20
Fax : 05.62.25.98.15

Vu et autorisation de l'impression :
Le Président de l'Université
Paul Sabatier
Professeur **Bertrand MONTHUBERT**




Conformément à l'Arrêté du 20 avril 2007, article 6, la soutenance de la thèse ne peut être autorisée qu'après validation de l'année d'approfondissement.

BIBLIOGRAPHIE

1. ABOU-MADI N., SCRIVANI P.V. et al. Diagnosis of skeletal injuries in chelonians using computed tomography. In: *Journal of zoo and wildlife medicine*, 2004, 35(2), 226-231.
2. ADKINS E., DRIGGERS T., FERGUSON G. et al. Ultraviolet Light and Reptiles, Amphibians. In: *Journal of Herpetological Medicine and Surgery*, 2003, 13(4), 27-37.
3. ANTHONY J. Anatomie de l'appareil venimeux des reptiles. In: GRASSÉ P.P. *Traité de zoologie*. Paris : Masson, 1970, 549-598.
4. BAINES F., BEVERIDGE A. *UV Guide UK*. Disponible sur : <http://www.uvguide.co.uk/index.htm> (Consulté le 23.05.2012).
5. BARTEN S.L. Treatment of a chronic coxofemoral luxation by femoral head and neck excision arthroplasty in a whitethroated monitor (*Varanus albigularis*), In: *Bulletin of the Association of Reptilian Amphibian Veterinarians*, 1996, 6, 10-13.
6. BAUCHOT R. *Portrait des serpents*, In : Les serpents. Paris: Bordas, 1994, 14-25.
7. BENNET R.A., MEHLER S.J. Neurology. In: MADER D.R., Ed. *Reptile medicine and surgery*, 2nd éd. Philadelphia (PA): WB Saunders, 2006, 239-250.
8. BERNARD J.B., OFTEDAL O.T., ULLREY D.E. Idiosyncrasies of Vitamin D Metabolism in the Green Iguana (*Iguana iguana*). In: *Proceedings, Comparative Nutrition Society Symposium*, 1996, 11-14.
9. BRADLEY BAYS T.A. Equipping the reptile practice. In: *Veterinary clinics of North America - Exotica Animal Practice*, 2005, 8(3), 437-461.
10. BROGARD J. *Les maladies des reptiles*, 2e éd. Maisons-Alfort, Le Point Vétérinaire, 1992, 336 p.
11. CANNON M.J. Husbandry and veterinary aspects of the bearded dragon (*Pogona spp.*) in Australia. In: *Seminars in Avian and Exotic Pet Medicine*, 2003, 12(4), 205-214.

12. CARPENTER J. *Exotic Animal Formulary*, 3e éd. Saint Louis: Elsevier Saunders, 2005, 592 p.
13. CHAMBERS J.K., SUZUKI T., UNE Y. Tophaceous pseudogout of the femorotibial joint in a painted turtle (*Chrysemys picta*). In: *Journal of Veterinary Medical Science*, 2009, 71(5), 693-695.
14. CHINNADURAI S.K., DEVOE R.S. Selected infectious diseases of reptiles. In: *Veterinary clinics of North America - Exotic Animal Practice*, 2009, 12 (3), 583–596.
15. CHIODINI R.J., NIELSEN S.W. Vertebral osteophytes in iguanid lizard. In: *Veterinary pathology*, 1983, 20, 372-375.
16. CLABAUGH K., HAAG K.M. et al. Undifferentiated sarcoma resolved by forelimb amputation and prosthesis in a radiated tortoise (*Geochelone radiata*). In: *Journal of Zoo and Wildlife Medicine*, 2005, 36(1), 117–120.
17. CLAIRAMBAULT P. *Reptiles actuels*. In : Encyclopédie Universalis, France SA, Corpus 15, 1985, 933-936.
18. COKE R. Spinal Osteomyelitis in a Panther Chameleon. In : *Exotic DMV*, 1999, 1(5), 34-35.
19. COUTURE F., HAZELTINE M. La goutte : diagnostic et traitement. In : *Le Rhumatologue*, 2000, 1, 1-4.
20. DE LA NAVARRE B.J.S. Common procedures in reptiles and amphibians. In: *Veterinary Clinics of North America - Exotic Animal Practice*, 2006, 9 (2), 237–267.
21. DONOGHUE S. UVB for Reptiles. In: *Exotic DMV*, 2005, 6(1), p 3.
22. DONOGHUE S. Nutrition. In: MADER D.R., Ed. *Reptile medicine and surgery*, 2nd ed., Philadelphia (PA): WB Saunders, 2006, 251-298.
23. DOUMERC G. Analyses sanguines chez les reptiles. In : *Examens complémentaires chez les NAC*, Edition Le Point Vétérinaire, 2009, 344 p.
24. EDMUND A.G. Dentition. In: GANS C., *Biology of the Reptilia*, 1ere éd. New-York: Academic press, 1969, vol.1, chap 4.

25. FARROW C.S. *Veterinary Diagnostic Imaging: Birds, Exotic Pets and Wildlife*, Mosby Elsevier, 2009, 433 p.
26. FERGUSON GW, GEHMANN WH, KARSTEN KB, et al. Do panther chameleons bask to regulate endogenous vitamin D3 production? In: *Physiological and Biochemical Zoology*, 2003, 76(1), 52-59.
27. FERGUSON GW, GEHMANN WH, KARSTEN KB, et al. Ultraviolet exposure and vitamin D synthesis in a sun-dwelling and a shade-dwelling species of Anolis: are there adaptations for lower ultraviolet B and dietary vitamin D3 availability in the shade? In: *Physiological and Biochemical Zoology*, 2005, 78(2), 193-200.
28. FITZGERALD K.T., VERA R. Spinal Osteopathy. In: MADER D.R., Ed. *Reptile medicine and surgery*, 2nd ed., Philadelphia (PA): WB Saunders, 2006, 906-912.
29. FLEMING G.J. Clinical technique: chelonian shell repair. In: *Journal of Exotic Pet Medicine*, 2008, 17(4), 246-258.
30. FLEURY L. *Connaissances actuelles sur les techniques chirurgicales chez les reptiles*, Thèse de Doctorat Vétérinaire, Nantes, 2003, 114 p.
31. FORRESTER H., SATTA J. Easy shell repair. In: *Exotic DMV*, 2004, 6(6), p. 13.
32. FUNK R.S. Snakes: Differential Diagnoses by Symptoms. In: MADER D.R., Ed. *Reptile medicine and surgery*, 2nd éd., Philadelphia (PA): WB Saunders, 2006, 675-682.
33. GABRISH K., ZWART P. *La consultation des nouveaux animaux de compagnie*, Editions Le Point Vétérinaire, Maisons-Alfort, 1992, 400 p.
34. GASC JP. Prédation et nutrition. In : *Les serpents*, Paris : Bordas, 1994, 30-37.
35. GASC JP. Locomotion. In : *Les serpents*, Paris : Bordas, 1994, 60-73.
36. GERHMANN W.H., JAMIESON D. et al. A comparison of vitamin D-Synthesizing Ability of Different Light Sources of Irradiances Measured with a solarmeter model 6.2 UVB Meter. In: *Herpetological review*, 2004, 35(4), 361-364.
37. GOMIS D. *Anatomie appliquée de la tortue*. Thèse de doctorat vétérinaire, Alfort, 2002, 88 p.

38. GORMAN C. Spinal Osteopathy in a Boa Constrictor, In: *UK Vet – Companion Animal*, 2010, 15(1), 42–44.
39. GRAY T.Z. Updates: Reptile and Salmonella. In: *Journal of Exotic Pet Medicine*, 2011, 20(1), 14–17.
40. GREER LL, STRANDBERG JD, WHITAKER BR. Mycobacterium chelonae osteoarthritis in a Kemp's ridley sea turtle (*Lepidochelys kempii*). In: *Journal of Wildlife Diseases*, 2003, 39, 736-741.
41. GRIONI A. Prosthetic Limb in a Turtle. In: *Exotic DMV*, 2005, 7(4), p. 9-10.
42. GUIBE J. L'autotomie et la régénération. In : GRASSE P. Ed., *Traité de Zoologie*. 1ere édition, Masson et Cie, 1970, tome XIV, fasc. III, 979-986.
43. GUIBE J. La locomotion. In : GRASSE P. Ed., *Traité de Zoologie*. 1ere éd., Masson et Cie, 1970, tome XIV, fasc. II, 181-193.
44. GUIBE J. Le squelette céphalique. In : GRASSE P. Ed., *Traité de Zoologie*. 1ere éd., Masson et Cie, 1970, tome XIV, fasc. II, 78-143.
45. GUIBE J. Le squelette du tronc et des membres. In : GRASSE P. Ed., *Traité de Zoologie*. 1ere éd., Masson et Cie, 1970, tome XIV, fasc. II, 4-77.
46. GUMPENBERGER M., HENNINGER W. The use of computed tomography in avian and reptile medicine. In: *Seminars in Avian and Exotic Pet Medicine*, 2001, 10(4), 174-180.
47. HARMS CA, LEWBART GA, BEASLEY J, et al. Medical Management of Mixed Nocardial and Unidentified Fungal Osteomyelitis in a Kemp's Ridley Sea Turtle, (*Lepidochelys kempi*). In: *Journal of Herpetological Medicine and Injury*, 2002, 12(3), 21–6.
48. HERNANDEZ-DIVERS S.J. Diagnosis and Surgical Repair of Stifle Luxation in a Spur-Thighed Tortoise (*Testudo graeca*). In: *Journal of Zoo and Wildlife Medicine*, 2002, 33(2), 125-130.
49. HERNANDEZ-DIVERS S.M. Extraordinary Reptile Cases Diagnosed by Radiology. In: *Exotic DMV*, 2001, 3(3), 53-58.

50. HERNANDEZ-DIVERS S.M., GARNER M. Reptile Neoplasia. In: *Exotic DMV*, 2002, 4(3), 91-94.
51. HERNANDEZ-DIVERS S.M., GARNER M. Neoplasia of reptiles with an emphasis on lizards. In: *Veterinary Clinics of North America - Exotic Animal Practice*, 2003, 6(1), 251-273.
52. HOFFSTETTER R., GASC J.P. Vertebres and ribs. In: GANS C., *Biology of the Reptilia*, 1ere éd. New-York: Academic press, 1969, vol.1, chap 5.
53. ISAZA R., JACOBSON ER. Non nutritional bone diseases. In: *Kirk's current Veterinary Therapy XII. Small Animal Practice*. Edition BONAGURA JD, Philadelphia: W.B. Saunders, 1995, 14: 1357-1361.
54. ISAZA R., GARNER M., JACOBSON E. Proliferative osteoarthritis and osteoarthrosis in 15 snakes. In: *Journal of Zoo and Wildlife Medicine*, 2000, 31(1), 20-27.
55. JACOBSON E.R. *Infectious diseases and pathology of reptiles : color atlas and text*, Boca Raton (Fla.) : CRC/Taylor & Francis, 2007, 716 p.
56. JOHNSON D. Ventral Scale Anomaly in a Burmese Python, In: *Exotic DMV*, 2004, 6(4), 10-11.
57. JONES Y.L., FITZGERALD S.D. Articular Gout and Suspected Pseudogout in a Basilisk Lizard (*Basiliscus plumifrons*). In: *Journal of Zoo and Wildlife Medicine*, 2009, 40(3), 576-578.
58. KEALY J.K., MC ALLISTER H. *Radiographie et échographie du chien et du chat*, Paris : Ed. Med'com, 2008, 512 p.
59. KISHIMORI J., LEWBART G., MARCELLIN-LITTLE D. et al. Chelonian Shell Fracture Repair Techniques. In: *Exotic DMV*, 2001, 3(5), 35-41.
60. KLAPHAKE E. A Fresh Look at Metabolic Bone Diseases in Reptiles and Amphibians. In: *Veterinary Clinics of North America - Exotic Animal Practice*, 2010, 13(3), 375-392.
61. KRAMER M.H., JOHNSON R., MADER D. et al. Aquatic Turtle Shell Repair. In: *Exotic DMV*, 2005, 7(1), 11-12.

62. KRAMER M.H. Granulomatous Osteomyelitis Associated with Atypical Mycobacteriosis in a Bearded Dragon (*Pogona vitticeps*). In: *Veterinary Clinics of North America - Exotic Animal Practice*, 2006, 9(3), 563-568.
63. LATIMER K.S., RICH G.A., GREGORY C.R. Osteosarcoma in a California Mountain Kingsnake (*Lampropeltis zonata*), *Proceeding of International Virtual Conferences in Veterinary Medicine: Diseases of Reptiles and Amphibians*, 2000.
64. LENNOX A.M. Practical nutrition of Reptiles. In: *Exotic DMV*, 2002, 4(3), 83-86.
65. LENNOX A.M. Intra-osseous Catheterization of Exotic Animals. In: *Journal of Exotic Pet Medicine*, 2008, 17(4), 300-306.
66. LLOYD C. Alternative Method for Cable Tie Shell Repair in Chelonia . In: *Exotic DVM Veterinary Magazine*, 2008, 9(3), 9-10.
67. LOCK B. Venomous snake restraint and handling. In: *Journal of Exotic Pet Medicine*, 2008, 17(4), 273–284.
68. MAC CARGAR R. Iguanas and Artificial Ultraviolet Light: How and How Much Made Simple - Well, Not Exactly Simple. In: *Journal of the International Iguana Society*, 2003, 10 (3), p. 82.
69. MACKEY E.B., HERNANDEZ-DIVERS S.J., HOLLAND M. et al. Clinical Technique : Application of Computed Tomography in Zoological Medicine. In : *Journal of Exotic Pet Medicine*, 2008, 17(3), 198-209.
70. MADER D.R., BENNETT R.A. Soft tissue, orthopedics, and fracture repair. In : MADER D.R., Ed. *Reptile medicine and surgery*, 2nd éd., Philadelphia (PA) : WB Saunders, 2006, 581–612.
71. MADER D.R. Gout. In : MADER D.R., Ed. *Reptile medicine and surgery*, 2nd ed., Philadelphia (PA): WB Saunders, 2006, 793-800.
72. MADER D.R. Metabolic Bone Diseases. In: MADER D.R., Ed. *Reptile medicine and surgery*, 2nd éd., Philadelphia (PA): WB Saunders, 2006, 841-851.
73. MARTINEZ-JIMENEZ D., HERNANDEZ-DIVERS S.J. Emergency care of reptiles. In : *Veterinary Clinics of North America - Exotic Animal Practice*, 2007, 10(2), 557–585.

74. MATIC-PEJANOVIC N. *Examen radiographique des reptiles : étude expérimentale sur animaux sains et illustrations de cas pathologiques*, Thèse de Doctorat Vétérinaire, Nantes, 2002, 600 p.
75. MATHON D. *Étude clinique des fractures*. Cours Magistral en Chirurgie de 3e année, 2010.
76. MCARTHUR S., WILKINSON R., MEYER J. *Medecine and surgery of tortoises and turtles*, Blackwell publishing, 2004, 579 p.
77. MCBRIDE M., HERNANDEZ-DIVERS S.J. et al. Nursing care of lizards. In: *Veterinary Clinics of North America - Exotic Animal Practice*, 2004, 7(2), 375–396.
78. MEHLER SJ. BENNETT RA. Oral, dental, and beak disorders of reptiles. In : *Veterinary Clinics of North America - Exotic animal practice*, 2003, 6(3), 477-503.
79. MESSONINIER SP. *Common reptile diseases and treatment*. 1ere éd., Wiley, 1996, 174p.
80. MITCHELL M. Diagnosis and management of reptile orthopedic injuries. In: *Veterinary Clinics of North America - Exotic animal practice*, 2002, 5(1), 97-114.
81. MITCHELL M., DIAZ-FIGUEROA O. Wound management in reptiles. In: *Veterinary Clinics of North America - Exotic animal practice*, 2004, 7(1), 123–140.
82. MITCHELL M. Snake care and husbandry. In: *Veterinary Clinics of North America - Exotic animal practice*, 2004, 7(2), 421–446.
83. MITCHELL M. Therapeutics. In : MADER D.R., Ed. *Reptile medicine and surgery*, 2nd ed., Philadelphia (PA): WB Saunders, 2006, 631-664.
84. NEIFFER D.L. Shell Lesion Management in Two Loggerhead Sea Turtles (*Caretta caretta*), with Employment of PC-7 Epoxy Paste. In : *Association of Reptilian and Amphibian Veterinarians*, 1998, 8(4).
85. NICOLIER A., LEMBERGER K. Examen histologique chez les reptiles. In : *Examens complémentaires chez les NAC*, Edition Le Point Vétérinaire, 2009, 344p.
86. NUGENT-DEAL J. Radiographic Positioning and Technique for Reptiles. In : *Veterinary Technician*, 2006, 602-612.

87. O'MALLEY B. *Clinical Anatomy and Physiology of Exotic Species*, 1ere éd., Elsevier, 2005, 269 p.
88. PALIERNE S. *Les pansements*. Cours Magistral en Chirurgie de 2e année, 2009.
89. PARE J.A., SIGLER L. Fungal Diseases. In : MADER D.R., Ed. *Reptile medicine and surgery*, 2nd éd., Philadelphia (PA): WB Saunders, 2006, 217-226.
90. PARE J.A. Reptile geriatrics. In : *Veterinary Clinics of North America - Exotic animal practice*, 2010, 13(1), 15-25.
91. PEAVY G.M. A Non Surgical Technique for Stabilization of Multiple Spinal Fractures in a Gopher Snake. In: *Veterinary Medicine - Small Animal Clinician*, 1977, 72(6), 1055-1059.
92. PREZIOSI R, DIANA A. et al. *Osteitis deformans* (Paget's disease) in a Burmese python (*Python molurus bivittatus*), a case report. In: *Veterinary journal*, 2007, 174(3), 669-672.
93. RAFTERY A. Reptile Orthopedic Medicine and Surgery. In: *Journal of Exotic Pet Medicine*, 2011, 20(2), 107-116.
94. RAGE JC. L'appareil venimeux des serpents. In: *Les serpents*, Paris:Bordas,1994, 22-23.
95. RAGE JC. Origine et évolution des serpents. In: *Les serpents*, Paris: Bordas, 1994, 26-33.
96. RAITI P., HARAMATI N. Magnetic Resonance Imaging and Computerized Tomography of a Gravid Leopard Tortoise (*Geochelone pardalis pardalis*) with Metabolic Bone Disease. In: *Journal of Zoo and Wildlife Medicine*, 1997, 28(2), 189-197.
97. RAITI P. A Review of diseases of the Green Iguana. In : *Exotic DMV*, 2000, 2(1), 25-33.
98. RAITI P. Normal Radiographic Anatomy of Selected Reptiles and Amphibians. In : *Exotic DMV*, 2001, 3(4), 21-25.
99. RAMSAY EC, MUNSON L, LOWENSTEIN L, et al. A retrospective study of neoplasia in a collection of captive snakes. In: *Journal of zoo and wildlife medicine*, 1996, 27(1), 28-34.
100. RICHARDS J. Metal Bridges - A New Technique of Turtle Shell Repair, In : *Journal of Herpetological Medicine and Surgery*, 2001, 11(4), 31-34.

101. RICQLES A. Reptiles fossiles. In : *Encyclopédie Universalis*, France SA, Corpus 15, 1985, 937-944.
102. RISI E. Radiologie chez les reptiles. In : *Examens complémentaires chez les NAC*, Edition Le Point Vétérinaire, 2009, 344 p.
103. RIVAL F. Affections du tégument et de la carapace de la Tortue de Floride. *Le Point Vétérinaire*, 1999, 30, Numéro spécial "Nouveaux animaux de compagnie", 199-208.
104. RIVAL F. Geste de base : technique de radiographie des reptiles. *Le Point Vétérinaire*, 1999, 30, Numéro spécial "Nouveaux animaux de compagnie", 239-240.
105. RIVERA S, LOCK B. The reptilian thyroid and parathyroid glands. In : *Veterinary Clinics of North America - Exotic Animal Practice*, 2008, 11(1), 163–75.
106. ROBINSON P.T., SEDGWICK C.J., MEIER J.E. et al. Internal fixation of a humeral fracture in a Komodo dragon lizard (*Varanus komodoensis*). In : *Veterinary Medicine - Small Animal Clinician*, 1978, 73(5), 645-649.
107. SAINT RAYMOND-MOYNAT D. *Les affections cutanées des reptiles*, Thèse de Doctorat Vétérinaire, Alfort, 2008, 188 p.
108. SCHILLIGER L. Dominantes pathologiques : Insuffisance rénale chez l'iguane vert. *Le Point Vétérinaire*, 1999, 30, Numéro spécial "Nouveaux animaux de compagnie", 175-178.
109. SCHILLIGER L. Alimentation des reptiles et dominantes pathologiques d'origine nutritionnelle. In : *Revue de médecine vétérinaire*, 2000, 151, 12, 1107-1118.
110. SCHILLIGER L. *Guide pratique des maladies des reptiles en captivité*. Med'com, 2004, 224 p.
111. SCHUMACHER G.H. Head muscles and hyolaryngeal skeleton. In : GANS C., *Biology of the Reptilia*, 1e éd. New-York : Academic press, 1973, vol.4, chap 2.
112. SCHUMACHER J. Fluid therapy in reptiles. In : *Kirk's current Veterinary Therapy XIII. Small Animal Practice*. Edition BONAGURA JD, Philadelphia : W.B. Saunders, 2000, 14 : 1170-1173.
113. SELLERI P., HERNANDEZ-DIVERS SJ. Renal Diseases of Reptiles. In: *Veterinary Clinics of North America - Exotic animal practice*, 2006, 9(1), 161-174.

- 114.SILVERMAN S. Diagnostic imaging. In : MADER D.R., Ed. *Reptile medicine and surgery*, 2nd éd., Philadelphia (PA): WB Saunders, 2006, 471-489.
- 115.STAHL S.J. Pet lizard conditions and syndromes. In : *Seminars in Avian and Exotic Pet Medicine*, 2003, 12(3), 162-182.
- 116.STERN A.W. Vet Med Today: Pathology in practice. In : *Journal of the American Veterinary Medical Association*, 2009, 235 (6), 669-671.
- 117.STRAUB J. JURINA K. Magnetic resonance imaging in chelonians. In: *Seminars in Avian and Exotic Pet Medicine*, 2001, 10(4), 181-186.
- 118.SYKES J.M., GREENACRE C.B. Techniques for Drug Delivery in Reptiles and Amphibians. In: *Journal of Exotic Pet Medicine*, 2006, 15(3), 210-217.
- 119.TESSIER E. Technique de contention et d'anesthésie en vue de la réalisation des examens complémentaires chez les reptiles. Examens complémentaires chez les NAC, Edition Le Point Vétérinaire, 2009, 344 p.
- 120.TILLIER S. *Dictionnaire du règne animal*, Paris : Larousse, 1999, 509 p.
- 121.TRUMEL C. *Exploration biochimique de la calcémie, de la phosphatémie et des affections osseuses*. Cours Magistral de Biologie Médical de deuxième année, 2009.
- 122.VACHER JP. *Les reptiles de France, Belgique, Luxembourg et Suisse*, Editions Parthénope, 2010.
- 123.VALENTE A.L.S., CUENCA R. et al. Computed tomography of the vertebral column and coelomic structures in the normal loggerhead sea turtle (*Caretta caretta*). In: *The Veterinary Journal*, 2007,174, 362–370.
- 124.VALLENTE S.S. Bone Pin Staples for Tortoise Shell Repair. In : *Exotic DVM Veterinary Magazine*, 2008, 9(3), 11-12.
- 125.VALLENTE S.S. Use a prosthesis for severe carapace defects. In : *Exotic DVM Veterinary Magazine*, 2008, 9(3), 13.
- 126.VELLA D. Effective modern shell repair techniques for turtles. In : *The veterinarian (Sydney Magazine Publishers Pty Ltd)*, 2008.

- 127.VITT L. J., CALDWELL J., ZUG G.R. *Herpetology - an Introductory Biology of Amphibians and Reptiles*, 3e ed., San Diego: Elsevier Science, 2009, 697 p.
- 128.WESTFALL M.E., DEMCOVITZ D.L et al. In vitro antibiotic susceptibility of mycoplasma iguanae proposed sp. nov. isolated from vertebral lesions of green iguanas (*Iguana iguana*). In : *Journal of Zoo and Wildlife Medicine* , 2006, 37(2): 206–208.
- 129.WILLIAMS J. Orthopedic radiography in exotic animal practice. In : *Veterinary Clinics of North America - Exotic animal practice*, 2002, 5(1), 1-22.
- 130.WILSON G., BURNS P. The use of a low exothermic-curing dental acrylic to repair turtle shell injuries. In : *Australian Veterinary Practitioner*, 2000, 30(2), 63-66.
- 131.WRIGHT K. Two Common Disorders of Captive Bearded Dragons (*Pogona vitticeps*): Nutritional Secondary Hyperparathyroidism and Constipation. In : *Journal of Exotic Pet Medicine*, 2008, 17(4), 267–272.
- 132.YU J., HANLEY C.S. Tail Amputation in a Savannah Monitor. In : *Exotic DMV*, 2004, 6(4), 39-41.

ANNEXES

Annexe 1: Classification actuelle des reptiles	213
Annexe 2: Hypothèses diagnostiques des principales anomalies de l'appareil squelettique chez les sauriens	215
Annexe 3: Hypothèses diagnostiques des principales anomalies de l'appareil squelettique chez les chéloniens	217
Annexe 4: Hypothèses diagnostiques des principales anomalies de l'appareil squelettique chez les ophidiens	218

Annexe 1: Classification actuelle des reptiles (55, 87, 110, 122, 127)

Classe	<i>Sauropsida</i>			
Super-ordre	<i>Lepidosauria</i>			
Ordre	<i>Rhynchocephalia</i>	<i>Squamata</i>		
Sous-ordre	<i>Sphenodontida</i>	<i>Sauria</i> (<i>Lacertilia</i>)	<i>Serpentes</i> (<i>Ophidia</i>)	<i>Amphisbenia</i>
Super-famille (sauf <i>Amphisbenia</i> : Famille)		<i>Iguana</i> <i>Gekkota</i> <i>Scincomorpha</i> <i>Diploglossa</i> <i>Dibamia</i> <i>Platynota</i> <i>Shinisauroida</i>	<i>Acrochordidae</i> <i>Uropeltoidea</i> <i>Pythonoidea</i> <i>Booidea</i> <i>Colubroidea</i> <i>Typhlopoidea</i>	<i>Amphisbaenidae</i> <i>Bipedidae</i> <i>Blanidae</i> <i>Cadeidae</i> <i>Rhineuridae W</i> <i>Trogonophiidae</i>
Noms communs	Tuataras	Lézards	Serpents	Amphisbène
Nombres d'espèces	2	> 4450	> 2900	> 150

Classe	<i>Sauropsida</i>		
Super-ordre	<i>Archosauria</i>	<i>Chelonia</i>	
Ordre	<i>Crocodylia</i>	<i>Testudines</i>	
Sous-ordre	<i>Alligatoridae</i> (Alligators & Caïmans) <i>Crocodylidae</i> (Crocodiles) <i>Gavialidae</i> (Gavials)	<i>Pleurodira</i>	<i>Cryptodira</i>
Familles		<i>Chelidae</i> <i>Pelomedusidae</i> <i>Podocnemididae</i>	<i>Carettochelyidae</i> <i>Chelydridae</i> <i>Dermatemididae</i> <i>Emydidae</i> <i>Geoemydidae</i> <i>Kinosternidae</i> <i>Platysternidae</i> <i>Testudinidae</i> <i>Trionychidae</i>
Noms communs	Crocodiliens	Tortues pleurodires	Tortues cryptodires
Nombres d'espèces	23	> 295	

Annexe 2: Hypothèses diagnostiques des principales anomalies de l'appareil squelettique chez les sauriens

Localisation et signes cliniques		Hypothèses diagnostiques
Crâne et mandibule	<i>Crâne</i>	Fracture, ostéomyélite
	<i>Tuméfaction et/ou déformation de la mandibule</i>	MBD ¹ (HPSN ² , HPSR ³ , rachitisme et ostéomalacie) : mâchoire en caoutchouc, raccourcissement des mandibules Fracture ⁴ Ostéomyélite Néoplasie osseuse Anomalie congénitale
Squelette axial	<i>Raideur, parésie ou paralysie</i>	Hernie ou luxation vertébrale (HPSN, hypervit. A, traumatisme) Fracture vertébrale Ostéopathie vertébrale proliférative ou déformante Trouble neurologique
	<i>Déformation de la colonne et des côtes</i>	MBD : HPSN, hypervit. D, rachitisme et ostéomalacie Ostéopathies vertébrales proliférative ou déformante Fracture Néoplasie osseuse Organomégalie interne Anomalie congénitale
	<i>Queue</i>	Autotomie Nécrose (mauvaise mue, infection...) Ostéomyélite Fracture Luxation Anomalie congénitale

¹ MBD = « metabolic bone diseases » = maladies métaboliques osseuses

² HPSN= Hyperparathyroïdisme secondaire d'origine nutritionnelle

³ HPSR = Hyperparathyroïdisme secondaire à une insuffisance rénale

⁴ Les fractures peuvent être d'origine pathologique, une maladie métabolique osseuse ayant fragilisé les os, ou simplement traumatiques. Ceci est valable pour les Annexes 2 à 4.

Squelette appendiculaire	<i>Boiterie et/ou difficulté à se déplacer</i>	MBD (HPSN, ostéopétrose, ostéopathie hypertrophique, ostéoporose, rachitisme et ostéomalacie, hypervit. A et D) Tuméfaction ou déformation d'un membre ou d'une articulation : <i>cf. ci-dessous</i> Lésions musculaire ou neurologique
	<i>Tuméfaction et/ou déformation d'un membre</i>	MBD (surtout HPSN) : Déformation des os longs Fracture Ostéomyélite Néoplasie osseuse Anomalie congénitale
	<i>Gonflement et /ou déformation d'une articulation</i>	Arthrite septique Arthropathie dégénérative Goutte articulaire Pseudo-goutte Luxation MBD (Rachitisme, ostéomalacie : élargissement des articulations)
	<i>Extrémités anormales</i>	Doigt ou phalange manquants (traumatisme, mauvaise mue, infection...) Ostéomyélite Articulation ou os déformés : <i>cf. ci-dessus</i> Fracture Néoplasie osseuse Anomalie congénitale

Annexe 3: Hypothèses diagnostiques des principales anomalies de l'appareil squelettique chez les chéloniens

Localisation et signes cliniques		Hypothèses diagnostiques
Crâne		Fracture (rare) Anomalie congénitale
Carapace et squelette axial	<i>Déformation</i>	MBD : NSHP, rachitisme et ostéomalacie, régime alimentaire trop riche en protéine Fracture récente ou ancienne Ostéomyélite Anomalie congénitale
	<i>Absence de rigidité</i>	MBD : HPSN, rachitisme et ostéomalacie, ostéoporose
Squelette appendiculaire	<i>Boiterie, difficulté à se déplacer ou paralysie des postérieurs</i>	MBD (HPSN, rachitisme et ostéomalacie, ostéoporose) Lésions orthopédiques (os longs, articulations, extrémités): <i>cf. ci-dessous</i> Lésions musculaires ou neurologiques Organomégalie Femelle gravide, rétention d'œufs Lithiase urinaire
	<i>Tuméfaction et/ou déformation d'un membre</i>	MBD (surtout HPSN) : Déformation des os longs Fracture Ostéomyélite (morsures par les rongeurs pendant l'hibernation) Néoplasie osseuse Anomalie congénitale
	<i>Gonflement et /ou déformation d'une articulation</i>	Arthrite septique ou arthropathie dégénérative Goutte articulaire ou pseudo-goutte Luxation (luxation coxo-fémorale la plus fréquente) MBD (Rachitisme, ostéomalacie : élargissement des articulations)
	<i>Extrémités anormales</i>	Articulation ou os déformés : <i>cf. ci-dessus</i> Ostéomyélite (morsures par les rongeurs pendant l'hibernation) Fracture Anomalie congénitale

Annexe 4: Hypothèses diagnostiques des principales anomalies de l'appareil squelettique chez les ophidiens

Localisation et signes cliniques		Hypothèses diagnostiques
Crâne et mandibule	<i>Crâne</i>	Ostéomyélite Fracture (rare) Anomalie congénitale
	<i>Tuméfaction et/ou déformation de la mandibule</i>	Lésions osseuses : fracture, ostéomyélite, néoplasie osseuse, anomalie congénitale Lésions des tissus mous buccaux : stomatite, abcès, néoplasie Dyspnée, respiration gueule ouverte
Squelette axial	<i>Déformation de la colonne vertébrale et / ou Raideur, parésie, paralysie</i>	Ostéopathie vertébrale déformante Ostéopathies vertébrales proliférative Ostéomyélite Fracture ou luxation vertébrale Troubles neurologiques Néoplasie osseuse Anomalie congénitale
	<i>Déformation des côtes</i>	Fracture des côtes Abcès Néoplasie Déformation possible des côtes lors de MBD (rare) Organomégalie interne repoussant les côtes
	<i>Queue</i>	Autotomie Nécrose (mauvaise mue, infection...) Ostéomyélite Fracture Luxation Anomalie congénitale

Toulouse, 2012

NOM : DEPAS

PRENOM : CELINE

TITRE : Le squelette et sa pathologie chez les reptiles

RESUME : Les affections squelettiques sont de nature variée chez les reptiles. Elles nécessitent pour les individus une prise en charge adaptée et pour le clinicien une connaissance des particularités de leur squelette. Ce travail est une étude bibliographique divisée en trois parties. Dans un premier temps seront abordées la classification, l'anatomie et la physiologie osseuse des reptiles. Puis sera décrite la conduite à suivre lors d'une consultation, de l'anamnèse aux examens complémentaires. L'analgésie, la fluidothérapie et l'anesthésie seront entre autre détaillées à ce moment-là. Dans un dernier temps, les principales affections osseuses et articulaires des reptiles feront l'objet d'une description détaillée, selon trois chapitres : un premier sur les maladies osseuses métaboliques, un second sur la traumatologie des reptiles et un dernier groupe regroupant les processus infectieux, néoplasiques, dégénératifs, inflammatoires et congénitaux.

MOTS CLÉS : Reptile, ophidien, saurien, chélonien, squelette, maladie osseuse métabolique, hyperparathyroïdisme, fracture, ostéomyélite, ostéopathie vertébrale proliférative.

TITLE: reptile skeletal anatomy and pathology

SUMMARY: There are numerous skeletal diseases in reptiles. They require well-adapted medical care for the patient and knowledge from the clinician for their skeletal characteristics. This study is a bibliographic work divided into tree chapters. First, reptile classification and skeletal anatomy and physiology are developed. Then, we will give details about the consultation from start to finish, including physical examination, complementary exams, analgesia, anesthesia and fluid therapy, among others. Eventually, we will describe main bone and articular diseases: metabolic bone diseases, traumatology with above all fractures and finally various disorders in the last part, such as osteomyelitis, bone tumors, arthrosis, congenital disorders and spinal osteopathy.

KEYWORDS: Reptile, snake, lizard, turtle, tortoise, skeleton, metabolic bone disease, hyperparathyroidism, fracture, osteomyelitis, spinal osteopathy.